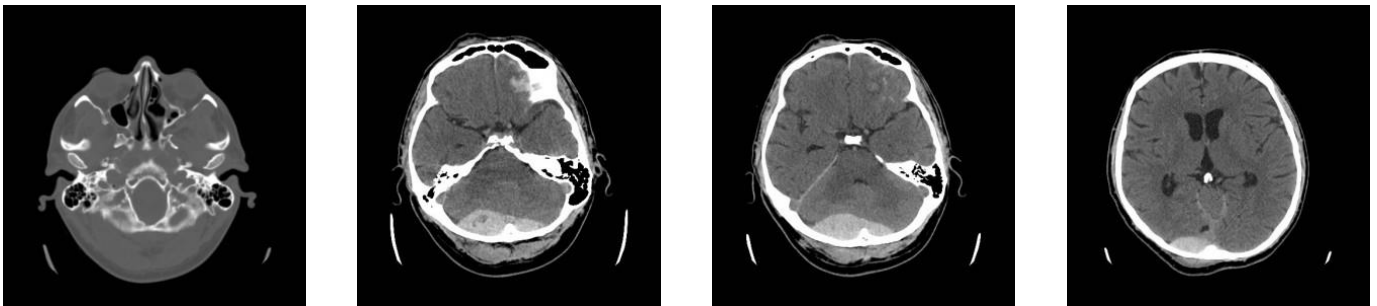


Kazuistiky

Následující kazuistiky ukazují příklady různých patologických nálezů i jejich vývoj. Pro diagnostiku se využívají všechny výše uvedené zobrazovací metody.

Kazuistika 1: Epidurální hematom

40letý pacient byl přivezen RZP po pádu na hlavu v opilosti. Byl při vědomí, komunikace byla vzhledem k opilosti omezená. Měl tržnou ránu na čele nad pravým okem. Bylo indikováno CT vyšetření (obrázky 1.1a-d).



Obr. 1.1a-d. CT vyšetření. Na CT skenech byla v kostním okně (a) patrná fisura týlní kosti vpravo. Na skenech v měkkotkáňovém okně (b, c, d) je v zadní jámě lební přítomna v sousedství skeletu uložená hyperdenzní kolekce odpovídající epidurálnímu hematomu. Drobné hyperdenzní okrsky jsou přítomny i frontálně vlevo – jde o zhmoždění mozkové tkáně s prokrvácením a drobné subarachnoidální krvácení.