



**T.C.  
PAMUKKALE ÜNİVERSİTESİ  
SAĞLIK BİLİMLERİ ENSTİTÜSÜ**

**ANATOMİ ANABİLİM DALI  
YÜKSEK LİSANS TEZİ**

**TONSILLA PALATINA'NIN DERİN DOKU İLE İLİŞKİSİ  
VE HİSTOLOJİK MİMARİSİ**

**Ahmet Zekai ÇETİN**

**Şubat 2020  
DENİZLİ**

**T.C.  
PAMUKKALE ÜNİVERSİTESİ  
SAĞLIK BİLİMLERİ ENSTİTÜSÜ**

**TONSILLA PALATINA'NIN DERİN DOKU İLE İLİŞKİSİ VE  
HİSTOLOJİK MİMARİSİ**

**ANATOMİ ANABİLİM DALI  
YÜKSEK LİSANS TEZİ**

**Ahmet Zekai ÇETİN**

**Tez Danışmanı: Prof. Dr. Esat ADIGÜZEL**

**Denizli, 2020**

Bu tezin tasarımı, hazırlanması, yürütülmesi, arařtırmalarının yapılması ve bulgularının analizlerinde bilimsel etięe ve akademik kurallara özenle riayet edildiđini; bu alıřmanın dođrudan birincil ürünü olmayan bulguların, verilerin ve materyallerin bilimsel etięe uygun olarak kaynak gösterildiđini ve alıntı yapılan alıřmalara atfedildiđini beyan ederim.

Öđrenci Adı Soyadı: Ahmet Zekai ETİN

İmza



## YÜKSEK LİSANS TEZİ ONAY FORMU

Ahmet Zekai ÇETİN tarafından Prof.Dr. Esat ADIGÜZEL yönetiminde hazırlanan **“Tonsilla Palatina'nın Derin Doku ile İlişkisi ve Histolojik Mimarisi”** başlıklı tez tarafımızdan okunmuş, kapsamı ve niteliği açısından bir Yüksek Lisans Tezi olarak kabul edilmiştir.

Jüri Başkanı:

Prof.Dr. Esat ADIGÜZEL


Pamukkale Üniversitesi



Danışman:

Prof.Dr. Esat ADIGÜZEL

Pamukkale Üniversitesi



Üye:

Prof.Dr. Cüneyt Orhan KARA

Pamukkale Üniversitesi



Üye:

Prof.Dr. Ilgaz AKDOĞAN

Aydın Adnan Menderes Üniversitesi



Pamukkale Üniversitesi Sağlık Bilimler Enstitüsü Yönetim Kurulu'nun 12.03.2022 tarih ve 09/16 sayılı kararıyla onaylanmıştır.

  
Prof. Dr. Hakan AKÇA  
Müdür

## ÖZET

### TONSILLA PALATINA'NIN DERİN DOKU İLE İLİŞKİSİ VE HİSTOLOJİK MİMARİSİ

Ahmet Zekai Çetin

Yüksek Lisans Tezi, Anatomi AD

Tez Yöneticisi: Prof. Dr. Esat ADIGÜZEL

Şubat 2020, 36 Sayfa

Tonsilla palatina klinik olarak çoğunlukla cerrahi işleme tabi olan lenfoid bir yapıdır. Cerrahi işlemlerde meydana gelen komplikasyonlar daha çok tonsilla palatina'nın anatomik özelliği ile ilgilidir. Bu çalışmanın amacı tonsilla palatina'nın fossa tonsillaris'deki derin dokuyla olan ilişkisinin değerlendirilmesi ve lateral duvarında bulunan dokuların uzamsal dağılımının ortaya konulmasıdır.

Araştırma, Pamukkale Üniversitesi Tıp Fakültesi Kulak Burun Bogaz Anabilim Dalı bünyesinde otuz kronik tonsillit veya tonsiller hipertrofi için tonsillektomi yapılan hastaların tonsilla palatina numuneleri üzerinde yapılmıştır. Alınan numuneler histolojik incelemeye tabi tutularak tonsil dokusunun pharynx dokusu ile ilişkisi ve komşu dokuların dağılımı ortaya konulmuştur. Komşu dokuların üç boyutlu değerlendirmesinde stereolojik prensiplere uygun olarak ardışık seri kesitler alınmış, bu seri kesitler üzerinde imageJ programı yardımıyla ölçümler yapılmıştır. Tonsilla palatina'nın pharynx ile olan komşu yüzeyi, 9x27 birimlik kadrana bölünerek her bir kadrana komşu olan doku kodlanmış ve dağılımların frekansı ve ortalaması bulunarak grafik haline getirilmiştir. Tonsilla palatina numunelerini incelediğimiz bu çalışmada tonsilla palatina'nın lateral yüzeyinde %80 bağ doku, %15 serömüköz bez dokusu ve %5 kas dokusu saptanmıştır. Tonsilla palatina'nın lateral yüzüne komşu olan bu üç dokunun uzamsal dağılımı açısından serömüköz bezin tonsilla palatina'nın posterosuperior'unda (%29,14), çizgili kasın tonsilla palatina'nın posteromedial'inde (%11,11), geriye kalan alanlarda ise de bağ dokusunun daha yoğun olduğu saptanmıştır. Elde edilen bulgular istatistiksel olarak anlamlı bulunmuştur (p=0,0001).

Sonuç olarak bu çalışma tonsilla palatina'nın pharynx dokusu ile olan ilişkisi histolojik düzeyde ortaya koyulmuştur. Elde ettiğimiz bulgulara göre tonsilla palatina'nın pharynx dokusu ile komşuluğunda homojen bir doku dağılımı olmayıp tükürük bezi, çizgili kas dokusu ve bağ dokusu olmak üzere farklı komşuluklar gösterdiği, bu komşulukların lokalizasyon açısından posterosuperior bölümde tükürük bezi ağırlıklı olduğu, posteromedial bölümünde kas dokusunun ağırlıklı olduğu görülmüştür. Bu özellik tonsillektomi ameliyatlarında cerrahi işlemlerin planlanması açısından yol gösterici olabilir.

**Anahtar Kelimeler:** tonsilla palatina, serömüköz bez dokusu, weber bezi, bağ doku, kas dokusu,

**Bu çalışma, PAU Bilimsel Araştırma Projeleri Koordinasyon Birimi tarafından desteklenmiştir (Proje no: 2019SABE013)**

**ABSTRACT****HISTOLOGICAL ARCHITECTURE OF TONSILLA PALATINA AND ITS ASSOCIATION WITH DEEP TISSUE**

ÇETİN, A.

M.Sc., Thesis in Anatomy

Supervisor: Prof. Esat ADIGÜZEL (MD)

February 2020, 36 Pages

Tonsilla palatina is a lymphoid structure that is clinically mostly surgical. Complications occurring in surgical procedures are mostly related to the anatomical feature of tonsilla palatina. The aim of this study is to evaluate the relation of tonsilla palatina with deep tissue in fossa tonsillaris and to reveal the spatial distribution of the tissues in the lateral wall.

The research was carried out on tonsilla palatina samples of thirty patients who underwent tonsillectomy for chronic tonsillitis or tonsillar hypertrophy within Pamukkale University Faculty of Medicine Ear Nose and Throat Department. The samples taken were subjected to histological examination and the relationship of tonsil tissue with pharynx tissue and distribution of adjacent tissues were revealed. In the three-dimensional evaluation of neighboring tissues, consecutive serial sections were taken in accordance with the stereological principles, and measurements were made on these serial sections with the help of the imageJ program. The adjacent surface of the Tonsilla palatina with the pharynx is divided into 9x27 units, and the tissue adjacent to each area is coded and graphed by finding the frequency and mean of the distributions. In this study, in which we analyzed the tonsillar palatina samples, 80% connective tissue, 15% seromucous gland tissue and 5% muscle tissue were detected on the lateral surface of tonsilla palatina. In terms of the spatial distribution of these three tissues adjacent to the lateral face of the tonsilla palatina, in the posterosuperior of the seromucous gland tissue (%29,14), in the posteromedial of the muscle tissue (%11,11) and in the remaining areas connective tissue was more intense. The findings were statistically significant. (p=0,0001).

As a result, this study has revealed the relationship of tonsilla palatina with pharynx tissue at histological level. According to the findings we obtained, there is no homogeneous tissue distribution adjacent to the pharynx tissue of tonsilla palatina, and it shows different locations as salivary gland, muscle tissue and connective tissue. In terms of localization of these tissues, salivary gland is predominant in the posterosuperior part and muscle tissue is predominant in the posteromedial part. This feature can be a guide for planning surgical procedures in tonsillectomy surgeries.

**Key Words:** palatine tonsil, seromucous gland tissue, Weber's gland, connective tissue, muscle tissue

**This work was supported by PAU Scientific Research Projects Coordination Unit (Project number: 2019SABE013)**

## TEŞEKKÜR

Lisansüstü eğitim hayatı boyunca bilgi ve tecrübelerini bana aktaran, tezimin sürdürülmesi ve sonlandırılmasında büyük katkıları olan değerli danışman hocam Prof. Dr. Esat ADIGÜZEL'e,

Yüksek lisans eğitimim esnasında tüm katkılarından dolayı Anatomi Anabilim Dalı öğretim üyesi ve Anatomi Anabilim Dalı Başkanı Prof. Dr. M. Bülent ÖZDEMİR'e ve değerli öğretim üyeleri hocalarım, Doç. Dr. Şahika Pınar AKYER'e, Dr. Öğr. üyesi Şule ONUR'a ve Doç.Dr. Barış Özgür DÖNMEZ'e

Tez çalışmamda kullandığım materyallerin temini için Prof.Dr. Cüneyt Orhan KARA'ya ve dokuların patolojik incelemesinde yardımcı olan Prof. Dr. Ferda BİR'e

Tez çalışmamın tüm aşamalarında benden yardımını esirgemeyen çok kıymetli asistan Arş. Gör. Ayşegül Güngör AYDIN'a

Tez çalışmam sürecinde istatistiksel analiz konusunda bilgi ve tecrübelerini bana aktaran Dr. Öğr. üyesi Hande ŞENOL'a

Bu tezde yer alan şekillerin kullanmasına izin veren Elsevier analiz şirketine, teachmeanatomy.info ve proteinatlas.org site yöneticilerine,

Hayatım boyunca bana desteklerini hep hissettiren, bugünlere gelmemi sağlayan annem ve babama, ilgi ve sevgisini her zaman bana hissettiren, tez çalışmamda da ayrıca destek veren sevgili eşim Emine ÇETİN'e teşekkür ederim.

Saygılarımla

Şubat-2020

Ahmet Zekai ÇETİN

## İÇİNDEKİLER

	Sayfa
<b>ÖZET</b>	i
<b>ABSTRACT</b>	ii
<b>TEŞEKKÜR</b>	iii
<b>İÇİNDEKİLER DİZİNİ</b>	iv
<b>ŞEKİLLER DİZİNİ</b>	vi
<b>TABLolar DİZİNİ</b>	vii
<b>SİMGE VE KISALTMALAR DİZİNİ</b>	viii
<b>1. GİRİŞ</b>	1
1.1. Amaç	2
<b>2. KURAMSAL BİLGİLER VE LİTERATÜR TARAMALARI</b>	3
2.1. Tonsilla Palatina'nın Anatomisi	3
2.1.1. Tonsilla Palatina'nın Arterial Beslenmesi ve Venöz Drenajı	6
2.1.2. Tonsilla Palatina'nın Lenfatik Drenajı	7
2.1.3. Tonsilla Palatina'nın İnnervasyonu	7
2.2. Tonsilla Palatina'nın Histolojisi	7
2.3. Tonsilla Palatina'nın Embriyolojik Gelişimi	9
2.4. Tonsillektomi	10
2.5. Ölçüm ve Hesaplama Yöntemleri	11
2.5.1 Stereoloji	11
2.5.2. İmageJ Yazılımı	11
2.6 Hipotez	12
<b>3. GEREÇ VE YÖNTEMLER</b>	13
3.1. Araştırmanın Tipi	13
3.2. Araştırmanın Yeri ve Zamanı	13
3.3. Araştırmanın Evreni ve Örneklemi	13
3.4. Tonsil Dokularının Hazırlanması ve Histokimyasal Boyamaların Yapılması	14
3.5. Kesitler Üzerinden Ölçümlerin Yapılması	15
3.6. Verilerin Toplanması	18
3.7. Verilerin Değerlendirilmesi / İstatistiksel Analiz	19
3.8. Etik Kurul Onayı	20



<b>4. BULGULAR</b>	21
<b>5. TARTIŞMA</b>	25
<b>6. SONUÇLAR</b>	32
<b>7. KAYNAKLAR</b>	33
<b>8. ÖZGEÇMİŞ</b>	36

## ŞEKİLLER DİZİNİ

	<b>Sayfa</b>
<b>Şekil 2.1</b> Pharynx'in bölümleri	3
<b>Şekil 2.2</b> Waldeyer'in lenfatik halkası	4
<b>Şekil 2.3</b> Tonsilla palatina'nın yerleşimi	4
<b>Şekil 2.4</b> Tonsilla palatina'nın lateral duvarına komşu olan yapıların koronal düzlemde grafik halinde görünümü	5
<b>Şekil 2.5</b> Tonsilla palatina'nın arterial beslenmesi	6
<b>Şekil 2.6</b> Tonsilla palatina'nın histolojik yapısı: Lenf folikülü, cryptae tonsillaris ve epitel doku	8
<b>Şekil 2.7</b> Tonsilla palatina'nın histolojik yapısı: Stratifiye skuamöz epitel doku, lenf folikülleri ve germinal merkez	8
<b>Şekil 3.1</b> Üst ve alt parçaya ayrılmış tonsilla palatina numunesi: Üst parça cerrahi ipekle işaretlenmiştir.	14
<b>Şekil 3.2</b> Kesitlerin makro fotoğrafları ve görüntüleri (x4)	16
<b>Şekil 3.3</b> İmageJ yazılımı ile kesitlerin ölçümünün yapılması	17
<b>Şekil 3.4</b> Tonsilla palatina'nın lateral yüzeyini temsil eden alanın 9x27 oranında parsellenmesi	18
<b>Şekil 3.5</b> Tonsilla palatina'nın lateral yüzeyinin 9 parçaya bölünmesi	19
<b>Şekil 4.1</b> Tonsillektomi yapılan hastaların yaşları ve cinsiyeti, incelenen tonsil numunelerin hangi taraftan alındığı ve ebatları	21
<b>Şekil 4.2</b> Tonsilla palatina'nın lateral yüzeyindeki dokuların dağılımı	22
<b>Şekil 4.3</b> Tonsil numunesinin superior, medial ve inferior parçalarındaki dokuların dağılımı	23
<b>Şekil 4.4</b> Tonsil numunesinin posterior, medial ve anterior parçalarındaki dokuların dağılımı	24

**TABLULAR DİZİNİ**

	<b>Sayfa</b>
<b>Tablo 3.1</b> Hematoksilen ve Eosin boyama prosedürü	15

**SİMGELER VE KISALTMALAR DİZİNİ**

m	Musculus
n	Nervus
a	Arteria
cm	Santimetre
µm	Mikrometre

## 1. GİRİŞ

Pharynx, sindirim sisteminin ağız boşluğundan sonra gelen bölümüdür. Kas ve zarlardan oluşmuş olan bu yapının; üst bölümü burun boşluğunun arkasında, orta bölümü ağız boşluğunun arkasında ve alt bölümü ise larynx'in arkasında bulunur (Arıncı 2014). Pharynx yüzeyinde birden fazla lenfoid doku topluluğu bulunmaktadır. 1884 yılında Wilhelm von Waldeyer, pharynx de bulunan lenfatik yapıları 'Waldeyer Lenfatik Halkası' olarak tanımlamıştır. Waldeyer halkasında bulunan yapıların en büyüğü ve en önemlisi olan tonsilla palatina, vücuda ağızdan ve burundan giren çeşitli mikroorganizmalara karşı immün yanıtları başlatan lenfoepitelyal bir organdır (Nave vd 2001).

Otorinolarengoloji de en sık uygulanan cerrahi işlemlerden tonsillektomi, tonsil dokusunun cerrahi işlem ile çıkartma işlemidir. Antibiyotik öncesi dönemde tonsillektomi, tonsil enfeksiyonlarının önlenmesinde ve tedavisinde etkin bir cerrahi girişim olarak kabul görmüştür. Tonsillektomi uygulama trendi, endikasyonların sorgulandığı 1970'lere kadar devam etmiş olup, bu yıldan sonra uygulama sayısında belirgin bir azalma olmuştur (Torres vd 2018).

Uzun yıllardır yapılan tonsillektomi operasyonları, zaman içerisinde postoperatif morbidite ve cerrahi komplikasyonlarında azalma sağlayan gelişmeler göstermiştir. Endikasyonlarının çeşitliliği, vakaların büyük çoğunluğunun çocuklardan oluşması ve ciddi komplikasyonların bulunması, tonsillektominin komplikasyonlarını azaltmaya yönelik çalışılma yapılması gereken önemli bir cerrahi girişim haline getirmektedir (Akbay 2011). Cerrahi komplikasyonlardan kaçınmanın en önemli şartı bu doku parçasının çevresi ile olan anatomik ilişkisinin bilinmesidir. Bu nedenle fossa tonsillaris'in histolojik düzeyde tanımlayıcı anatomisinin çalışılması, bu alandaki cerrahi işlemlerde yeni yöntemler geliştirilmesine katkı sağlayacaktır.

Bu alıřmada Pamukkale niversitesi Kulak Burun Boėaz Anabilim Dalı bnyesinde yapılan tonsillektomi iřlemleri sonrası elde edilen dokular, patolojik inceleme sonrası histolojik incelemeyle tonsilla palatina'nın fossa tonsillaris'deki derin dokularla olan iliřkisi incelendi.

### **1.1. Ama**

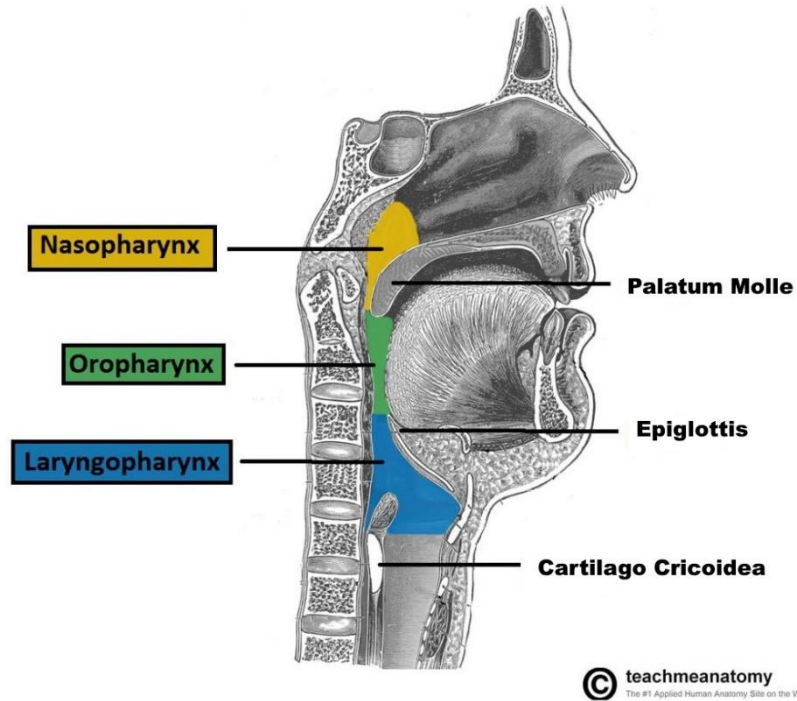
Bu alıřmanın amacı:

1. Tonsilla palatina'nın fossa tonsillaris'deki derin dokuyla olan iliřkisinin deėerlendirilmesi
2. Tonsilla palatina'nın lateral duvarında bulunan dokuların uzamsal daėılımının ortaya konulması ve koruyucu cerrahi tekniklerin geliřtirilmesine temel bilgi saėlaması

## 2. KURAMSAL BİLGİLER VE LİTERATÜR TARAMASI

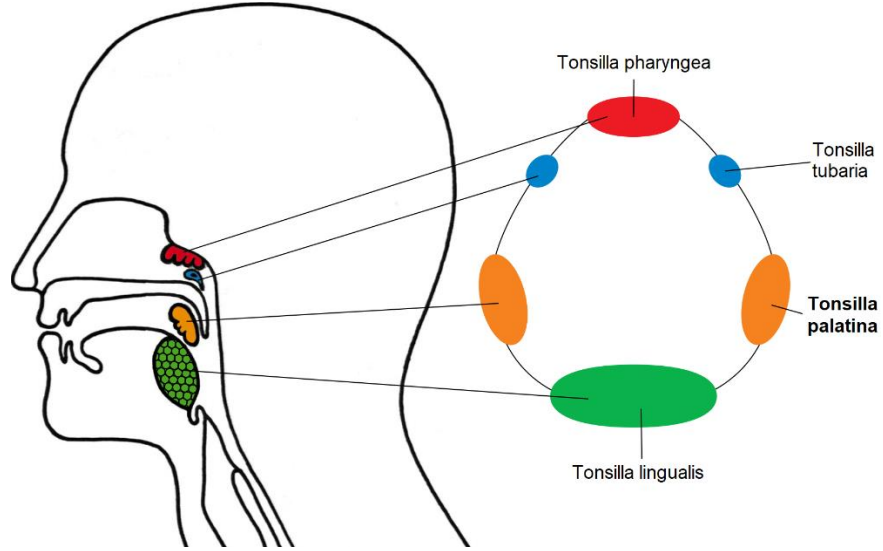
### 2.1. Tonsilla Palatina'nın Anatomisi

Solunum ve sindirim sisteminin ortak yapısı olan pharynx; C<sub>3</sub>-C<sub>6</sub> vertebra'lar seviyesinde, yaklaşık 15 cm uzunluğunda ve içi mukoza ile kaplı kaslı bir yapıdır. Pharynx yukarıdan aşağıya doğru; burun boşluğunun arkasında bulunan bölümü pars nasalis pharyngis (nasopharynx), ağız boşluğunun arkasında bulunan bölümü pars oralis pharyngis (oropharynx) ve larynx'in arkasında bulunan bölümü pars laryngea pharyngis (laryngopharynx) olmak üzere üç bölüme ayrılır (Arıncı 2014). (Şekil 2.1)



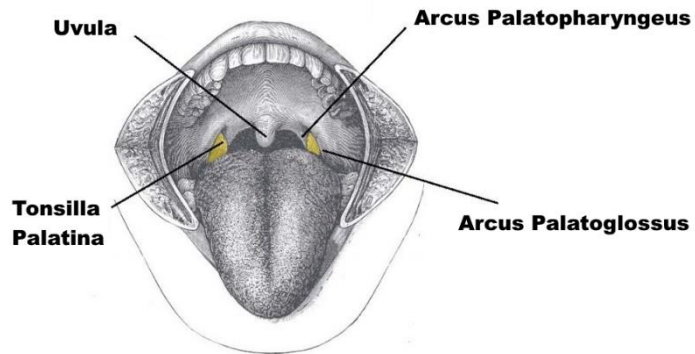
Şekil 2.1 Pharynx'in bölümleri (<https://teachmeanatomy.info/neck/viscera/pharynx/>).

Pharynx'in yüzeyinde birden fazla lenfoid doku topluluğu bulunmaktadır. Bu lenfatik yapılar; birer adet olmak üzere yukarıda tonsilla pharyngea, aşağıda tonsilla lingualis ve ikişer adet olmak üzere yanlarda tonsilla tubaria (üst bölümde) ile tonsilla palatina (alt bölümde) Waldeyer'in lenfatik halkasını oluşturur (Arıncı 2014). (Şekil 2.2)



**Şekil 2.2** Waldeyer'in lenfatik halkası (Whyte 1998).

Tonsilla palatina, oropharynx de her iki tarafta arcus palatoglossus ve arcus palatopharyngeus arasında oluşan fossa tonsillaris veya sinüs tonsillaris denilen çukurlukta bulunur (Hollinshead 1985). (Şekil 2.3)



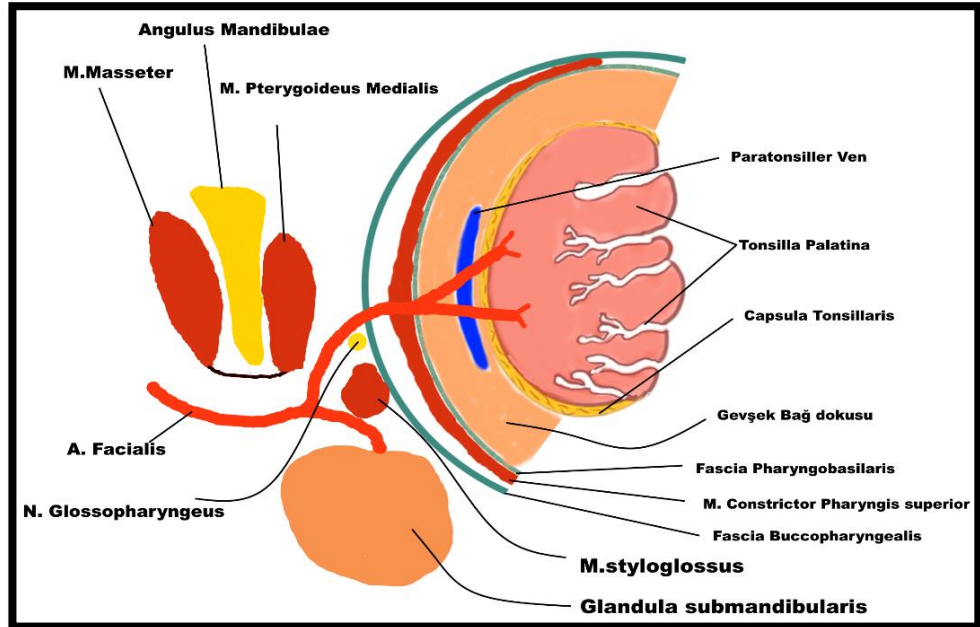
**Şekil 2.3** Tonsilla palatina'nın yerleşimi (<https://teachmeanatomy.info/neck/viscera/pharynx/>).



Fossa tonsillaris lenfoid doku içeren mukoza plikası ile kaplıdır. Tonsilla palatina fossa tonsillaris'in tümünü dolduramaz ve yukarıda büyük bir çukur oluşturur. Bu çukura fossa supratonsillaris denir. Arcus palatoglossus ve arcus palatopharyngeus'un üst uçları arasında uzanan yarım ay şeklindeki kısmına plica semilunaris adı verilir. Plica semilunaris, fossa supratonsillaris'i kısmen örter. Arcus palatoglossus ile tonsilla palatina arasında kalan alt kısmına plica triangularis denir. Plica triangularis tonsilin ön alt kısmını örter (Kıroğlu 2006, Arıncı 2014).

Tonsilla palatina'nın medial yüzü serbest olup üzerinde fossulae tonsillae denilen küçük delikler bulunur. Fossulae tonsillae'dan derine doğru uzanan kanallara cryptae tonsillaris denilir. Cryptae tonsillaris sıklıkla tübüler olup derine doğru uzanır ve tonsilin derin kısımlarında iki veya daha fazla tübüllere ayrılabilir. Cryptae tonsillaris'in sayısı yaklaşık 10-20 adettir. Tonsil yüzeyi dendritik hücreler ve makrofajları içeren stratifiye skuamöz epitel ile kaplıdır (Kaya 2005, Arıncı 2014).

Tonsilla palatina'nın lateral yüzü capsula tonsillaris denilen fibröz bir kapsüle yapışıktır. Sinirler ve kan damarları capsula tonsillaris'den tonsil dokusu içine doğru bölmeler halinde uzanır. Capsula tonsillaris, m. palatopharyngeus ile m. constrictor pharyngis superior'un iç yüzeyine oturur. Capsula tonsillaris ile bu kaslar arasında bir miktar gevşek bağ dokusu ve bu dokuyu saran fascia pharyngobasilaris bulunur. (Şekil 2.4)

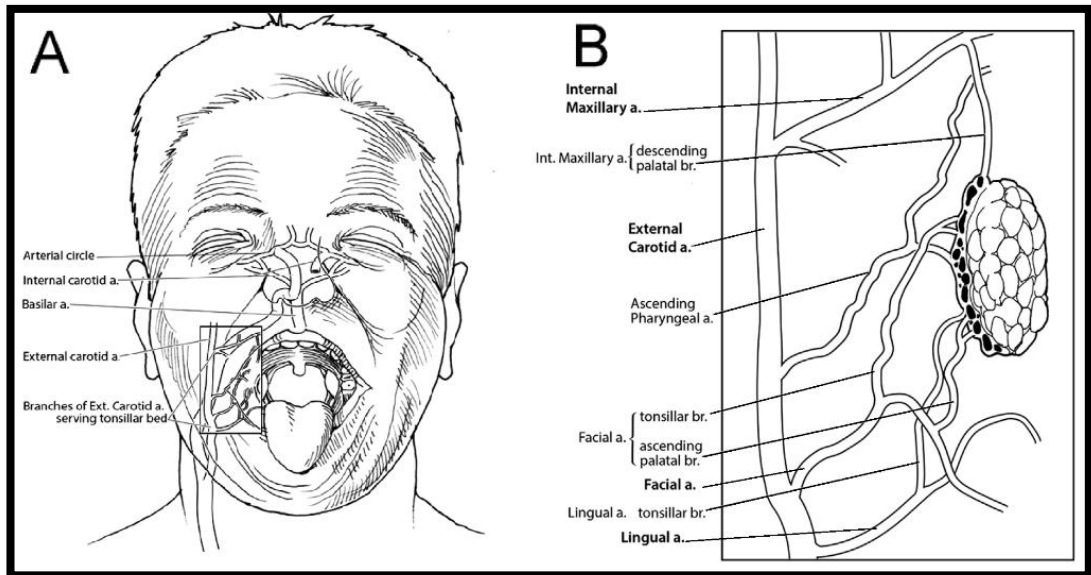


**Şekil 2.4** Tonsilla palatina'nın lateral duvarına komşu olan yapıların koronal düzlemde grafik halinde görünümü

Kapsül lateralde m.constrictor pharyngis superior ve m.stylopharyngeus ile komşudur. Bu seviyede parafarengeal boşluk içinde bulunan a.palatina ascendens ve nadiren a. facialis gibi önemli yapılar ile tonsilla palatina arasında sadece bu fibröz kapsül vardır (Janfaza vd 2001, Arıncı 2014).

### 2.1.1. Tonsilla Palatina'nın Arterial Beslenmesi ve Venöz Drenajı

Tonsilla palatina'nın beslenmesi esas olarak a.carotis externa'nın dalları aracılığı ile sağlanır (Şekil 2.5). Tonsilla palatina'nın beslenmesi büyük bir bölümü alt kısımdan olur. Bu bölgede önde a.lingualis dalı olan a.dorsalis linguae, arkada a.facialis'in dalı olan a.palatina ascendes, bunların arasında da tonsili besleyen en büyük arter olan a.facialis ramus tonsillaris tonsil dokusunu alt kısımdan besler. Üst kısımdan beslenmesi arka tarafta bulunan a.pharyngea ascendes ile ön tarafta bulunan a.maxillaris'in dalı olan a.palatina descendes tonsil dokusunu besler. A.carotis interna, tonsilin 2-2.5 cm posterolateralinden geçer. A.carotis interna'dan çıkan a.opthalmica, a.meningea media ve a.infraorbitalis de tonsil dokusunun beslenmesine katılır. Tonsilla palatina'nın venleri tonsilin lateral yüzeyinden çıkar ve tonsilin dış yüzeyinde bir ağ oluşturarak plexus pterygoideus ya da v.facialis'e drene olur. Buradan da venöz kan v.jugularis interna'ya drene olur (Arıncı 2014, Jiang 2017).



**Şekil 2.5** Tonsilla palatina'nın arterial beslenmesi (Jiang 2017).

### 2.1.2. Tonsilla Palatina'nın Lenfatik Drenajı

Lenfatik dokuya lenf sıvısını taşıyan damara afferent lenfatik damar, lenfatik dokudan çıkan lenf damarına ise efferent lenfatik damar denir. Tonsilla palatina'nın afferent lenfatiği yoktur. Efferent lenfatiği m.constrictor pharyngis superior ve fascia buccopharyngealis'i delerek nodi lymphatici cervicales profundi superiores'e özellikle de nodulus jugulodigastricus'da drene olur (Kaya 2005, Arıncı 2014).

### 2.1.3. Tonsilla Palatina'nın İnnervasyonu

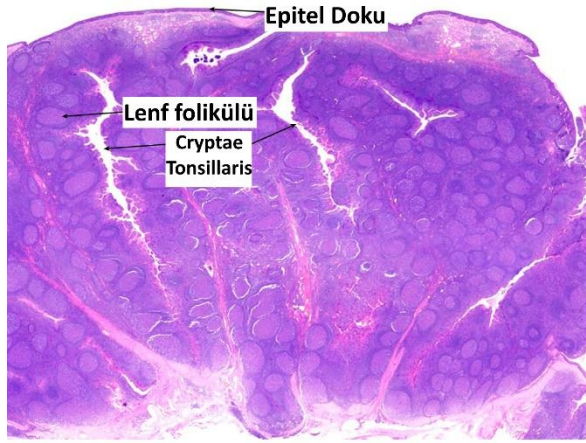
Tonsilla palatina'nın duysal innervasyonunu asıl olarak n.glossopharyngeus ramus tonsillaris ile olur. Bu sinir liflerinin hücre gövdeleri ganglion inferius'da yer alır. Tonsilla palatina'nın yumuşak damağa yakın üst kısmının duysal innervasyonu n.maxillaris'in n.palatinus minor dalı ile olur. Bu sinir liflerinin hücre gövdeleri ganglion trigeminale'de bulunur. Bu sinir seyri sırasında ganglion pterygopalatinum'dan sinaps yapmadan geçer ve hedef dokuya ulaşır. Bu dokuya gelen sempatik lifler, ganglion cervicale superior'dan kaynaklanmakta olup tonsilla palatina'ya gelen arterler etrafında ulaşır (Arıncı 2014).

## 2.2. Tonsilla Palatina'nın Histolojisi

Tonsilla palatina, pharyngeal duvarın lamina propria'sında bulunan lenfoid hücreleri içeren sekonder lenfoid organdır. Tonsilla palatina, bağırsakta bulunan peyer plakları ve akciğerde organize olmuş lenfoid dokuya benzer şekilde mukoza ile ilişkili lenfoid dokunun (MALT) bir parçası olup pharynx'in bütünleşik mukozal bağışıklık sistemine ait bir yapıdır. (Perry ve Whyte 1998).

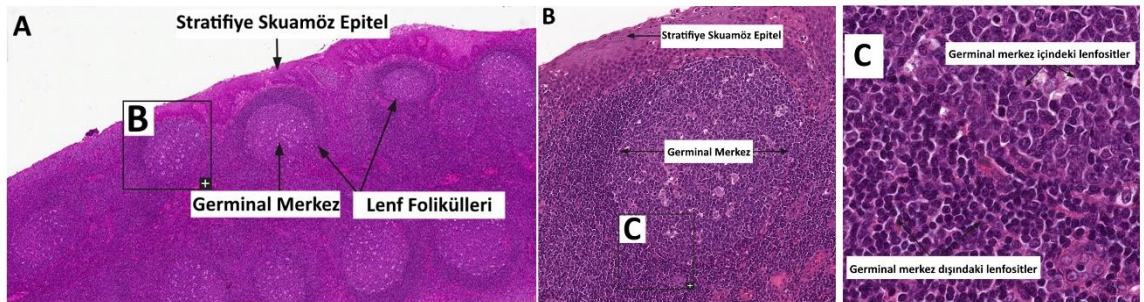
Tonsilla palatina'lar oropharynx'de her iki tarafta bulunan fossa tonsillaris de yer alır. Ovoid biçiminde olup ortalama kalınlığı 10 mm, transvers çapı 10-15 mm ve vertikal çapı 20 mm'dir. Boyutları ve şekli, yaşa ve kişiye göre farklılık gösterir. Yaklaşık 6 yaşlarında tonsil dokusu hiperplaziye uğramaya başlar ve puberte de en büyük hacmine ulaşır. Daha sonraki yıllarda tonsil dokusu yavaş yavaş küçülmeye başlar ve ileri yaşlarda atrofiye olur (Kaya 2005, Arıncı 2014).

Tonsilla palatina'nın oropharynx'e bakan medial yüzeyini, ağız ve pharynx epitelinin devamı şeklinde olan çok katlı yassı epitel döşer. Bu epitel doku bazal lamina üzerine yerleşmiştir ve altında ince fibröz bir bağ dokusu yer alır. Çok katlı yassı epitel tonsil yüzeyinden derine doğru ilerleyerek primer tonsil cryptae'larını, buradan da komşu lenfoid doku içine uzanarak sekonder tonsil cryptae'larını oluşturur (Şekil 2.6). Tonsilla palatina'nın medial yüzeyinde yaklaşık 10-20 adet primer tonsil cryptae'sı bulunur (Seftalioglu 2005).



**Şekil 2.6** Tonsilla palatina'nın histolojik yapısı: Lenf folikülü, cryptae tonsillaris ve epitel doku ([http://medcell.med.yale.edu/histology/immune\\_system\\_lab/palatine\\_tonsil.php](http://medcell.med.yale.edu/histology/immune_system_lab/palatine_tonsil.php)).

Tonsilla palatina'nın lateral yüzü, fibröz yarım bir kapsül ile çevrilidir. Bu kapsülden çıkan bölmeler tonsilin içine doğru uzanarak tonsili loblara ayırır. Sinirler ve kan damarları bu bölmelerden tonsil dokusu içerisine uzanır. Tonsil parankiması yoğun bir lenfoid dokuya gömülü olup, cryptae epiteli altında 1-2 mm kalınlığında, germinal merkezli ya da merkezsiz lenf foliküllerinden oluşmaktadır (Şekil 2.7). Lenfositler bu germinal merkezlerde aktif proliferasyon göstermektedir (Goeringer ve Vidic 1987).



**Şekil 2.7** Tonsilla palatina'nın histolojik yapısı: Stratifiye skuamöz epitel doku, lenf folikülleri ve germinal merkez (<https://www.proteinatlas.org/learn/dictionary/normal/tonsil+1>)

Tonsilla palatina hem lenforetiküler hem de lenfoepitelyal bir organ olması, tonsil yüzeyindeki epitel dokunun koruyucu olarak yüzeyi örtmesiyle beraber tonsil yüzeyini genişletmesini sağlaması, tamamen kapsül ile çevrili olmaması ve afferent lenfatiklere sahip olmaması tonsilla palatina'nın diğer sekonder lenfoid organlardan ayıran benzersiz birkaç özellikleridir (Perry ve Whyte 1998).

### **2.3. Tonsilla Palatina'nın Embriyolojik Gelişimi**

Baş ve boynun gelişimi sırasında ortaya çıkan en tipik yapı olan faringeal arkuslar, fetal hayatın dördüncü ve beşinci haftalarında ortaya çıkar. Faringeal arkuslar, mezoderm ve nöral krest hücrelerinden köken almış, dışı ektoderm iç yüzü endodermle döşeli mezenşimal bir çekirdekten oluşur. Arkuslar arasında dış yüzeyinde yarıklar, iç yüzeyinde poşlar (kesecikler) vardır (Başaklar 2011).

İnsan embriyosunda beş çift faringeal poş vardır. Faringeal poşlar lenfoepitelyal organların öncüllerini içermektedir (Perry ve Whyte 1998). Tonsilla palatina, timus ve diğer sekonder lenfoid organ olan dalak ve lenf düğümlerinden daha sonra gelişmeye başlar (Gaudecker ve Miiller-Hermelink 1982).

Tonsilla Palatina'nın gelişimi fetal hayatın üçüncü ayın başlarında ikinci faringeal poşun ventral bölümünden başlar. Faringeal poş'un endodermi fetal hayatın dördüncü ayında çoğalarak kesenin etrafını saran mezenkim dokusunun içine endodermal tomurcuklar gönderir. Endodermal tomurcuklar ve altındaki mezenkim dokusu, tonsilla palatina'nın taslağını oluşturur. Endodermal tomurcukların merkezindeki hücreler apoptozis sonucunda likefiye olur ve bunun sonucunda tonsil kriptaları oluşmaya başlar. Üçüncü ve beşinci aylarda tonsil yavaş yavaş lenfatik doku tarafından infiltre edilir. Kripta çevresindeki mezenkim doku, fetal hayatın beşinci ayında lenfoid dokuya farklılaşarak tonsilin lenf foliküllerini oluşturur. Lenfoid doku kitlesinin zamanla artması, bağ dokusuna bası oluşturarak parsiyel bir kapsül oluşur. Tonsil yapısında bulunan lenf foliküllerinin ve kriptaların son biçimlerini kazanması son trimester de gerçekleşir. Tonsil yüzeyini ve kriptaların üzerini döşeyen epitel doku ikinci faringeal poşun endodermal hücrelerinin farklılaşmasıyla oluşur. Tonsil dokusu postnatal dönemde fonksiyon kazanır ve büyümeye devam eder (Goeringer ve Vidic 1987, Nave vd 2001, Kaya 2005).

## 2.4. Tonsillektomi

Tonsillektomi, yüzyıllar boyunca değişen popülerliğe sahip ilk çağlardan beri uygulanan bir cerrahi girişimdir. Tonsillektomi ameliyatını tanımlayan ilk kişi MÖ 1. yüzyılda Cornélio Celsus'dur ve enfekte olan tonsilli parmak yardımıyla çıkarmasından söz etmiştir. Claudius Galenus (MS 121-200), kısıkaç/kapan tonsillektomi yöntemini tarif etmiştir ve bu teknik yaklaşık 400 yıl boyunca kullanılmıştır. MS 490 yılında Aetius, tonsil dokusunun tamamen alınmasının ciddi kanamalara yol açması sebebiyle kanamayı en aza indirmek için kısmi tonsillektomiye önermiştir. 7. yüzyılda Paulus Aegineta, tonsillektomi sonrası meydana gelen, kanama dahil olmak üzere tonsillektomi ile ilgili ayrıntılı bir prosedür tanımlamıştır (McNeill 1960).

1543 yılında Vesalius, tonsil dokusunu ve kanlanmasını detaylı olarak tanımlayan ilk kişi olmuştur. 1564 'te Ambroise Pare, tonsilin etrafına ip bağlayarak, tonsili kademeli olarak boğarak çıkarmayı sağlayan bir cerrahi prosedür önermiştir. Bu yöntem sebep olduğu ağrı ve takip eden enfeksiyon nedeniyle pek rağbet görmemiştir. 1600 yılında Peter Lowe, tonsillektomi de bu zamana kadar kullanılan kısıkaç/kapan yöntemi, boğma yöntemi ve eksizyon olmak üzere bu üç yöntemi özetlemiştir (McNeill 1960).

1761 yılında Duverney, pharygeal bölgeyi tanımlamıştır. 19. yüzyılda pharygeal bölge ile ilgili detaylı anatomik ve histolojik çalışmalar yapılmıştır. Bu çalışmaların çoğunluğu, pharygeal bölgedeki lenfatik dokuları tanımlayan Wilhelm Von Waldeyer aittir. 1828 yılında Philip Syng Physick, tonsillin tamamen alınmasını sağlayan ve tonsil giyotini olarak bilinen tonsillotom aletini tasarlamıştır. Physick'in tonsillotom aleti model alınarak Fahnestock 1832'de, Mackenzie 1880'de, Brunings 1908'de ve Sluder 1911'de benzer ekipmanlar geliştirmiştir. 1920 de Greenfield Sluder, tonsillotom'u modifiye etmiş ve Sluder giyotiniyle tonsillektomiye tarif etmiştir. Tonsilin kapsülüyle birlikte çıkarılması sebebiyle o yıllarda en güvenli yöntem olarak kabul edilmiştir (Júnior vd 2006).

1960 yılında tıpta tanınan karbondioksit lazerinin, daha sonrasında 2. Dünya Savaşından sonra ortaya çıkan Yakut lazerinden daha etkili bir şekilde kanamaları azalttığı ve kontrol altına aldığı görülmüştür. Karbondioksit lazerini tonsillektomi de bilinen ilk kullanımı 1973 yılında olmuştur (Júnior vd 2006).

Günümüzde tonsillektomi için farklı teknikler kullanılmaktadır. Genel olarak tonsillektomi teknikleri iki ana gruba ayrılmaktadır. Bunlar; tonsil dokusunun tam olarak çıkarıldığı (ekstrakapsüler) ve bir kısmının çıkarıldığı (intrakapsüler) cerrahi girişimlerdir. Ekstrakapsüler tonsillektomi, tonsil kapsülü ile yan duvar arası açılarak, tonsil dokusunun tamamen ve tek parça olarak çıkarılmasıdır. İtrakapsüler tonsillektomi ise tonsil

dokusunun büyük bir kısmının çıkarılması ile beraber bir kısım tonsil dokusunun ve kapsülün korunmasını içermektedir. Bir kısmın korunması, iyileşmeyi kolaylaştırır ve daha düşük kanama oranlarına sahiptir. Ancak tekrar büyüme ve kalan dokuda yeniden enfeksiyon gelişmesi gibi dezavantajları da bulunmaktadır (Gökdoğan 2019).

En sık kullanılan ekstrakapsüler yöntemler; soğuk bıçak yöntemi, koter yöntemi, termal welding yöntemi, harmonik bıçak yöntemi ve plazma yöntemleri sayılabilir. En sık kullanılan intrakapsüler yöntemler arasında ise mikrobebrider yöntemi, koter yöntemi, radyofrekans ile ablasyon yöntemi ve lazer yöntemleri (karbondioksit lazer, potasyum titanil fosfat lazer ve kontakt diot lazer) sayılabilir (Gökdoğan 2019).

## **2.5. Ölçüm ve Hesaplama Yöntemleri**

### **2.5.1. Stereoloji**

Stereoloji, üç boyutlu yapılardan elde edilen iki boyutlu kesitler üzerinde yapılan ölçümlerden üç boyutlu yapı hakkında kantitatif bilgi edinmeye yarayan bir bilimdir. Stereoloji, tarafsız ve nicel veriler sağlamak için “Sistemik Rasgele Örnekleme” yöntemini kullanır. Bu örnekleme yönteminin temel özelliği, incelenecek olan yapıdan homojen bir şekilde örnekleme yapılmasını sağlamaktır. Araştırma yapılacak olan biyolojik yapıdan elde edilen tüm kesitlerin çalışmaya dahil edilmesi ve değerlendirilmesi, maddi ve zaman kaybına neden olacaktır. Bu durumda kesitler arasından belli oranlarda bir seçim yapılması gerekmektedir. Bu seçimde çalışma yapılacak olan yapı hakkında gerçeğe yakın bir sonuç olabilmesi için sistemik rasgele örnekleme ile seçim yapılması gerekmektedir. Sistemik rasgele örnekleme, önceden belirlenmiş sabit bir örnekleme aralığı boyunca, ilk aralık içinden rasgele bir noktadan başlanmak şartıyla, incelenecek yapının tamamının örneklenmesini içerir (Canan 1998).

### **2.5.2. İmageJ Yazılımı**

İmageJ yazılımı, ABD Ulusal Sağlık Enstitüleri ve Wisconsin Üniversitesi optik ve bilgisayarlı aletler laboratuvarında geliştirilen Java tabanlı açık kaynaklı bir görüntü işleme programıdır (Collins 2007). İmageJ yazılımı tiff, png, jpeg, dicom gibi birçok resim formatlarını ve kullanıcılar tarafından yazılan eklentileri destekler. Bu eklentiler tıp ve mühendislik gibi çeşitli alanlarda görüntülerin işlenmesi ve analizlerin yapılmasını sağlar.

Tıp alanında da üç boyutlu canlı hücrelerin görüntülerin analizinde kullanılır. Kullanıcı tanımlı seçilen nesnelerin açı, uzunluk, alan ve hacim gibi geometrik hesaplamalarının yapılmasında ve elde edilen verileri grafiğe dönüştürmede kullanılır. Bu çalışmada ImageJ yazılımı, tonsil dokularından elde edilen boyalı kesitlerin fotoğrafları çekilerek üzerinde uzunluk hesaplamaları için kullanılmıştır.

## **2.6. Hipotez**

Bu çalışmanın hipotezi, Tonsilla palatina'nın yerleşim yerinde farklı oranlarda seromüköz bez ve mezenkimal dokular bulunmaktadır. Bu dokuların yoğunluğu lokalize olarak farklılık göstermektedir.



### **3. GEREÇ VE YÖNTEMLER**

#### **3.1. Araştırmanın Tipi**

Araştırmanın tipi, gözlemsel tanımlayıcı bir araştırmadır.

#### **3.2. Araştırmanın Yeri ve Zamanı**

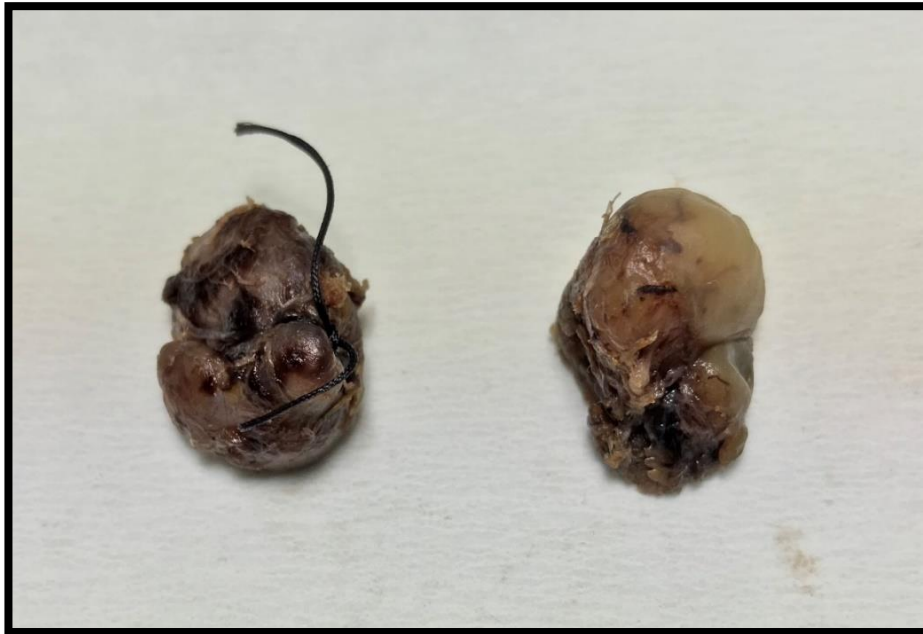Araştırma 2018-2019 güz-bahar dönemlerinde ve 2019-2020 güz döneminde, Pamukkale Üniversitesi Tıp Fakültesi Anatomi Araştırma Laboratuvarında yapılmıştır.

#### **3.3. Araştırmanın Evreni ve Örneklemi**

Araştırmanın evrenini Pamukkale Üniversitesi Tıp Fakültesi Kulak Burun Boğaz Anabilim Dalı bünyesinde yapılan tonsillektomi işlemleri sonrası elde edilen otuz hastadan alınan tonsilla palatina numunesinden oluşmaktadır. Kronik tonsillit veya tonsiller hipertrofi için tonsillektomi yapılan hastaların tonsilla palatina numuneleri çalışmaya alınmıştır. Tonsilla palatina numuneleri patoloji uzmanı tarafından makroskopik olarak değerlendirilmenin sonucunda normal tonsil dokusu tanısı almayan (lenfoma, malignensi vb.) tonsilla palatina numuneleri çalışmaya dahil edilmemiştir.

### 3.4. Tonsil Dokularının Hazırlanması ve Histokimyasal Boyamaların Yapılması

Kulak Burun Boğaz Anabilim Dalı bünyesinde yapılan tonsillektomi (soğuk disseksiyon tekniği ile) işleminden sonra tonsilla palatina numunelerin üst ucu cerrahi ipekle ile işaretlendi ve tonsilla palatina'nın hangi taraftan çıkarıldığı not edildi. Patoloji Anabilim Dalı bünyesinde tonsilla palatina numuneleri histopatolojik olarak incelendi. İnceleme sonucunda tez çalışma kriterlerini sağlayan tonsilla palatina numuneleri, %10'luk formaldehit içeren plastik kaplara konuldu. Araştırma yapılacak olan materyaller ve patoloji sonuçları Anatomi Anabilim Dalı tarafından teslim alındı. Patoloji Anabilim Dalı bünyesinde yapılan inceleme, numunelerin orta bölümünden bir kesit alınarak yapıldı. Bu şekilde patolojik inceleme sonucunda malignensi saptanmayan tonsilla palatina numuneleri çalışmaya dahil edildi. Patolojik inceleme için alınan kesit tez çalışmasına dahil edilmedi ve değerlendirilmede göz ardı edildi. Anatomi laboratuvarında, alınan tonsilla palatina numuneleri önce %10'luk formadehit'te sonra da %30'luk sukroz çözeltisinde 2 hafta bekletildi. Üst ve alt parçaya ayrılmış (Şekil 3.1) olan tonsilla palatina numuneleri; dış yüzeyi, arka kısmı ve üst ucu referans alınarak cryostat gömme medyumu (OCT) ile bloklara gömüldü.



**Şekil 3.1** Üst ve alt parçaya ayrılmış tonsilla palatina numunesi: Üst parça cerrahi ipekle işaretlenmiştir.

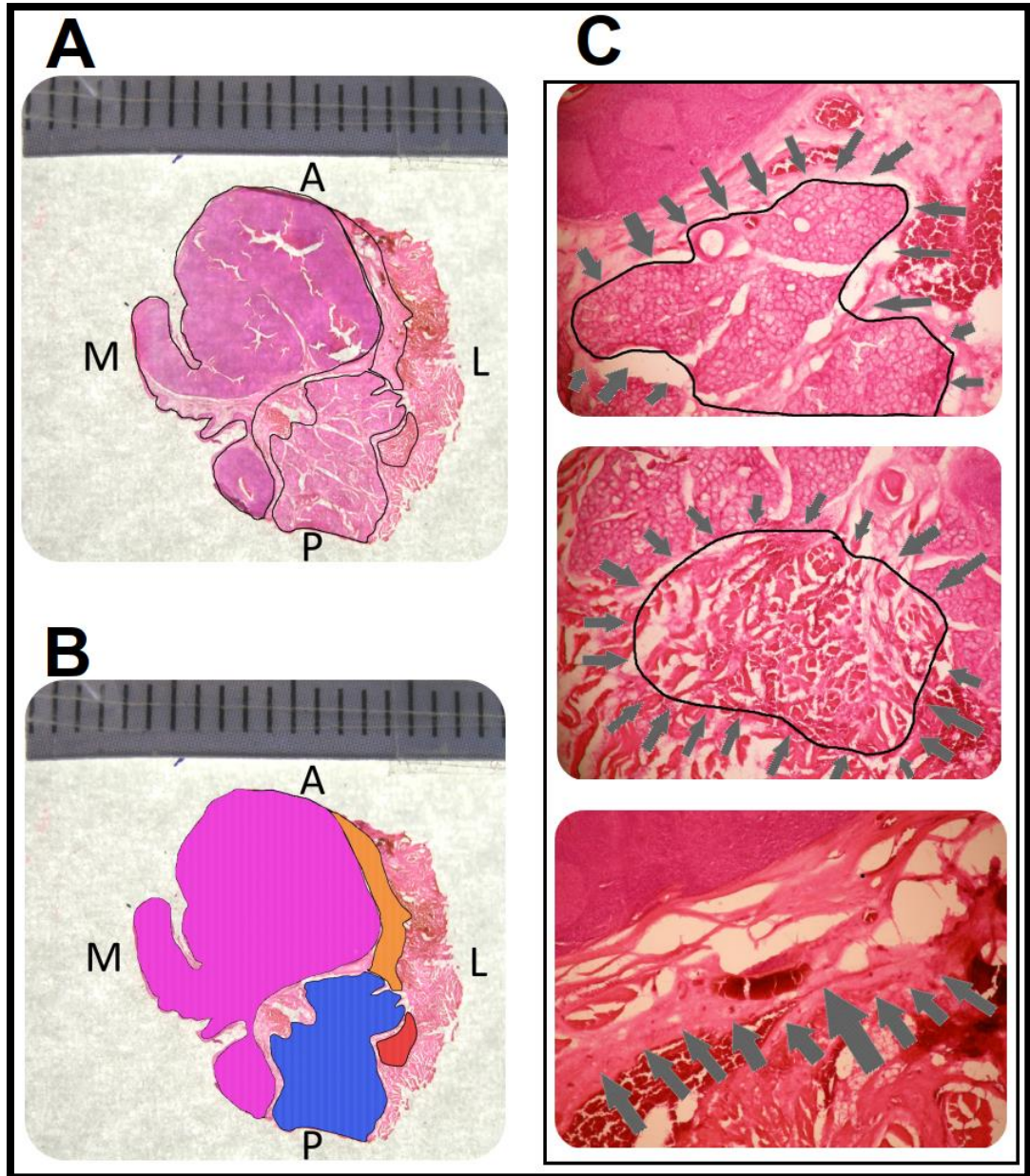
Leica CM3050 S cryostat cihazında, bloklara gömülen tonsil parçaları oct'nin donması için yarım saat bekletildi. İlk olarak üst parçadan yukarıdan aşağıya doğru, sonra alt parçadan aşağıdan yukarıya doğru mikrotom bıçağı ile sistematik rastgele örnekleme oranı 1/9 olacak şekilde ve 50µm kalınlığında kesitler alındı. Alınan tüm kesitler lamlara tonsilin üst ucundan alt ucuna doğru yerleştirildi. Tüm kesitlerde tonsilin yönleri (anterior, posterior, lateral, medial) belirli olacak şekilde not edildi. Lamlara alınan kesitler bir gün bekletildikten Tablo 3.1'deki hematoksilin ve eozin boyama prosedürü sırasıyla uygulandı. Bu işlemler uygulandıktan sonra lamların üzerine entellan damlatılarak lamel ile kapatıldı.

**Tablo 3.1** Hematoksilin ve Eozin boyama prosedürü

Sıra No	Kimyasal Madde	Bekletilen Süre
1	Ksilen	5 dakika
2	%95 Alkol	3 dakika
3	%70 Alkol	3 dakika
4	Distile suda yıkama	3 dakika
5	Hematoksilin	5 dakika
6	Distile suda yıkama	3 dakika
7	Eozin	3-5 kere daldır çıkar
8	Distile suda yıkama	3 dakika
9	%70 Alkol	3 dakika
10	%95 Alkol	2 dakika
11	%100 Alkol	1 kere daldır çıkar
12	Ksilen	5 dakika

### 3.5. Kesitler Üzerinden Ölçümlerin Yapılması

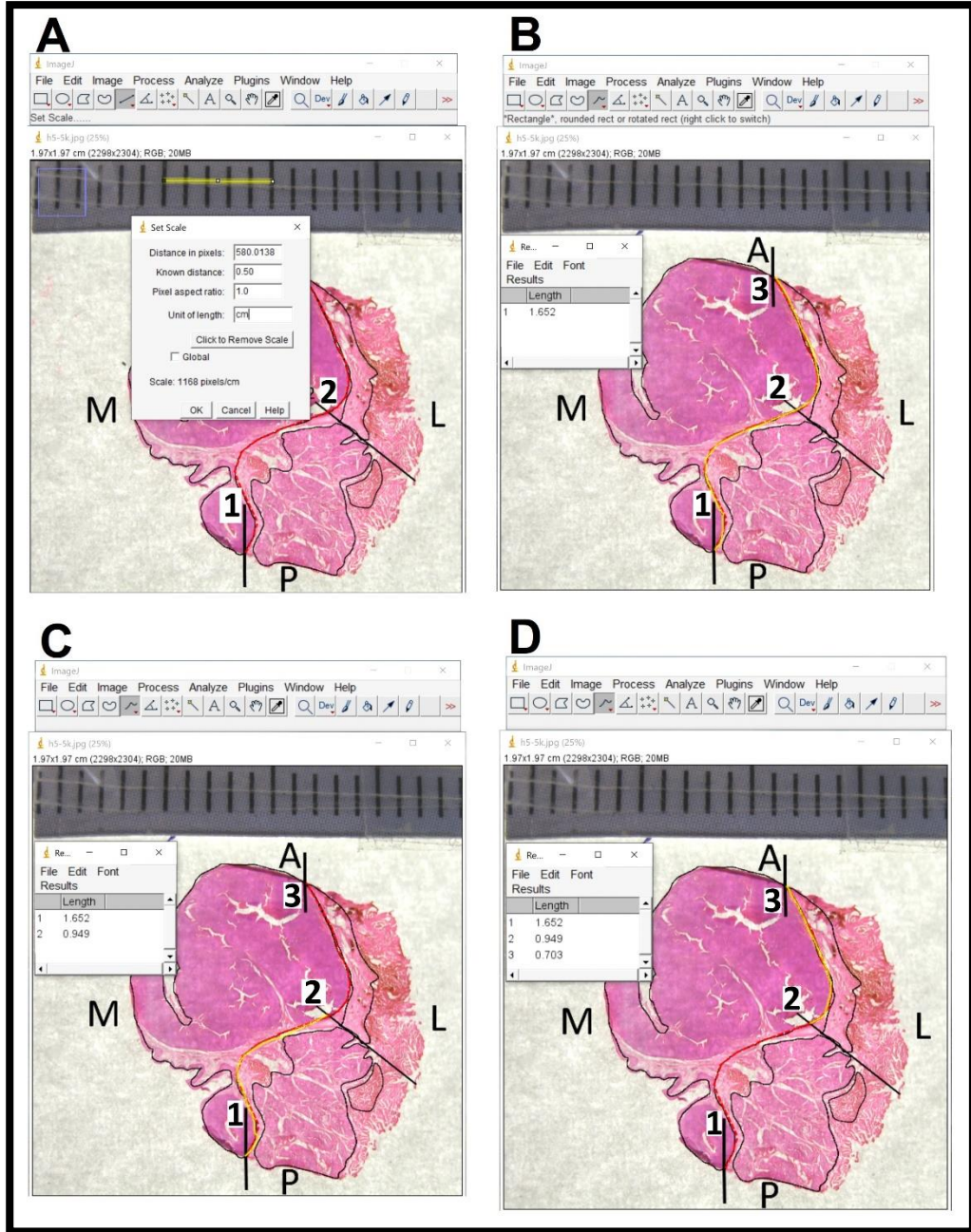
Her fotoğraf çekiminde referans bir cetvel, görüntü alınan alan içine yerleştirildi. Kesitleri fotoğraflamak için Olympus C-7070 Wide Zoom fotoğraf makinesi kullanıldı. Fotoğraf makinesi kablo ile bilgisayara bağlanarak bilgisayara görüntülerin aktarımı sağlandı. Kesit fotoğrafları tek tek İmageJ yazılımı ile açıldı. Kesitler Olympus CX31 mikroskobu kullanılarak incelendi ve ölçülecek olan yapıların referans noktaları belirlendi (Şekil 3.2).



**Şekil 3.2** Kesitlerin makro fotoğrafları ve görüntüleri (x4). **A)** Tonsilla palatina numunesinden bir kesit. Kesit üzerinde görülen A (anterior), P (posterior), M (medial) ve L (lateral) olmak üzere kesitin yönleri belirtildi. Tonsil numunesinde görülen tonsil dokusu, seromüköz bez, bağ dokusu ve kas dokusunun etrafı çizilerek belirtildi. **B)** Tonsilla palatina numunesinde kesitte işaretlenen yapılar bilgisayar yardımıyla boyanarak belirtildi. (Pembe renkte olan tonsil dokusu, mavi renkte olan seromüköz bez dokusu, turuncu renkte olan bağ dokusu ve kırmızı renkte olan kas dokusu) **C)** Kesitte bulunan dokuların mikroskopla fotoğrafının çekilmesi ve ok ile işaretlenmesi. (Üstte seromüköz bez dokusu, ortada kas dokusu ve altta bağ dokusuna ait bir fotoğraf)

Mikroskop ve İmageJ yazılımı eş zamanlı kullanılarak referans çizgileri oluşturuldu. İmageJ programıyla program içerisinde kalibrasyon işlemi yapıldıktan sonra sadece tonsil dokusunun lateral yüzeyine komşu olan yapılar ölçüldü (Şekil 3.3).

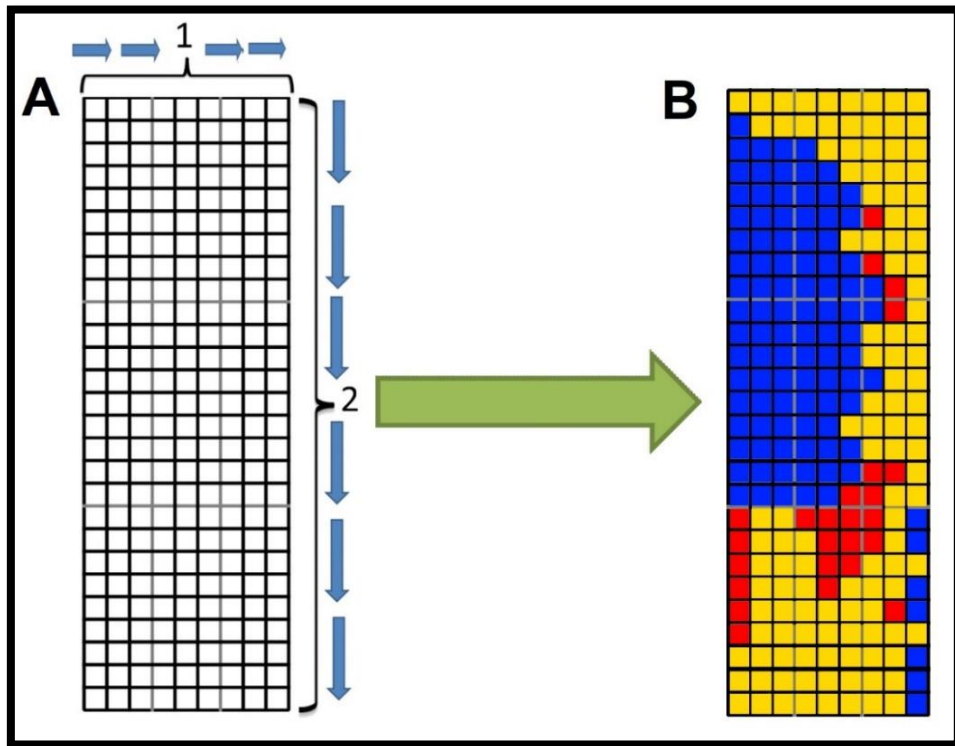




**Şekil 3.3** ImageJ yazılımı ile kesitlerin ölçümünün yapılması. **A)** Fotoğraf üzerinde ölçülecek olan dokuların referans noktaları çizildi. (1 no'lu düz çizgi tonsilin lateral yüzeyinin ve seromüköz bezin başlangıcı, 2 no'lu düz çizgi seromüköz bezin bitişi ve bağ dokusunun başlangıcı, 3 no'lu düz çizgi tonsilin lateral yüzeyinin ve bağ dokusunun bitişi) Fotoğraf üzerindeki referans cetvelde, 0.5 cm'lik bir uzunluk düz çizgi ile işaretlendi. Ardından program içerisinde “analyze”, “set scale” menüsünden “known distance” değeri 0.5, “unit of length” birimi cm olarak ayarladı ve yazılım içerisindeki uzunluk kalibrasyonu sağlandı. **B)** Programda serbest çizgi seçildi ve 1-3 no'lu referans düz çizgiler arasında kalan tonsilin lateral sınırı çizildi. (Resim üzerinde görülen kırmızı çizgi tonsilin lateral ölçüm uzunluğunun referans çizgisi, ölçümler sarı renk çizgilerle yapıldı.) Ardından ölçüm için “analyze” menüsünde “measure” seçildi ve uzunluk ölçümü sağlandı. **C)** 1-2 no'lu referans çizgileri arasında kalan seromüköz bezin ölçümü yapıldı. **D)** 2-3 no'lu referans çizgileri arasında kalan bağ dokusunun ölçümü yapıldı. Kesitte gözlemlenen kas dokusu bez dokusunun arkasında kaldığı için ölçümü yapılmadı.

### 3.6. Verilerin Toplanması

Bilgisayarda İmageJ yazılımı ile fotoğraflar üzerinden uzunluk hesaplamaları yapıldı ve elde edilen tüm veriler Microsoft Excel'e aktarıldı. Microsoft Excel de her bir tonsilla palatina numunesi ayrı ayrı ve kesitler yukarıdan aşağıya (tonsilin superior'dan inferior'a doğru) olacak şekilde sütunlara yazıldı. Her bir sütun bir kesit temsil etmekte ve her bir sütunun bulunduğu satırda gözlemlenen dokulara ait ölçümler tonsilin arka tarafından öne doğru olacak şekilde not edildi. Tonsilla palatina'nın lateral duvarına yandan bakıldığına eliptik bir şekil olduğunu görüldü. Eliptik olan bu şekil üzerinde istatistik hesaplamadaki ve lokalizasyon belirtmedeki zorluktan dolayı 9x27 birimlik dikdörtgen üzerinde işlemler yapıldı. 9x27 birimlik bir dikdörtgen FX Draw programı oluşturuldu. Microsoft Excel'de bulunan veriler 9x27 birimlik dikdörtgen üzerinde işaretlendi ve kesitlerde gözlemlenen dokular birim kare içerisinde boyandı (Şekil 3.4).

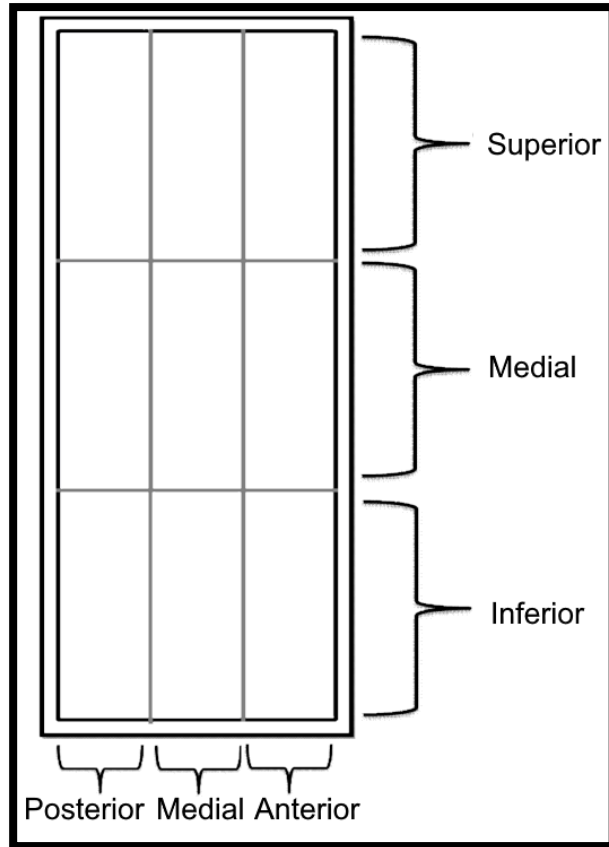


**Şekil 3.4** Tonsilla palatina'nın lateral yüzeyini temsil eden alanın 9x27 oranında parsellenmesi. **A)** Resimdeki dikdörtgen tonsilla palatina'nın lateral yüzeyini temsil etmektedir. Lateral yüzeyi temsil eden bu alandaki soldan sağa doğru yön (1) tonsilde posterior'dan anterior'a doğru yönü temsil etmekte, yukarıdan aşağıya doğru yön (2) ise tonsilde superior'dan inferior'a doğru yönü temsil etmektedir. **B)** Her kesitin lateral uzunluğu dokuza bölündü. Her parselde gözlemlenen dokuların hangisi çoğunlukta ise o doku not edildi ve boyandı. (Mavi renk seromüköz bez dokusu, kırmızı renk kas dokusu, sarı renk bağ dokusu)

### 3.7. Verilerin Değerlendirilmesi / İstatistiksel Analiz

Her bir tonsilla palatina numunesinin için lateral yüzeyindeki gözlemlenen dokular 9x27 birimlik dikdörtgende boyandı. Gözlemlenen dokuların lokalizasyon olarak yoğunluklarını belirlemek için 9x27 birimlik dikdörtgen, yukarıdan aşağıya doğru üç parçaya ve soldan sağa doğru da üç parçaya bölünerek totalde dokuz parçaya bölündü. (Şekil 3.5) Her bir parçadaki dokuların birim kareleri toplanarak ortalaması alındı. Elde edilen verilerle de dokuların dağılımı grafik halini getirildi.

Veriler SPSS 25.0 (IBM SPSS Statistics 25 software) paket programıyla analiz edildi. Kategorik değişkenler sayı ve yüzde olarak ifade edildi. Kategorik değişkenlerin karşılaştırılmasında Ki kare analizi kullanıldı. Tüm analizlerde  $p < 0,05$  istatistiksel olarak anlamlı kabul edildi.



**Şekil 3.5** Tonsilla palatina'nın lateral yüzeyinin 9 parçaya bölünmesi

### **3.8. Etik Kurul Onayı**

Bu çalışma Pamukkale Üniversitesi Girişimsel Olmayan Klinik Araştırmalar Etik Kurulu'nun 05.02.2019 tarihli ve 03 sayılı kurul toplantısının onayı ile gerçekleştirildi.



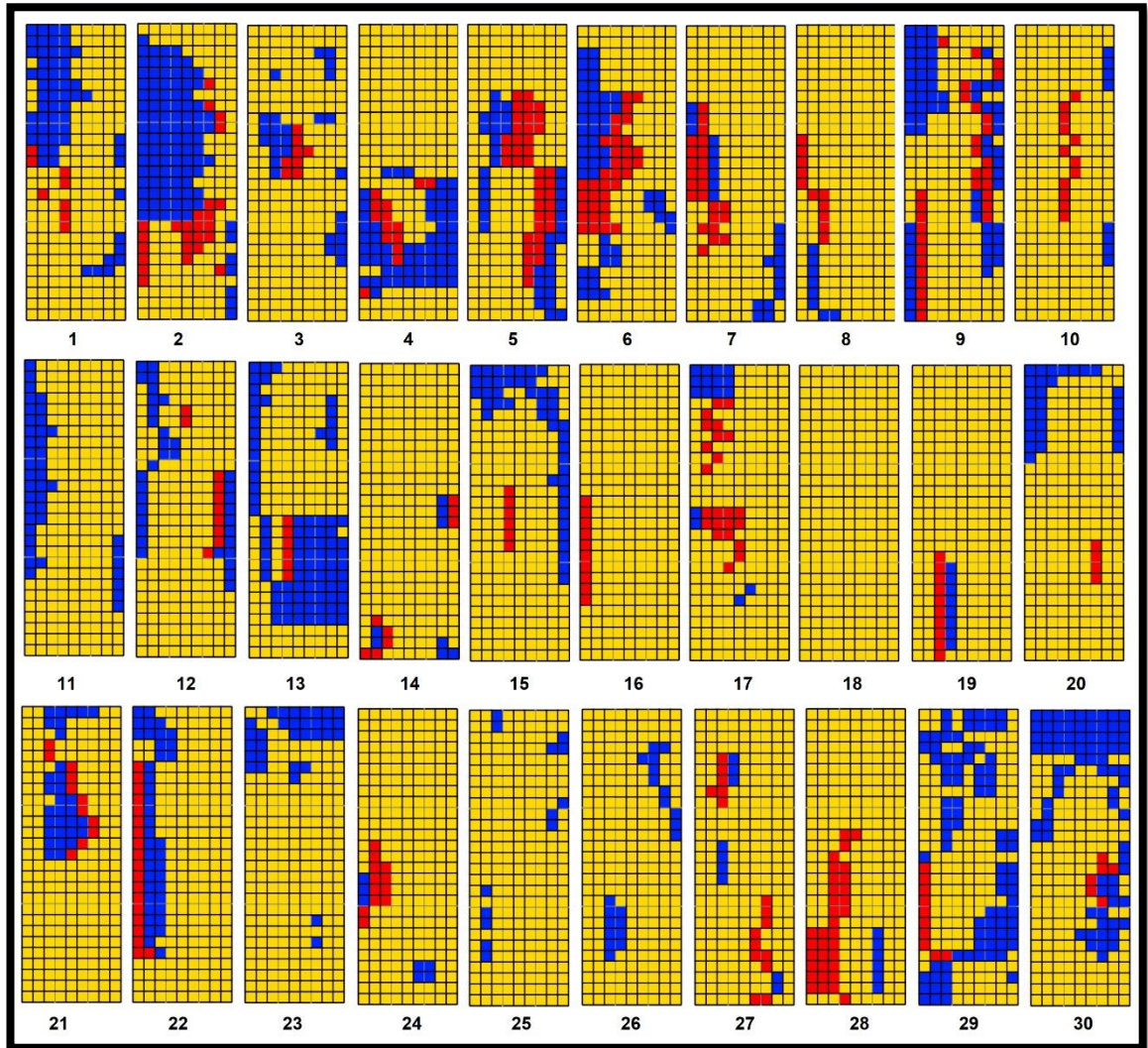
#### 4. BULGULAR

Bu çalışmada otuz tonsilla palatina numunesi incelendi. Tonsillektomi yapılan hastaların yaşları ve cinsiyeti, incelenen tonsilla palatina numunelerin ebatları ve hangi taraftan alındığı Şekil 4.1’de gösterilmiştir. Tonsillektomi yapılan hastaların ortalama yaşı on sekiz ve incelenen tonsilla palatina numunelerin ortalama ebatı 2,5x1,76x1,25 cm idi.

Tonsil no	Tonsillektomi yapılan hastaların yaşları	Tonsillektomi yapılan hastaların cinsiyeti	Tonsil numunesinin alındığı taraf	Tonsil numunesinin ebatları (cm)
1	33	Erkek	Sağ	2,5x1,7x1
2	33	Erkek	Sol	2,3x1,7x1,2
3	46	Erkek	Sol	3x2x0,8
4	46	Erkek	Sağ	2,8x1x1,5
5	18	Erkek	Sağ	3x1,7x1,5
6	18	Erkek	Sol	3x1,3x1
7	42	Erkek	Sağ	2,7x1,7x1,5
8	33	Erkek	Sağ	3,1x2x1,3
9	49	Kadın	Sağ	2,7x2x1,3
10	59	Kadın	Sağ	3x2,2x1,7
11	7	Erkek	Sağ	2,5x2,3x1,5
12	11	Erkek	Sağ	2,7x2,3x1
13	6	Kadın	Sağ	2,5x1,8x1,3
14	5	Erkek	Sağ	2,5x2,2x1,2
15	11	Erkek	Sağ	2,2x2x1,5
16	7	Erkek	Sol	3,5x2,5x1,3
17	17	Kadın	Sol	2x1,3x1,3
18	9	Kadın	Sağ	2,5x1,5x1,5
19	5	Kadın	Sağ	2x1,2x1
20	10	Erkek	Sol	2,5x1,8x0,7
21	12	Kadın	Sağ	2,7x1,8x1,2
22	12	Kadın	Sol	3x2x1,3
23	6	Kadın	Sol	2x1,3x1,3
24	6	Kadın	Sağ	2,2x1,5x1,5
25	3	Erkek	Sol	2,2x1,5x1,5
26	4	Erkek	Sol	2x1,5x1,1
27	5	Erkek	Sağ	1,8x1,5x1,2
28	5	Erkek	Sol	2x1,5x1,2
29	17	Kadın	Sol	2,7x2x1,2
30	17	Kadın	Sağ	2,7x2x1,2

**Şekil 4.1** Tonsillektomi yapılan hastaların yaşları ve cinsiyeti, incelenen tonsil numunelerin hangi taraftan alındığı ve ebatları

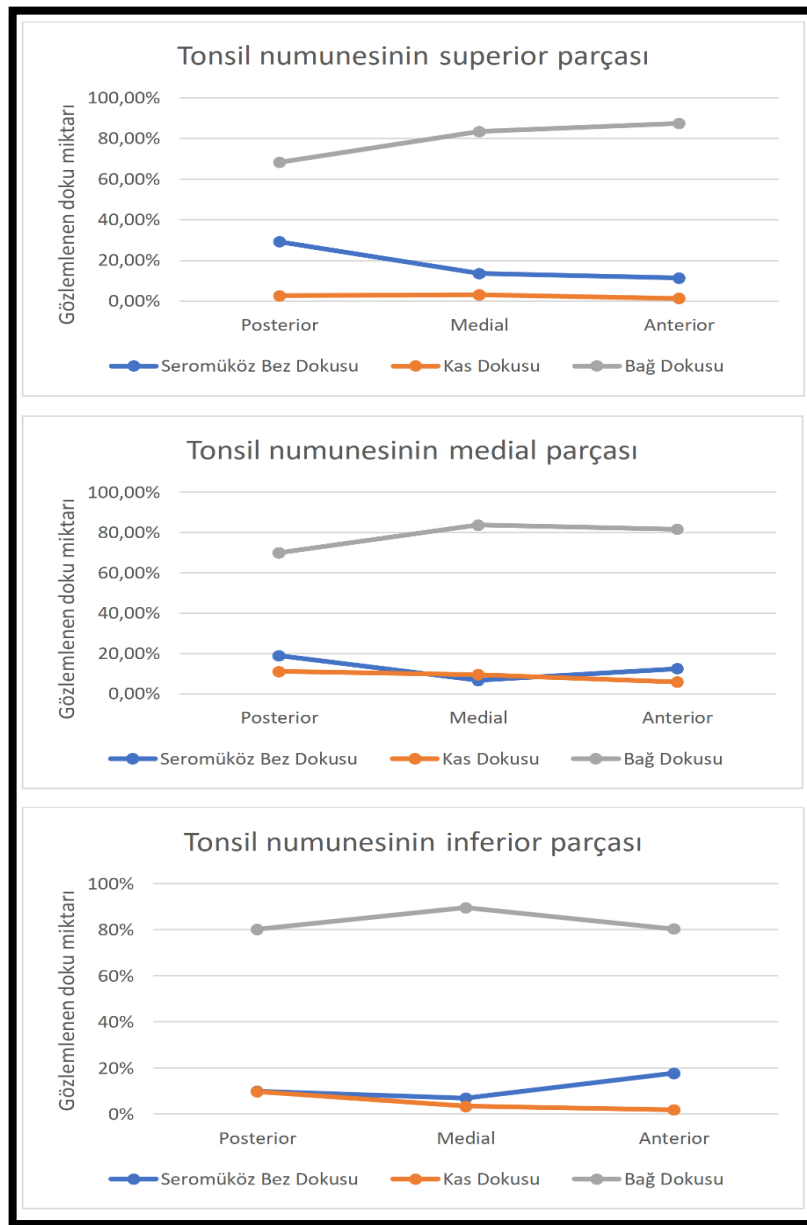
Otuz tonsilla palatina numunelerini incelediğimiz bu çalışmada, tonsilla palatina'nın lateral yüzeyinde bağ doku, seromüköz bez ve kas dokusu saptandı. Her bir numunenin lateral yüzeyindeki dokuların dağılımı 9x27 birimlik dikdörtgende boyandı. (Şekil 4.2)



**Şekil 4.2** Tonsilla palatina'nın lateral yüzeyindeki dokuların dağılımı. (Mavi renk seromüköz bez dokusunu, kırmızı renk kas dokusunu ve sarı renk bağ dokusunu temsil etmektedir.)

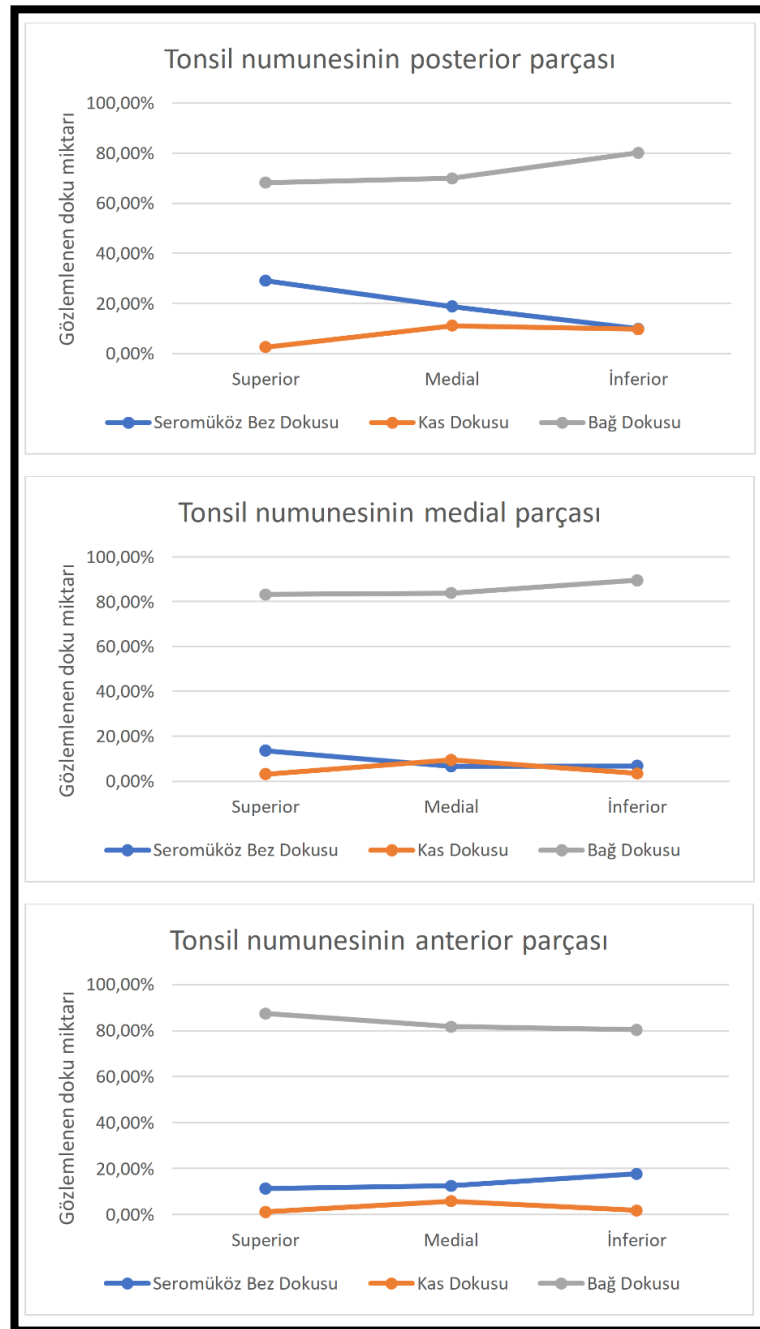
Tonsilla palatina'nın lateral yüzeyindeki dokulara baktığımızda %80 bağ doku, %15 seromüköz bez dokusu ve %5 kas dokusu olduğu görüldü. Bu dokuların lokalize olarak en fazla görüldüğü alanlar; seromüköz bez dokusu %29,14 tonsilin posterosuperior bölgesinde, kas dokusu %11,11 tonsilin posteromedial bölgesinde ve bağ dokusu %89,63 tonsilin inferomedial bölgesinde bulunduğu saptandı. Bu bölgelerde görülen dokuların oransal olarak yüksek olması istatistiksel olarak anlamlı bulundu (seromüköz bez dokusu  $p=0,0001$ ; kas dokusu  $p=0,0001$ ; bağ dokusu  $p=0,0001$ ).

Tonsilla palatina numunelerini yukarıdan aşağıya doğru superior, medial ve inferior olmak üzere üç parçaya böldüğümüzde seromüköz bez dokusu tonsilin superior bölgesinde posterior'dan anterior'a doğru azaldığı, tonsilin medial ve inferior bölgesinde posterior'dan medial'e doğru azaldığı, medial'den anterior'a doğru da arttığı görüldü. Seromüköz bez dokusunun bu dağılımı istatistiksel olarak anlamlı bulundu ( $p=0,0001$ ). Kas dokusu tonsilin superior bölgesinde posteriordan medial'e doğru arttığı, medial'den anterior'a doğru da azaldığı, tonsilin medial ve inferior bölgesinde de posterior'dan anterior'a doğru azaldığı görüldü. Kas dokusunun bu dağılımı istatistiksel olarak anlamlı bulundu ( $p=0,0001$ ). (Şekil 4.3)



Şekil 4.3 Tonsil numunesinin superior, medial ve inferior parçalarındaki dokuların dağılımı

Tonsilla palatina numunelerini arkadan öne doğru posterior, medial ve anterior olmak üzere üç parçaya böldüğümüzde, seromüköz bez dokusu tonsilin posterior ve medial bölgesinde superior'dan inferior'a doğru azaldığı, tonsilin anterior bölgesinde superior'dan inferior'a doğru arttığı görüldü. Seromüköz bez dokusunun bu dağılımı istatistiksel olarak anlamlı bulundu ( $p=0,0001$ ). Kas dokusunda tonsilin posterior, medial ve anterior bölgelerinde superior'dan medial'e doğru arttığı, medial'den inferior'a doğru azaldığı görüldü. Kas dokusunun bu dağılımı istatistiksel olarak anlamlı bulundu ( $p=0,0001$ ). (Şekil 4.4)



Şekil 4.4 Tonsil numunesinin posterior, medial ve anterior parçalarındaki dokuların dağılımı

## 5. TARTIŞMA

Bu çalışma tonsillektomi sonrası çıkartılan tonsilla palatina numunelerinde tonsil dokusuna komşu olan dokuların saptanması ve bu dokuların uzamsal dağılımının ortaya konulması amacıyla yapıldı. Çalışma sonunda tonsilla palatina'ya komşu bağ dokusu, seromüköz bez dokusu ve kas dokusu ortaya konuldu. Total olarak çıkartılmış otuz tonsilla palatina numunesinin incelendiği bu çalışmada tonsil dokusunun lateral yüzeyindeki komşu bu üç dokunun homojen bir dağılıma sahip olmadığı görüldü. Çalışmanın bulgularına göre tonsilla palatina'nın lateral yüzüne komşu olan bu üç dokunun uzamsal dağılımı açısından serömüköz bezin tonsilla palatina'nın posterosuperior'unda (%29,14), çizgili kasın tonsilla palatina'nın posteromedial'inde (%11,11), geriye kalan alanlarda ise de bağ dokusunun daha yoğun olduğu saptandı. Literatürde bu çalışmaya benzer uzamsal dağılımı gösteren çalışmanın kısıtlı olması nedeniyle bulgularımızın tonsilla palatina'nın klinik anatomiye katkısı olacağı düşünöldü. Bu bulgular özellikle tükürük bezinin komşuluğunun tonsilla palatina etrafında oluşan patolojiler açısından klinik önemi olduğunu iddia eden (Farmer 2011, Klug 2016, Kaltainen 2017) çalışmalarda açık kalan noktalara ışık tutmaktadır.

Tükürük bezinin tonsilla palatina'ya olan komşuluğu ile ilgili ilk çalışma Weber tarafından 1927'de yayınlanmasına rağmen bu konu halen araştırmacıların ilgisini çekmektedir. Weber çalışmasında yumuşak damak ve supratonsiller alanda bir grup tükürük bezi olarak tanımlanan bu bez yapısı günümüzde "Weber bezi" olarak adlandırılmaktadır. Ancak Weber bu bez yapılarını sadece fossa tonsillaris'de değil burun mukozasında, paranasal sinuslerde, ağız boşluğunda, yutakta ve solunum yolları mukozasında tanımlamıştır (Weber 1927). Bu haliyle fossa tonsillaris'e özgü bir tükürük bezi tanımlanması olmadığı söylenebilir.

Tonsilla palatina'nın komşuluğu ile ilgili literatürde rastlanan ilk çalışmalar tonsilla palatina numunelerinde gözlemlenen anormal dokuların tanımlanmasına ait olgulardır. Her ne kadar bu olgularda da tonsilla palatina'ya komşu dokuların özelliğinden

bahsedilse de uzamsal lokalizasyonu konusunda bilgiye rastlanmamaktadır (Sanderson 1951, Sinha 1978, Banerjeea 1993). Sanderson 1951 yılında, 57 yaşındaki bir hastaya kronik tonsillit nedeniyle uygulanan tonsillektomi sırasında sol fossa tonsillaris'de 2,5 cm uzunluğunda grimsi-beyaz bir doku olduğunu ve bu dokunun boynun büyük damarlarına doğru uzandığını belirtmiştir. Tonsilla palatina ile beraber çıkartılan bu anormal doku histopatolojik olarak incelendiğinde tükürük bezi dokusu olduğu tanımlanmış ve bu olgu sol fossa tonsillaris'de anormal tükürük bezi olarak bildirilmiştir (Sanderson 1951). Çalışmamızda da tonsilla palatina'ya komşu tükürük bez dokusunun varlığına sıklıkla rastlanması Sanderson'un tanımladığı olgudaki bez dokusunun ifade edildiği gibi anormal bir lokalizasyondan ziyade bezin normalden büyük olduğunu akla getirmektedir. Yine benzer şekilde Sinha ve arkadaşları 1978 yılında, on sekiz yaşındaki doğuştan sol kulak küçüklüğü (mikrotia) olan bir hastanın muayenesinde; sol fossa tonsillaris'de tonsil dokusunun bulunmadığı, dilin sol tarafında ve yumuşak damağın sol yarısının yukarısında tonsil dokusu olduğu sanılan mukoza ile kaplı bir kitle olduğunu bildirmişlerdir. Alınan bu kitlenin histopatolojik olarak incelenmesinde tükürük bezi olduğu tanımlanmış ve ektopik olduğu görüşü öne sürülmüştür (Sinha 1978). Daha önce bildirilenlerden farklı olarak tonsilla palatina'nın tek taraflı yokluğu ve ektopik tükürük bezi olduğunu bildiren Sinha'nın olgusundaki anatomik durum konusunda iddia edilen tükürük bezinin ektopik yerleşimi bizim bulgularımıza göre tartışmalıdır. Üzerinde çalıştığımız tonsilla palatina numunelerinin genelinde posterosuperior yerleşimli tükürük bez yapısı görülmesi tonsilla palatina'nın yokluğunda dahi burada bir bez yapısının bulunabileceğini akla getirmektedir. Sinha'yı destekleyen bir olgu da Banerjeea ve arkadaşları tarafından 1993 yılında yayınlanmıştır. Banerjeea'nın olgusunda birinci faringeal arkus defekti olan bir çocukta, oropharynx'i kısmen tıkamış tonsilla palatina olduğu düşünülen bir kitlenin cerrahi olarak çıkartılıp incelenmesinde, bu kitlenin tonsilla palatina'nın neredeyse tamamen yerini alan tükürük dokusu olduğu görülmüştür. Bu olguda fossa tonsillaris'de gözlemlenen tükürük bezinin daha önceki tanımlamaların aksine normal bir duktal sisteminin olduğu ve seromüköz bez yapısında olduğu belirtilmiştir (Banerjeea 1993). Her iki olguda da (Sinha ve Banerjeea) tonsilla palatina olmamasına rağmen tükürük bezinin varlığı bizim görüşümüzü kuvvetlendirmektedir. Tonsilla palatina'ya komşu fossa tonsillaris'de yer alan tükürük bezi yapısının ektopik olmadığı bazen büyük bir bez dokusu halinde kanal içerebileceği, bazen de daha küçük seromüköz yapıda olabileceği akla gelmektedir. Her üç çalışmanın (Sanderson 1951, Sinha 1978, Banerjeea 1993) tonsilla palatina'ya komşu bir bez dokusunun olduğunu göstermesi fakat bez dokusunun lokalizasyon olarak yerleşiminden bahsedilmemesi ve yoğunluğu hakkında bilgi verilmemesi yaptığımız çalışmadaki uzamsal yaklaşımı değerli kılmaktadır. Bulgularımızın tonsilla palatina'ya komşu bez dokusunun varlığı açısından Sanderson,

Sinha ve Banerjee tarafından yapılan çalışmalar ile uyumluluk göstermesinin yanı sıra lokalizasyonunda tanımlanması literatüre yenilik katmaktadır.

Bizim yaptığımız uzamsal tanımlamaya benzer bir çalışmada Kraitrakul ve arkadaşları tarafından 2001 yılında yapılmıştır. Kraitrakul ve arkadaşlarının peritonsiller boşluktaki minör tükürük bezlerinin dağılımını incelemek üzere yaptıkları çalışmada rekürrent tonsillit, obstrüktif uyku apnesi, şüpheli malignite ve peritonsiller apse tedavisi için uygulanan tonsillektomi ile elde edilen elli beş tonsilla palatina numunesi kullanmışlardır. Bu numuneleri üst, orta ve alt olmak üzere parçalara ayırarak inceledikleri bu çalışmada bizim yöntemimize kısmen benzeyen bir yöntem kullanmışlardır. Her bir kalın kesitten alınan histolojik kesit sayısının bildirilmediği bu çalışmada sadece tonsilla palatina numunelerinden 2-3 mm kalınlığında seri kesitler alındığı, bu kalın kesitlerden alınan daha ince kesitler üzerinde histokimyasal boyama yapıldığı bildirilmiştir. Kraitrakul'un çalışmasında numunelerin %96,4'ünde minör tükürük bezi gözlemlendiğini bildirmiştir. Tonsilla palatina'nın kapsülüne komşu bu tükürük bezlerinin tonsilla palatina'nın üst parçasında %81,8, orta parçasında %80 ve alt parçasında %81,8 oranında bulunduğu ifade edilmiştir. Her hastada minör tükürük bezinin dağılımı çeşitlilik gösterdiği ve baskın bir patern olmadığı Kraitrakul'un çalışmasında öne sürülmektedir (Kraitrakul 2001).

Tonsilla palatina'ya komşu olan tükürük bezinin peritonsiller apseye neden olabileceği ile ilgili literatürde çalışmalar mevcuttur (Farmer 2011, Klug 2016, Kaltainen 2017). Farmer ve arkadaşları tonsillektomi sonrası görülen peritonsiller apse olguları ile ilgili 1950-2010 yılları arasında yayınlanmış olgu sunumları derlemiştir. Bu bulgular sonucunda tonsilla palatina'nın yokluğunda görülen peritonsiller apsenin nedeninin konjenital brankial fistüller, küçük tükürük bezleri ve dış hastalıkları olabileceğini bildirilmiştir (Farmer 2011). Farmer ve arkadaşlarının çalışmasına benzer bir çalışmada Klug ve arkadaşları tarafından peritonsiller apsenin patogenezi açıklamak için ortaya konan iki hipotez ile ilgili, 1958-2015 yılları arasında yayınlanmış makaleler ile ilgili derlemelerdir. Birinci hipotez akut tonsillit hipotezidir (peritonsiller apse akut tonsillitin bir komplikasyonudur). İkinci hipotez Weber bezi hipotezidir (peritonsiller apse Weber bezlerinin enfeksiyonudur). Derlenen literatüre dayanarak, akut tonsillit hipotezinin lehine daha fazla bulgu olduğunu fakat bazı bulguların sadece akut tonsillit hipoteziyle açıklanamamasını peritonsiller apsenin patogenezinde weber bezlerinin de bir rolünün olabileceğini ileri sürmüşlerdir (Klug 2016). Peritonsiller apse ile tükürük bezinin ilişkisinin incelendiği diğer bir çalışmada Kaltainen ve arkadaşları tarafından yapılmıştır. Yüz on dört yetişkin tonsilla palatina numunesinin incelendiği çalışmada, olguların %67,5'inde minör tükürük bezi saptanmıştır. Tonsilla palatina yakınında bulunan bezlerin %94,8'inde



enfeksiyon belirtileri görülürken peritonsiller boşluğun derinliklerinde sadece %15 enfeksiyon belirtisi gözlemlenmiştir. Kaltiainen'in çalışmasındaki bu bulgular sonucunda peritonsiller apsenin nedeni küçük tükürük bezlerinin enfeksiyonundan kaynaklanabileceği belirtmiştir (Kaltiainen 2017). Literatür özetinden de anlaşılacağı üzere peritonsiller apse ve tükürük bezi mevcudiyetin ilişkisi henüz tartışmalıdır. Peritonsiller apsenin lokalizasyonu ile ilgili net bir literatür bilgisi olmadığından çalışmamızda tonsilla palatina'nın arka üst bölümünde yoğunlukla görülen tükürük bezi yapılarının bu konudaki klinik öneminden bahsetmek zordur. Ancak ileri çalışmalarda tükürük bezi ve tonsiller apse varlığı arasındaki ilişkinin ortaya konulduğu aynı zamanda lokalizasyonunda belirtildiği çalışmalara ihtiyaç vardır.

Tonsilla palatina numunelerinde mezenkimal dokuların ve serömüköz bez dokusunun varlığı ve yoğunluğu birlikte ele aldığı çalışmalar yapılmıştır (Gnepp 2000, Erkilic 2002, Arora 2008). Bu çalışmalarda tonsilla palatina numunelerin de seri kesitleri alınarak yapılmamış ve gözlemlenen dokuların lokalizasyonu hakkında bilgi verilmemiştir. Gnepp ve arkadaşları otuz tonsilla palatina numunesini retrospektif, yirmi tonsilla palatina numunesini prospektif olarak değerlendirmiştir. Retrospektif değerlendirmenin yapıldığı çalışmada tonsilla palatina'ya komşu, numunelerin %83'ünde iskelet kası, %67'sinde seromüköz bez ve %1'inde de kıkırdak doku olduğunu bildirmiştir. Prospektif olarak değerlendirmenin yapıldığı çalışmada tonsilla palatina'ya komşu, numunelerin tamamında farklı miktarda kas lifi, %80'inde seromüköz bez ve %20'sinde de kıkırdak doku içeren alanlar olduğunu bildirilmiştir. (Gnepp 2000). Gnepp'in çalışmasına benzer bir çalışmada Erkılıç ve arkadaşları tarafından yapılmıştır. Bin iki yüz yirmi tonsilla palatina numunesini histolojik olarak incelediği çalışmada seromüköz bezlerin insidansı %35, iskelet kası insidansı %89, yağ dokusunun insidansı %21, kıkırdak dokusunun insidansı %3 ve kemik dokusunun insidansı %1 olduğunu belirtilmiştir (Erkilic 2002). Gnepp ve Erkılıç'ın yapmış olduğu çalışmalardan farklı olarak Arora ve arkadaşları tonsilla palatina numunelerinde gözlemlenen dokuların yoğunlukları (multifokal, fokal, bol şeklinde) hakkında bir çalışma yapmıştır. Arora elli tonsilla palatina numunesini histolojik olarak incelediğinde, seromüköz bezin multifokal olarak yerleştiği, çizgili kas dokusunun fokal olarak yerleştiğini belirtmiştir (Arora 2008). Yapılan bu üç çalışmanın sonucunda (Gnepp 2000, Erkilic 2002, Arora 2008) rutin tonsillektomi örneklerinde mezenkimal dokuların ve seromüköz bez dokusunun farklı oranlarda görülebileceğini bildirmişlerdir. Literatürden elde edilen bu bulguların birbirinden farklı oranlar ve ifadeler arz etmesi çalışmalardaki numune sayıları ve kullanılan yöntemlerin farklı olmasından kaynaklanmaktadır. Çalışmamızda kullandığımız üç boyutlu yaklaşıma benzer bir çalışma literatürde yer almamasına rağmen özellikle tonsilla palatina'ya



komşu yapılardan tükürük bezi ve çizgili kas dokusu varlığı konusunda bir benzerlik olduğu söylenebilir.

Tonsilla palatina numunelerinde gözlemlenen kas dokusunu araştırmak ve kas dokusunun fonksiyonu ile kas dokusu-fossa tonsillaris ilişkisini açıklamak için Rood ve arkadaşları 1979 yılında yirmi bir histolojik olarak hazırlanmış insan fetüsünde çalışma yapmıştır. Çalışmanın bulgularına göre m.palatopharygeus, m.stylopharyngeus ve m.amygdaloglossus'un capsula tonsillaris ile ilişkili olduğunu, bu kasların yutma sırasında geniş ve engelsiz pharygeal portu oluşturmak için tonsilla palatina'yı lateral'e doğru hareket ettirilebileceğini belirtmiştir (Rood 1979). Yaptığımız çalışmada gözlemlenen kas dokuların hangi kasa ait olduğu tanımlanamamıştır fakat kas dokusunun sadece capsula tonsillaris ilişkili olmadığı serömüköz bez dokusuyla da ilişkili olduğu gözlemlenmiştir.

Tonsilla palatina'nın yapısı ve tonsilla palatina'ya komşu olan serömüköz bez dokuları ile ilgili ontogenetik ve filogenetik çalışmalar yapılmıştır. Slipka 1988 de evrimsel süreçte insanda ve diğer memelilerde (kirpi, köstebek, sivri fare, yarasa, tavşan, köpek, domuz, inek) tonsilla palatina'nın gelişimini ve yapısını incelenmiştir. Çalışmasına memeliler dışında kemirgenleri de dahil ederek tonsilla palatina'nın da köken aldığı ikinci pharyngeal keseden gelişen yapıları değerlendirmiştir. Yaptığı çalışmanın sonucunda insanda crypta tonsillaris etrafında bulunan epitelyal yapılar ile timus da gözlemlenen Hassall korpüskülü ile benzerlik gösterdiğini belirtmiş ve evrimsel süreçte de bez dokusunun azaldığı, crypta'ların arttığını bildirmiştir (Slipka 1988). Effat ve arkadaşları insanda ve diğer bazı memelilerde (inek, deve, koyun, domuz, köpek, kedi, tavşan ve hamster) tonsilla palatina örneklerinde gözlemlenen tükürük bezinin morfolojisini karşılaştırmıştır. Örneklerde gözlenen tükürük bezi, insan dışında tüm memelilerde belirgin olduğu gözlemlenmiş olup insanda genellikle rudimente olduğunu belirtilmiştir. İnsan dışı memelilerde tonsilla palatina numunesinde gözlemlenen tükürük bezinin fizyolojik fonksiyonların yerine getirilmesi için (termoregülasyon ve beslenme fonksiyonu) daha fazla tükürük üretimine ihtiyaç olması nedeniyle belirgin olabileceğini, insanda tonsilla palatina numunesinde gözlemlenen tükürük bezinin rudimente olduğu bunun nedeni olarak da evrimsel süreçte lenfoid doku tarafından tükürük bez dokusunun kademeli olarak kenara kayması ve tükürük bez kanallarının organın dışında kalması nedeniyle olabileceği belirtmiştir (Effat 2007). Bu bilgilerden de anlaşılacağı üzere tonsilla palatina etrafında bulunan tükürük bezlerin ektopik özellikte olmayıp normalde var olan ancak yapısal olarak gerilemiş oldukları ileri sürülebilir. Bireyin sahip olduğu doğal varyasyona göre de bu bezlerin büyüklüğü değişmektedir. Çalışmamızın bulgularında da tükürük bezinin dağılımın ve yoğunluğunun bireylere göre farklılık

göstermesi bundan kaynaklanabilir. Ancak hem literatür bilgisi hem de bulgularımız tonsilla palatina etrafında değişen oranlarda tükürük bezi varlığını kanıtlarken kullanmış olduğumuz uzamsal yaklaşım metoduyla literatürden farklı olarak tonsilla palatina'nın arka üst bölgesinde tükürük bezi yoğunluğunun oransal olarak daha yüksek olduğu ortaya konmuştur.

Çalışmamızda kullandığımız yöntemler açısından avantajlarının yanı sıra bazı kısıtlılıklar da vardır. Literatür bilgisi ile karşılaştırıldığında tonsilla palatina numunelerinde seri kesitler alınarak uygulanan çalışmamızda 1/9 oranında örneklenecek alınan seri kesitler bir avantaj sağlamaktadır. Ancak cerrahi operasyon numunesi olması nedeniyle her örneğin patolojik yönden incelenmesi zorunluluğu numunelere araştırmadan önce patoloji laboratuvarında müdahale edilmesini zorunlu kılmıştır. Her tonsilla palatina numunesi orta noktasından horizontal yönde kesilerek 1mm kalınlığında doku parçası alınması nedeniyle bu parçanın araştırmaya dahil edilememesi çalışmamızın bir dezavantajıdır. Diğer bir avantaj ise operasyonu takiben iki hafta sonunda tonsilla palatina numunelerinin histolojik takibe alınarak incelenmesi sonucu doku deformasyonunun daha az olmasıdır. Çalışmamızda kullandığımız numuneler tonsillektomi sonrası çıkartılan dokular olduğu için tonsilla palatina komşuluğundaki dokuların miktarı cerrahi operasyona bağlıdır ve tonsilla palatina'nın sadece lateral duvarına komşu olan dokuların ölçümlerinin yapılması, derinlemesine ölçümünün ve alansal hesaplamasının yapılmaması sonucunda tonsil numunelerin üç boyutlu modellemesini çıkartılamaması çalışmamızın bir dezavantajıdır. Fakat tonsilla palatina numunesinden ardışık 1/9 oranında seri kesitler alınması, tonsilla palatina numunesinin lateral yüzeyini temsil eden 9x27 birimlik kadranslara bölünmesi, gözlemlenen dokuların bölünmüş kadranslar üzerinde yoğunluklarının hesaplanması literatürde yapılan çalışmalarla karşılaştırıldığında bir avantaj sağlamıştır.

Bu çalışmamızın bulguları kısmen literatürdeki benzer çalışmaların bulgularını destekler nitelikte olmasının yanında fossa tonsillaris'in 9x27 bölgeye ayrılarak temsil edilmesiyle diğer çalışmalardan farklı olarak daha detaylı komşuluk bilgisi sağlamıştır. Bizim verilerimize göre fossa tonsillaris'de tükürük bezinin varlığı incelediğimiz olguların sadece bir tanesinde görülmemiş olması literatürde bildirilen oranlar ve bazı olgularda bu dokunun ektopik olarak nitelendiği makalelerle çelişmektedir. Bu bulguya dayanarak fossa tonsillaris'de tükürük bezi bulunması normal anatomik varyasyon olabileceği ancak bezin büyüklüğünün olgudan olguya değişerek patolojiyle ilişkili olabileceği düşünülebilir. Fossa tonsillaris'de kas dokusu varlığı bizim numunelerimizde literatüre göre daha az görülmüş olup bu durumun tamamen cerrahi girişimin derinliği ile ilgili olabileceği akla

gelmektedir. Bađ dokusu ise bu bölgenin gerek kapsül yapısında gerek derininde bulunması beklenen bir doku olduđu için ayrıca tartışılmamıştır.

## 6. SONUÇ

Tonsilla palatina'ya yapılan tonsillektomi örnekleri üzerinden yaptığımız bu çalışma sonucunda tonsilla palatina'nın pharynx dokusu ile olan ilişkisi histolojik düzeyde ortaya konuldu. Elde ettiğimiz bulgulara göre tonsilla palatina'nın pharynx dokusu ile komşuluğunda homojen bir doku dağılımı olmayıp tükürük bezi, çizgili kas dokusu ve bağ dokusu olmak üzere farklı komşuluklar gösterdiği, bu komşulukların lokalizasyon açısından posterosuperior bölümde tükürük bezi ağırlıklı olduğu, posteromedial bölümünde kas dokusunun ağırlıklı olduğu görülmüştür. Bu özellik tonsillektomi ameliyatlarında cerrahi işlemlerin planlanması açısından yol gösterici olabilir. Fossa tonsillaris'de bulunan tükürük bezi dokusu literatürde ektopik tükürük bezi olarak nitelenmesinde rağmen bizim çalışmamız bu yapının normal anatomik varyasyon olarak değerlendirilmesine yönelik bulgular sunmuştur. Fossa tonsillaris'e komşu tükürük bezi ve kas dokusu gibi yapıların tonsillektomi sonrası komplikasyonlar ve peritonsiller apse gibi durumlarla ilişkisini ortaya koymak için genişletilmiş klinik çalışmalara ihtiyaç vardır.

## 7. KAYNAKLAR

Akbay E, Çokkeser Y, Karaoğlu E, Çevik C. Tonsillektomi ve adenotonsillektomi yapılan hastaların endikasyon, komplikasyon, postoperatif sonuçlar ve beklenti – sonuç ilişkileri açısından değerlendirilmesi. **Kbb-forum** 2011;10(4):1-3

Arora S, Agrawal M, Nazmi M, Kapoor K. Histological study of routine tonsillectomy specimen. **Indian J. Otolaryngol. Head Neck Surg.** 2008;( 60) :309–313

Arıncı K, Elhan A. “İç Organlar”, Anatomi, 1. Cilt, **Güneş Kitabevi**, Ankara, 2014, s.235-237.

Arıncı K, Elhan A. “Kranial Sinirler”, Anatomi, 2. Cilt, **Güneş Kitabevi**, Ankara, 2014, s.147.

Banerjee AR, Soarnesb JV, Birchall JP, Reid C, Bray RJ. Ectopic salivary gland tissue in the palatine and lingual tonsil. **International Journal of Pediatric Otorhinolaryngology** 1993;21: 159- 162

Başaklar A. “Baş ve Boyun”, Langman Medikal Embriyoloji, **Palme Yayıncılık**, Ankara, 2011, s.265-272.

Canan S. Geçici serebral iskemi sonrası civciv hippocampusunda meydana gelen nöron sayısı değişimlerinin optik fraksiyonlama yöntemi ile araştırılması. Yüksek lisans Tezi, **Ondokuz Mayıs Üniversitesi Sağlık Bilimleri Enstitüsü Histoloji-Embriyoloji Anabilim Dalı**, Samsun, 1998, s.120.

Collins TJ. ImageJ for microscopy. **BioTechniques** 2007 (43);25-30

Effat KG, Milad M. Comparative Study of Palatine Tonsil Histology in Mammals, With Special Reference to Tonsillar Salivary Glands. **The Journal of Laryngology & Otology** 2007; 121 (5): 468-71

Erkilic S, Aydın A, Koç E. Histological features in routine tonsillectomy specimens: the presence and the proportion of mesenchymal tissues and seromucinous glands. **The Journal of laryngology & Otology** 2002;116; 911–913

Farmer SEJ, Khatwa MA, Zeitoun HMM. Peritonsillar abscess after tonsillectomy: a review of the literature. **Annals of The Royal College of Surgeons of England** 2011; 93: 353–357

Gaudecker BV, Miiller-Hermelink KH. The development of the human tonsilla palatina. **Cell Tissue Res** 1982, 224:579-600

Goeringer GC, Vidic B. The embryogenesis and anatomy of Waldeyer's ring. **Otolaryngol Clin North Am** 1987; 20(2): 207-217.

Gnepp DR, Souther J. Skeletal muscle in routine tonsillectomy specimens: A common finding. **Human Pathology** 2000;(31)

Hollinshead WH. Anatomy of the pharynx and oesophagus. **Harper & Row** 1985;1-21.  
Janfaza P, Nadol JB, Galla R, Fabian R, Montgomery W. 'Pharynx', Surgical Anatomy Of The Head and Neck, **Lippincott Williams & Wilkins**, 2001; 367-392.

Jiang Z. Bleeding after tonsillectomy. **Operative Techniques in Otolaryngology**, 2017 (28), 258–264

Júnior JFN, Hermann DR, Stamm RRARG, Hirata CW. A Brief History of Tonsillectomy. **Intl Arch Otorhinolaryngol** 2006;10(4) 314-317

Kaltainen E, Wikstén J, Aaltonen LM, Ilmarinen T, Hagström J, Blomgren K. The presence of minor salivary glands in the peritonsillar space. **European Archives of Oto-Rhino-Laryngology** 2017;274(11): 3997–4001

Kaya S. "Tonsillerin gelişmesi", Waldeyer lenfatik yapılarının anatomisi, **Bilimsel Tıp Yayinevi**, Ankara, 2005, s.13-37

Kıroğlu F. "Waldeyer Lenfatik Halkası'nda", Waldeyer Lenfatik Halkasının Anatomisi, Kirazlı T (Ed). **Ea yayıncılık**, İstanbul, 2006, s. 6-11.

Klug TE, Rusan M, Fursted K, Ovesen T. Peritonsillar Abscess: Complication of Acute Tonsillitis or Weber's Glands Infection? **American Academy of Otolaryngology—Head and Neck Surgery** 2016: 1–9

Kraitrakul S, Sırithunyaporn S, Yimtae K. Distribution of Minor Salivary Glands in the Peritonsillar Space. **J Med Assoc Thai** 2001; 84: 371-378

McNeill RA. A history of tonsillectomy: Two millenia of trauma, hæmorrhage and controversy. **The ulster medical journal** 1960 29 (1): 59–63

Nave H, Gebert A, Pabst R. Morphology and immunology of the human palatine tonsil. **Anat Embryol** 2001; 204:367–373

Perry M, Whyte A. Immunology of the tonsils. **Immunology Today** 1998;19(9):1-2  
Şeftalioğlu A. "Tonsillerin gelişmesi", Tonsil, Kaya S (Ed), **Bilimsel Tıp Yayinevi**, Ankara; 2005, s. 8-13.

Rood SR, Langdon H, Klueber K, Greenberg E. Muscular Anatomy of the Tonsil and Tonsillar Bed: A Reexamination. **Otolaryngol Head Neck Surg** 1979; 87 (4): 401-8

Slipka J. Palatine Tonsils Their Evolution and Ontogeny. **Acta Otolaryngol** 1988: Suppl. 454: 18-22

Torres BPG, García FM, Orozco JW. Tonsillectomy in adults: Analysis of indications and complications. **Auris Nasus Larynx** 2018 (45); 517–521

Weber EH. In : Handbuch Der Mikroskopischen Anatomic des Menschen. **J Springer**, 1927: (1)

WEB\_1. Türk kulak burun boğaz ve baş boyun cerrahisi vakfı'nın internet sitesi. Op.Dr. Ozan Gökdoğan <http://www.tkbbv.org.tr/menu/146/bademcik-ameliyatlari-hangi-teknikler-kullanilir-op-dr-ozan-gokdogan> (Alındığı tarih: 02.12.2019).

## 8. ÖZGEÇMİŞ

10.11.1991 tarihinde Konya'da dünyaya gelen Ahmet Zekai ÇETİN ilköğrenimini Mualla Nigâr Yamaç İlkokulu'nda, orta öğrenimini Cumhuriyet Ortaokulu'nda, lise öğrenimini ise Akşehir Anadolu Lisesi'nde tamamlamıştır. 2013 yılında Süleyman Demirel Üniversitesi Fizyoterapi ve Rehabilitasyon Bölümü'nden mezun olmuştur. 2013-2015 yılları arası Manisa Salihli'de özel bir hastanede fizyoterapist olarak çalışmıştır. 2015-2016 yılları arası Ankara Gülhane Askeri Tıp Akademisinde Ortopedi servisinde yedek subay fizyoterapist olarak askerlik görevini yerine getirmiştir. 2017-2019 yılları arası Denizli'de bulunan özel eğitim ve rehabilitasyon merkezinde çalışmıştır. 2017 yılının şubat ayında ise Pamukkale Üniversitesi Sağlık Bilimleri Enstitüsü Anatomi Anabilim Dalı'nda yüksek lisans eğitimine başlamıştır.