

Myelodysplastické syndromy

L. Bourková, OKH FN Brno

MDS - rozdělení

- refrakterní anémie
- refrakterní anémie s prstenčtými sideroblasty
- refrakterní cytopenie s multilineární dysplázií
- refrakterní anémie s excesem blastů
- MDS neklasifikovaný
- MDS spojený s izolovanou chromozomální abnormalitou

Refrakterní anémie

Periferní krev:

- anémie
- blasty vzácně

Kostní dřeň:

- výhradně erytroidní dysplázie
- < 15% prstenčitých sideroblastů, < 5% blastů

Poznámky:

*anizo-, makro-, akanto-, schisto-, poikilocytóza,
anizochromie, dvoj- a vícejaderné NRBC, členitá jádra,
interplazmatické můstky*

Refrakterní anémie s prstenčitými sideroblasty

Periferní krev:

- anémie
- blasty vzácně

Kostní dřeň:

- výhradně erytroidní dysplázie
- >15% prstenčitých sideroblastů, < 5% blastů

Poznámky:

Papenheimerova tělíčka, těžká poikilocytóza

Refrakterní anémie s multilineární dysplázií

Periferní krev:

- bi- nebo pancytopenie
- monocytóza
- blasty vzácně, žádné Auerovy tyče

Kostní dřeň:

- dysplázie
- < 5% blastů, žádné Auerovy tyče
- < 15% prstenčitých sideroblastů

Refrakterní cytopenie s multilineární dysplázií s prstenčitými sideroblasty

Periferní krev:

- bi- nebo pancytopenie
- monocytóza
- blasty vzácně, žádné Auerovy tyče

Kostní dřeň:

- dysplázie
- > 15% prstenčitých sideroblastů
- < 5% blastů, žádné Auerovy tyče

Refrakterní anémie s excesem blastů I, II

Periferní krev:

- bi- nebo pancytopenie
- monocytóza
- Auerovy tyče
nepřítomny u RAEB I
mohou být u RAEB II

Zvýšené blasty

Kostní dřeň:

- unilineární nebo multilineární dysplázie
- Auerovy tyče
nepřítomny u RAEB I
mohou být u RAEB II

Myelodysplastický syndrom neklasifikovatelný

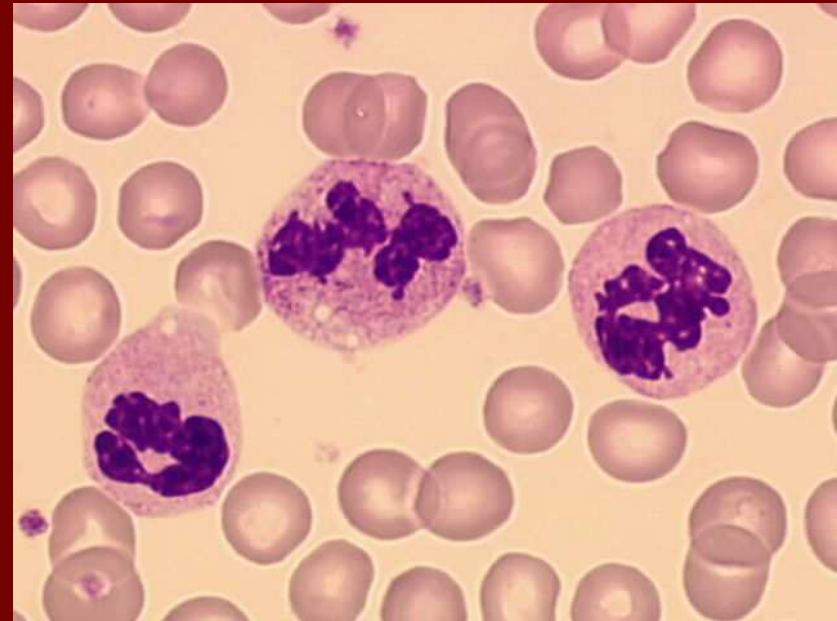
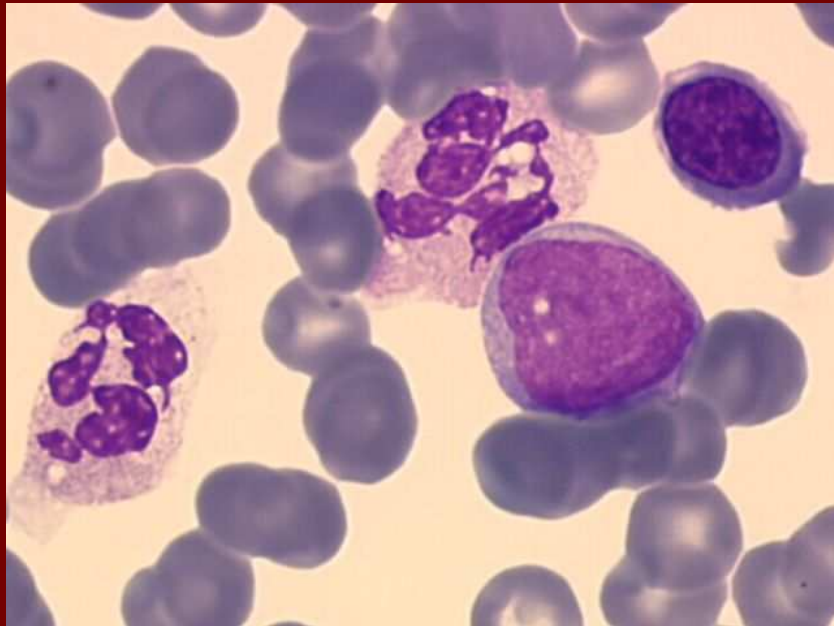
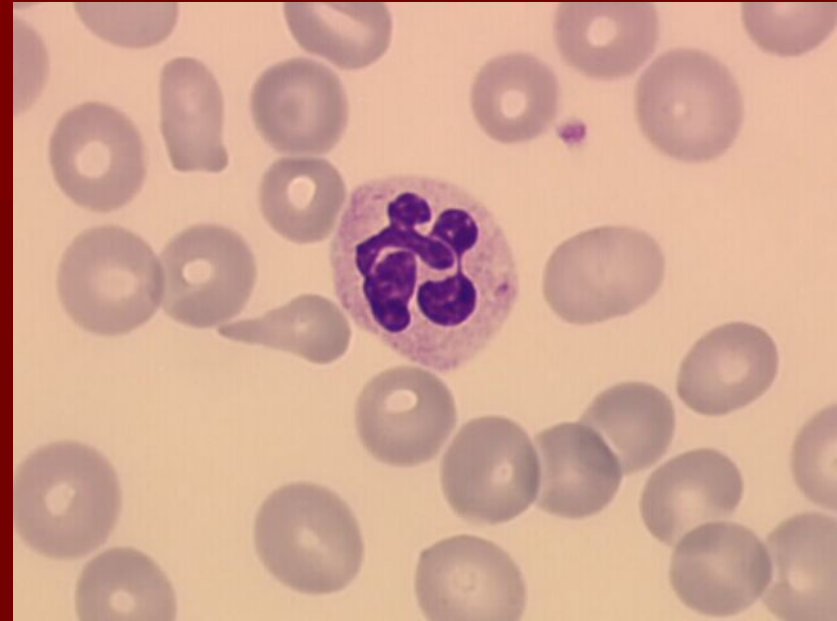
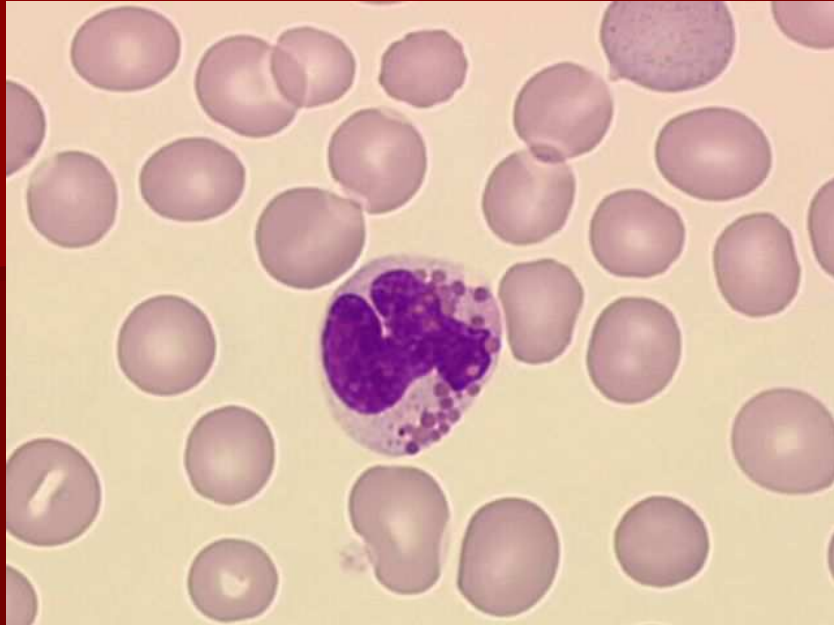
Periferní krev:

- neutropenie nebo trombocytopenie
- Blasty vzácně, žádné Auerovy tyče

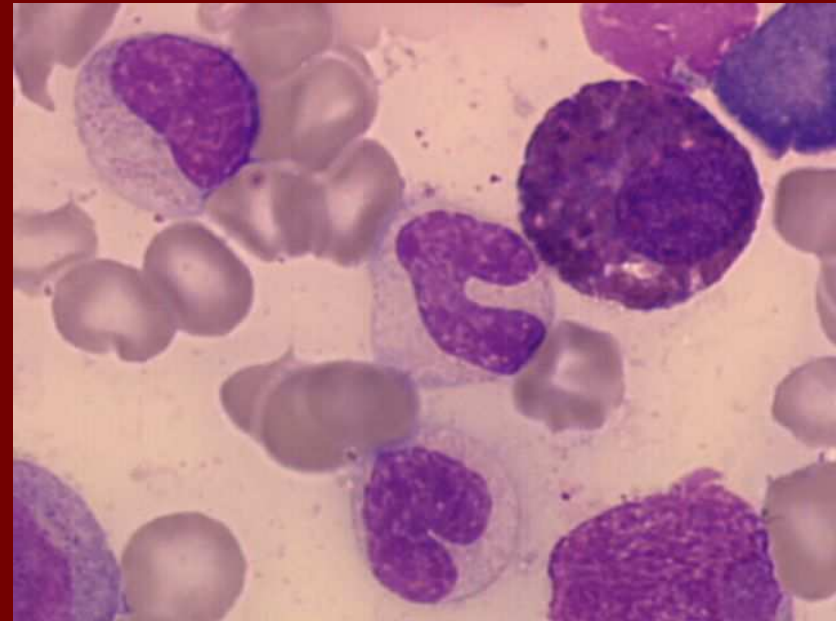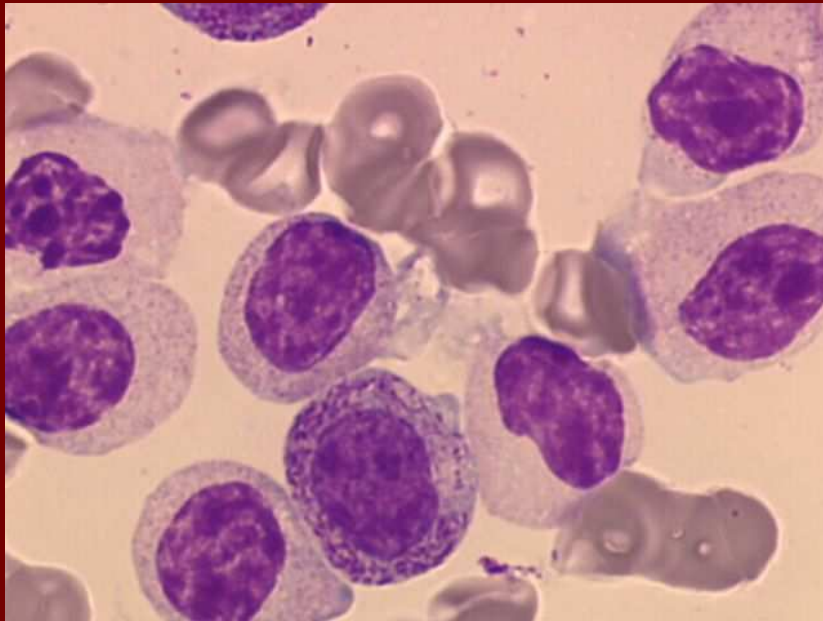
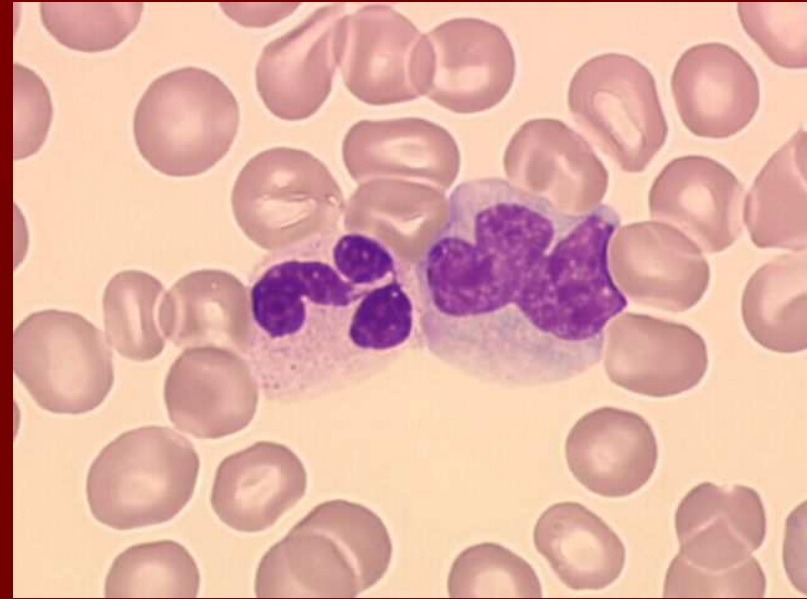
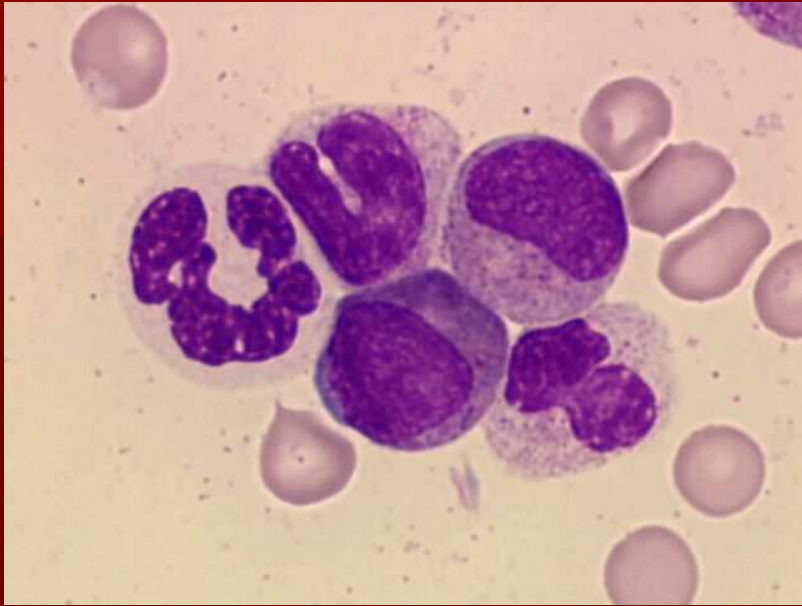Kostní dřeň:

- unilineární dysplázie (granulo- nebo megakaryopoéza; pak mgk zmnoženy)
- < 5% blastů, žádné Auerovy tyče

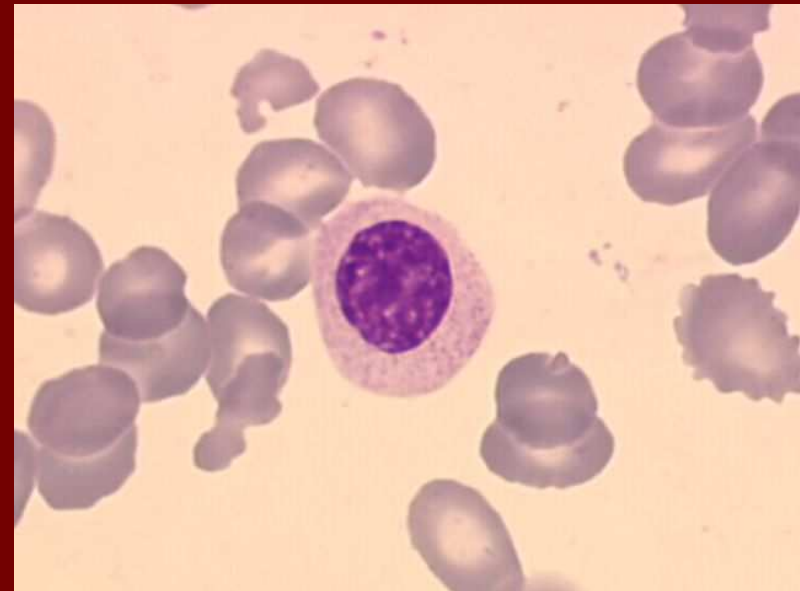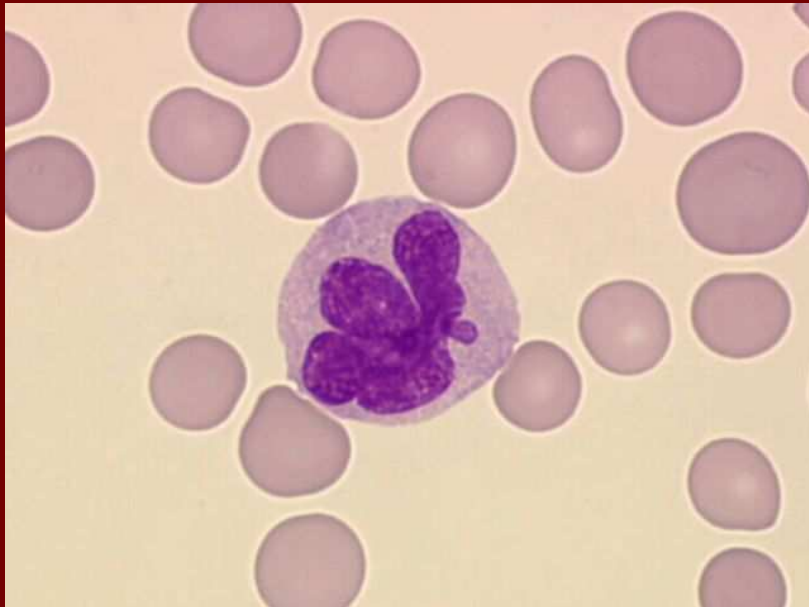
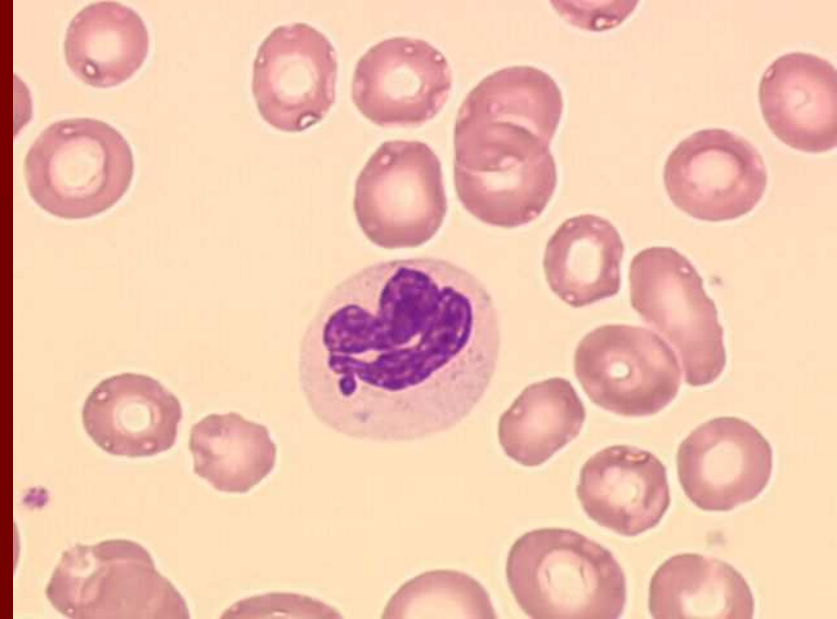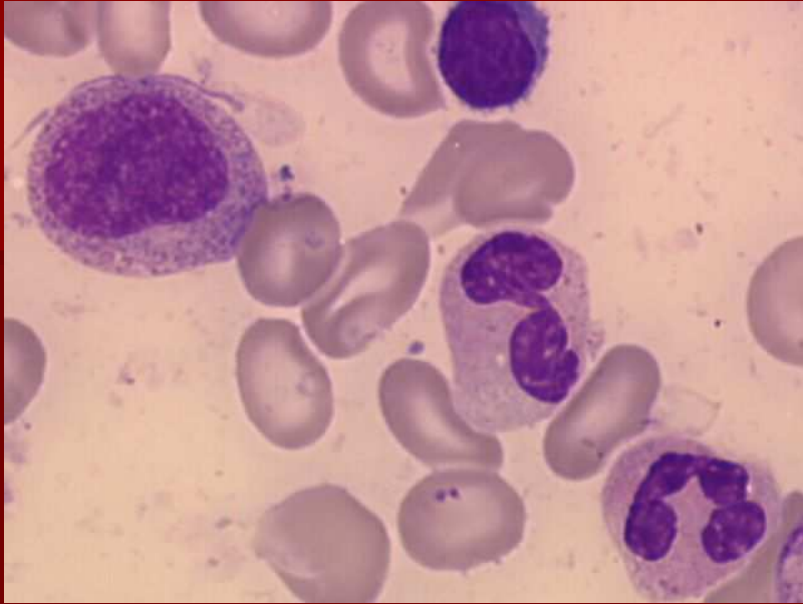
MDS – hypersegmentace, hypogranulace



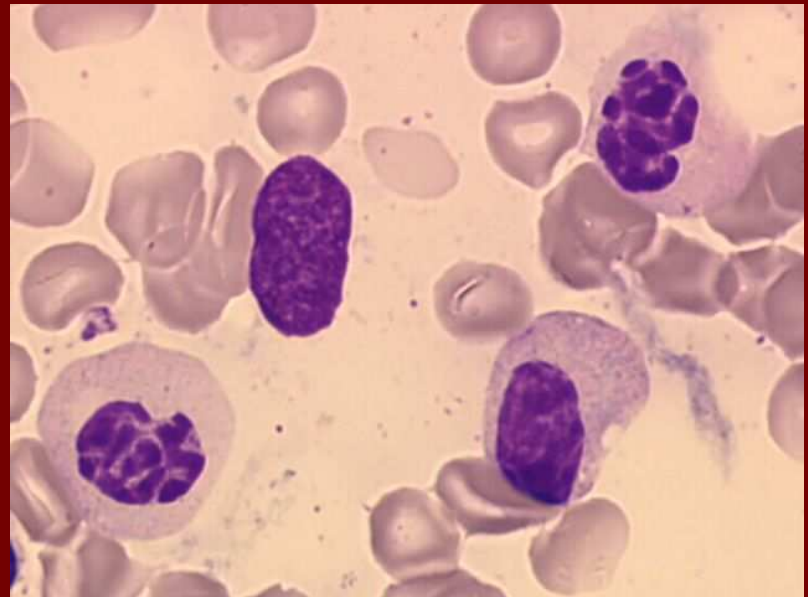
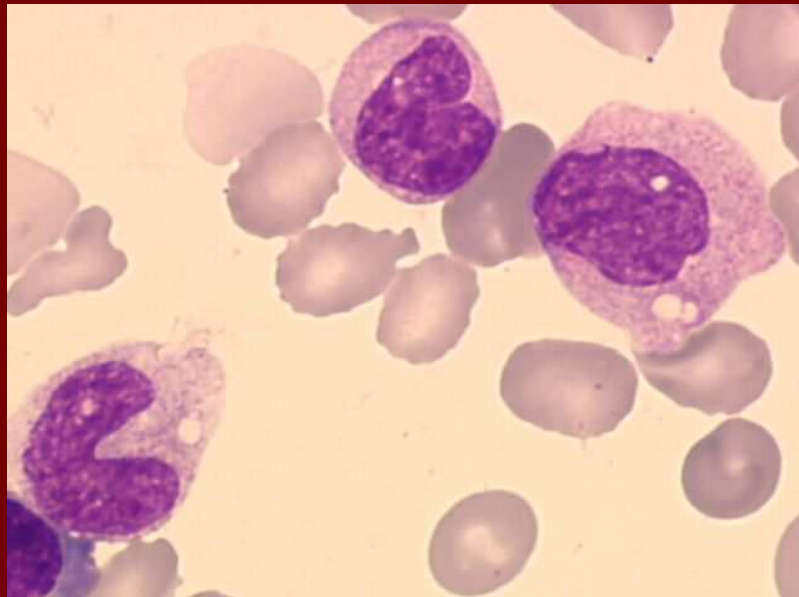
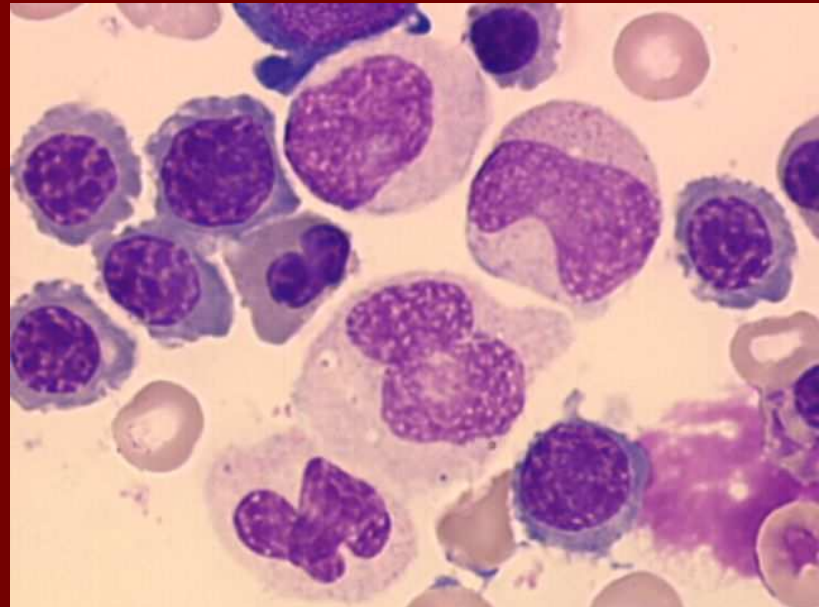
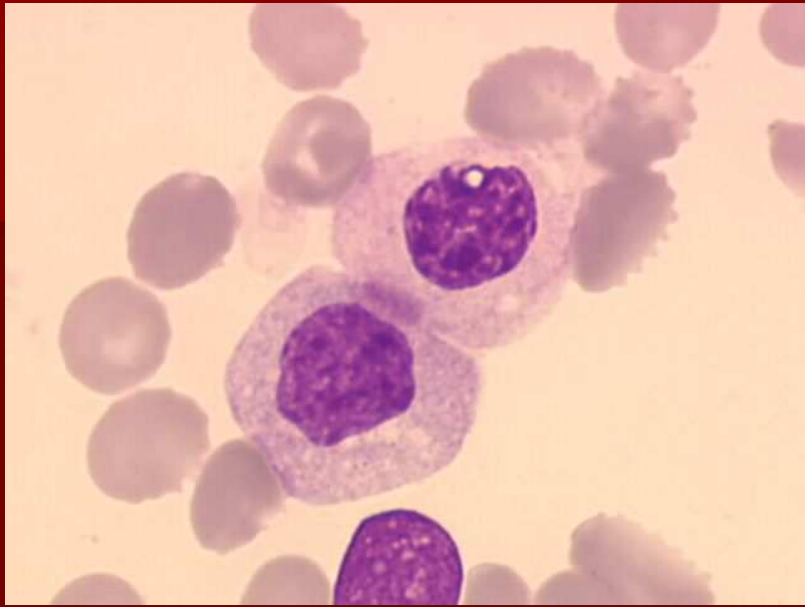MDS - hypogranulace



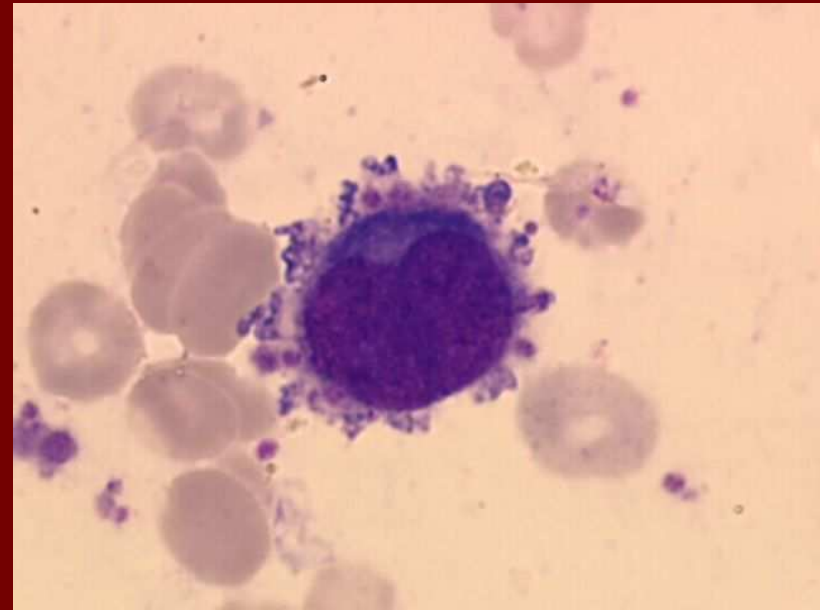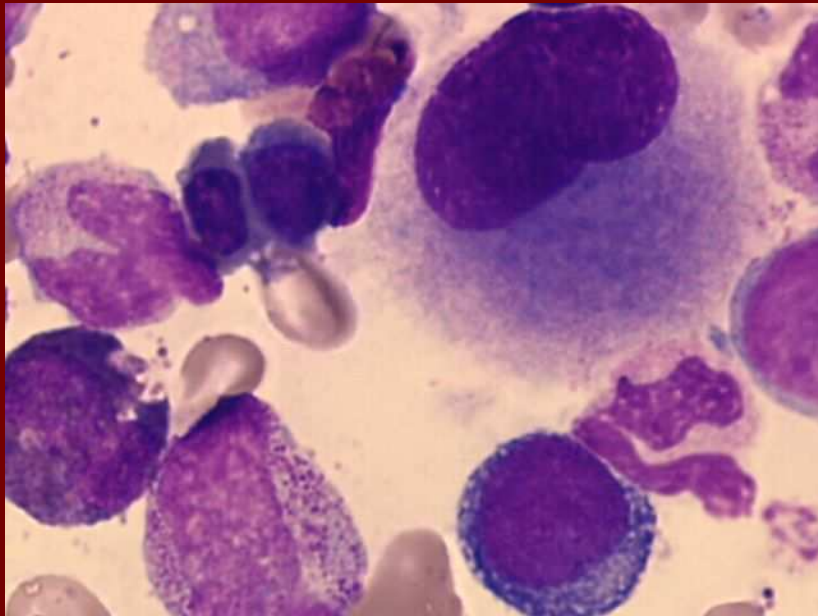
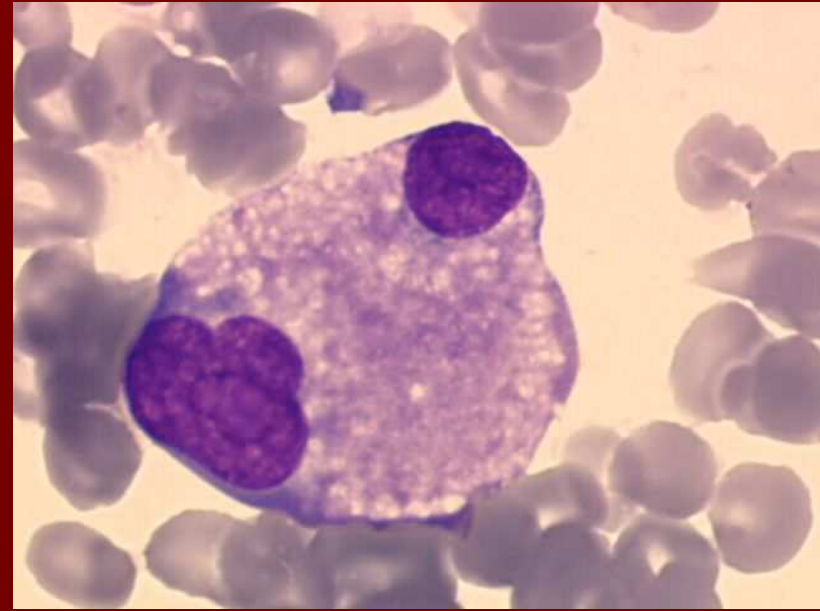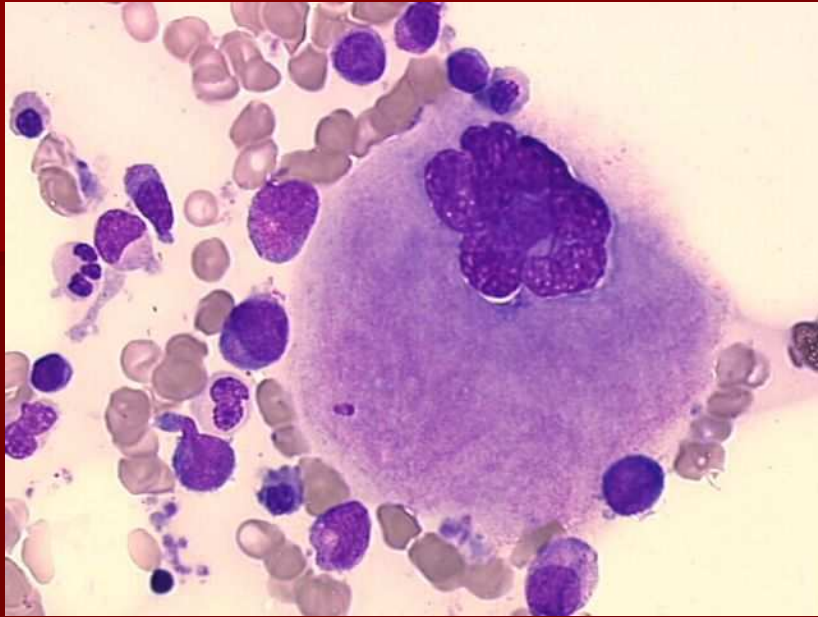
MDS – hypogranulace, hyposegmentace

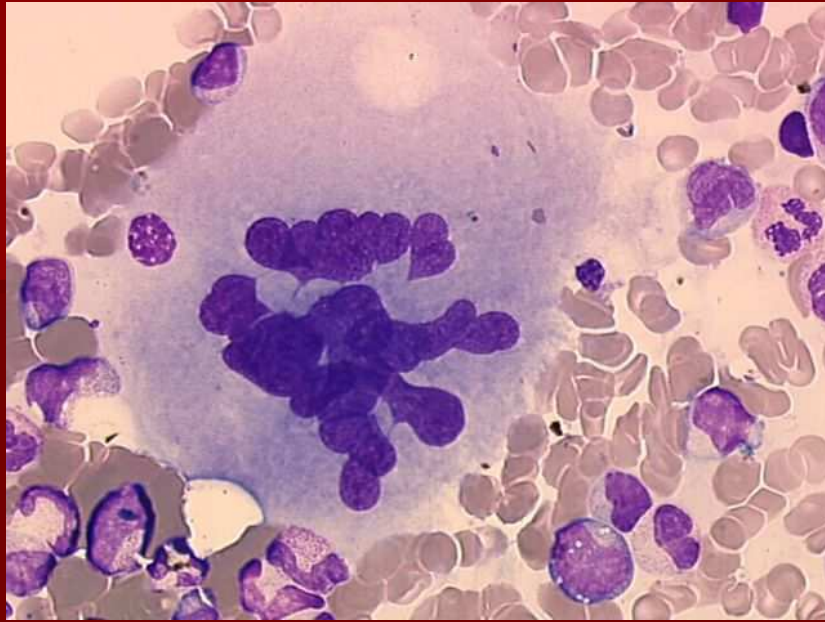


MDS – hypogranulace, hyposegmentace

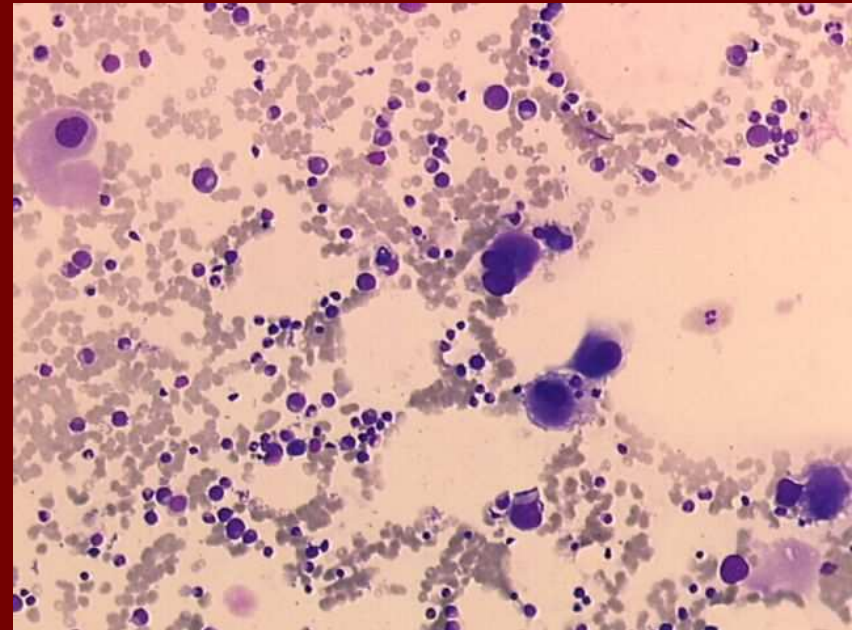
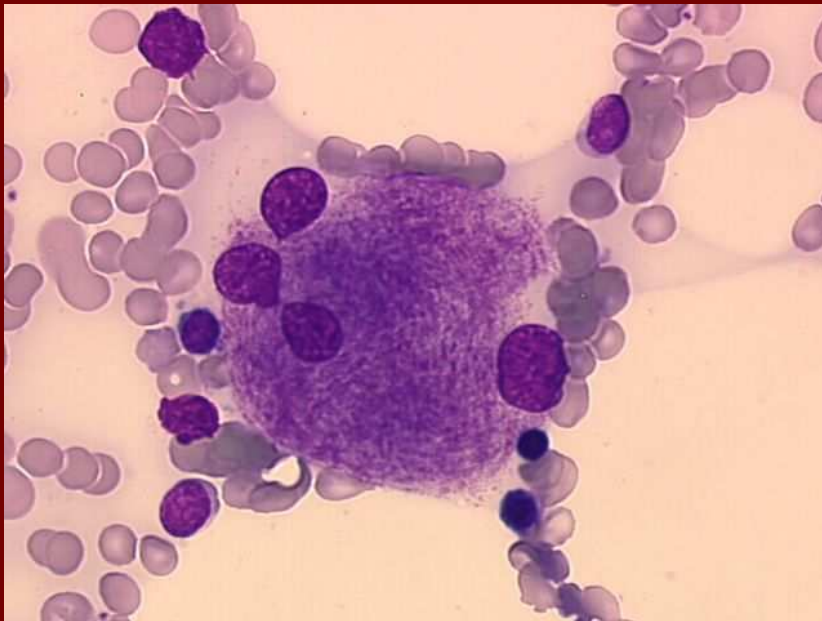


MDS - megakaryocyty

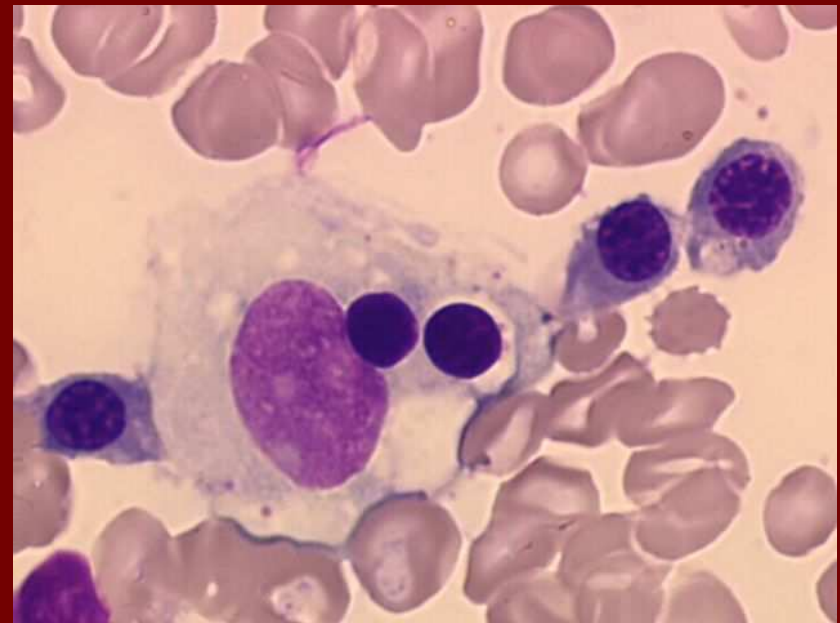
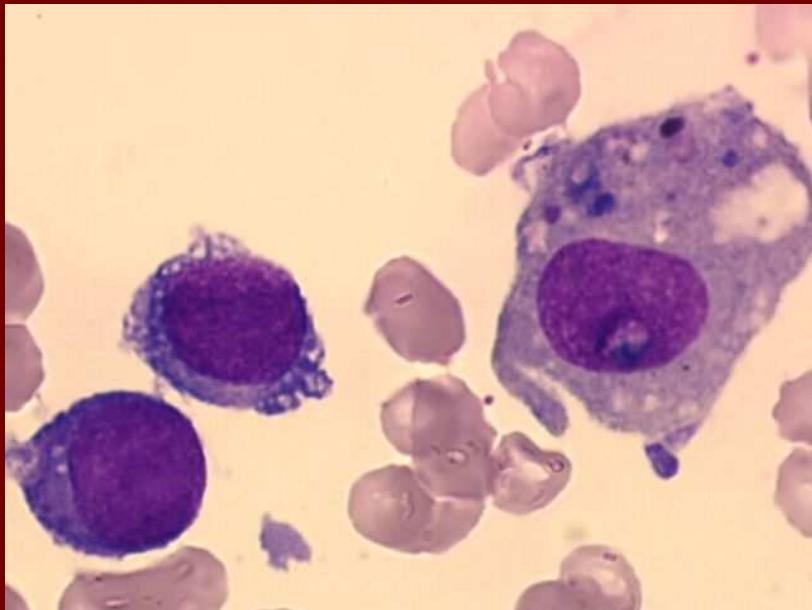
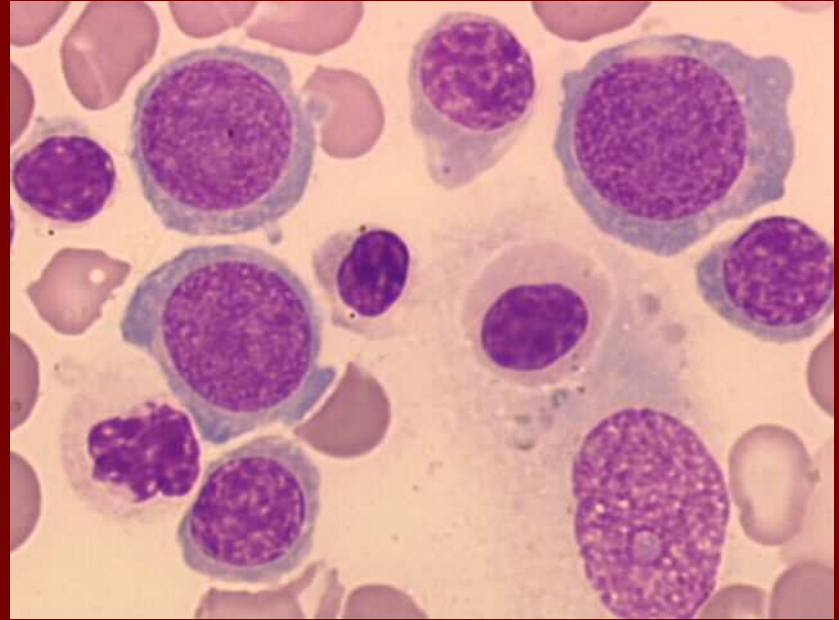
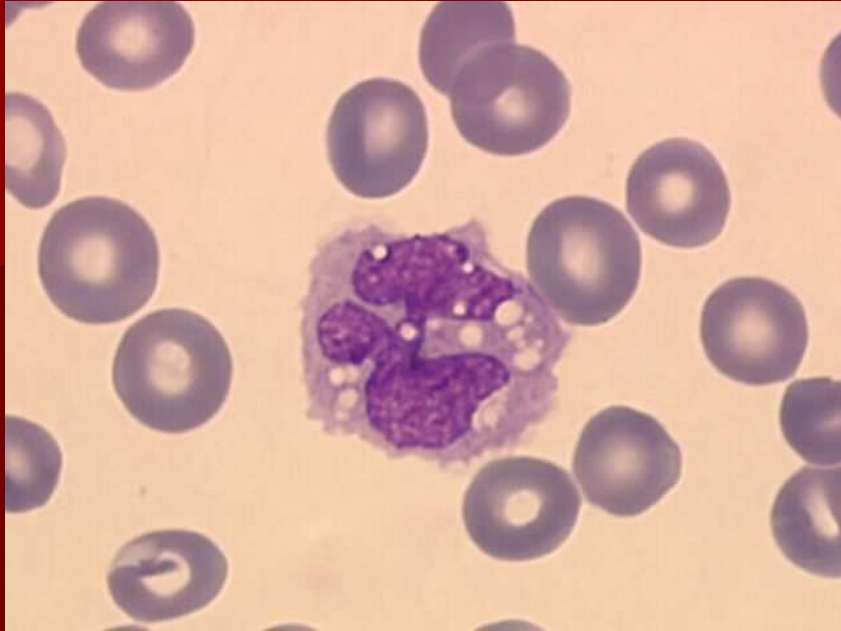



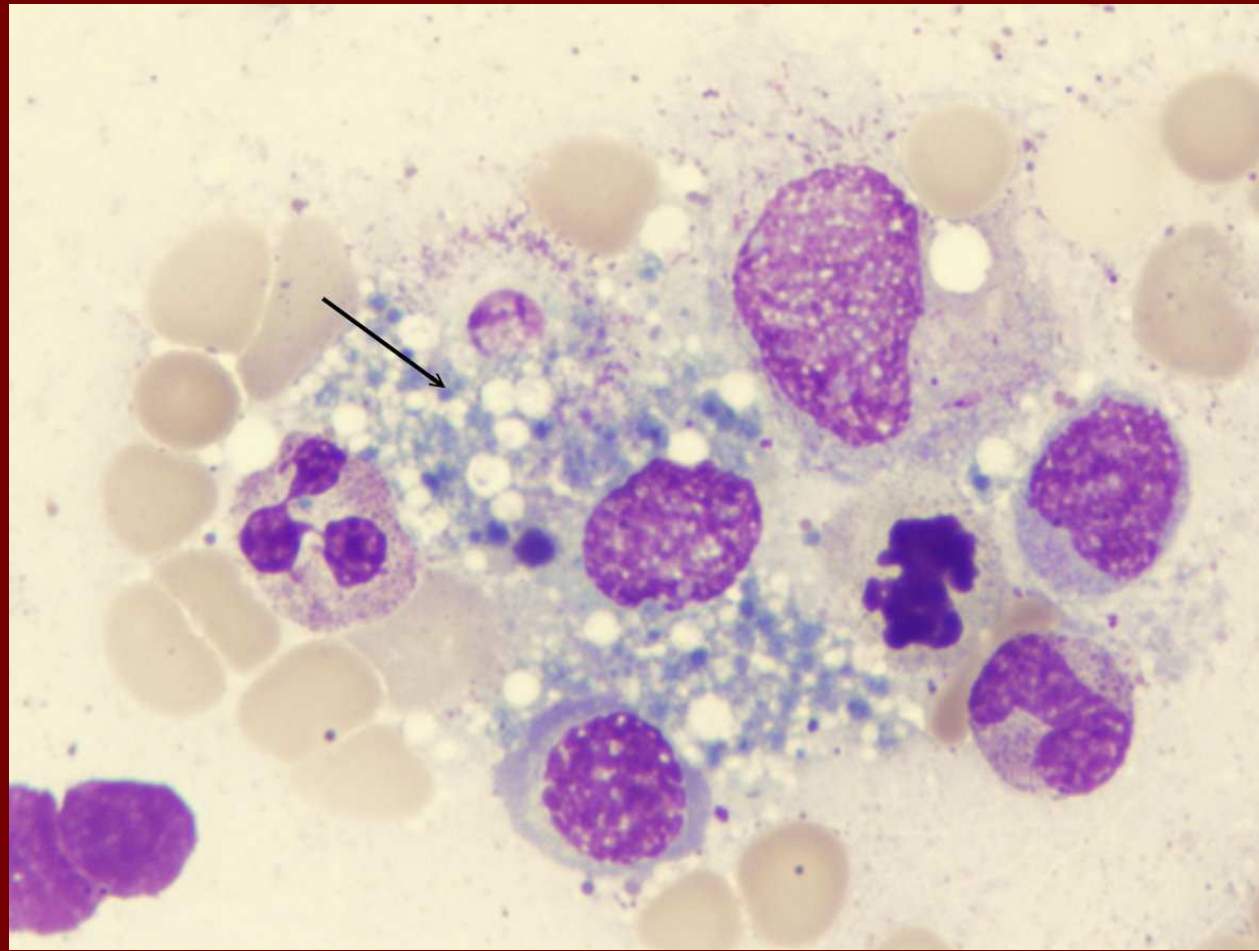
MDS - megakaryocyty

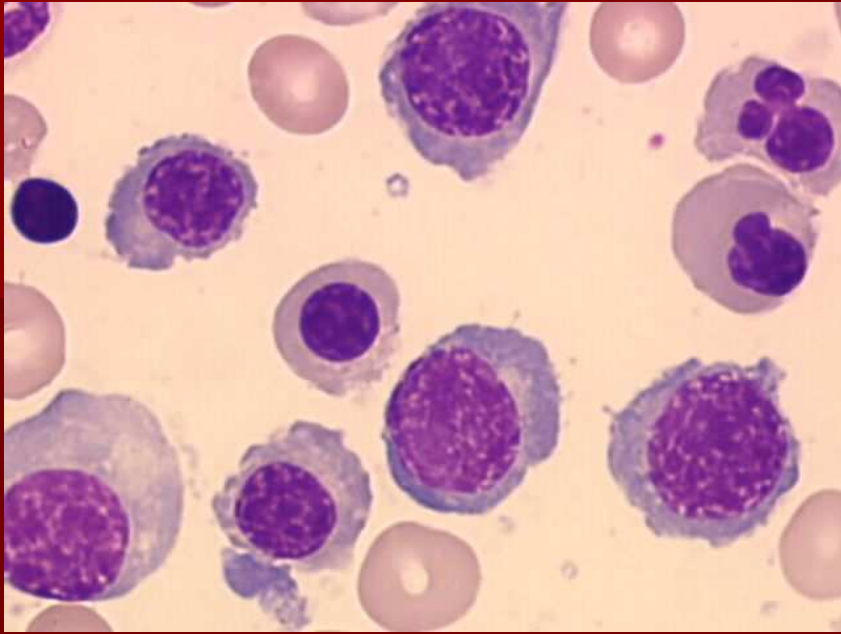


MDS - makrofágy



Kostní dřeň – fagocytující makrofág





MDS – jaderné erytrocyty

