

MASARYKOVA UNIVERZITA V BRNĚ
LÉKAŘSKÁ FAKULTA

Vyšetření zorného pole
Bakalářská práce

Vedoucí bakalářské práce:
MUDr. Tomáš Jurečka

Vypracovala:
Sádovská Dominika
Optika a optometrie

Brno, květen 2006

Prohlašuji, že jsem bakalářskou práci zpracovala samostatně a použila jen literaturu uvedenou v seznamu literatury, který je v práci uveden.

Souhlasím, aby práce byla uložena na Masarykově univerzitě v Brně v knihovně Lékařské fakulty a byla zpřístupněna studijním účelům.

.....
podpis

Děkuji MUDr. Tomáši Jurečkovi, vedoucímu mé bakalářské práce, za cenné rady a připomínky, které mi v průběhu psaní poskytl.

Obsah

1. Úvod.....	5
2. Zorné pole.....	6
3. Anatomie zrakového nervu a zrakové dráhy.....	8
4. Poruchy zorného pole.....	14
4.1. Skotomy.....	14
4.2. Poruchy zrakové dráhy – subjektivní příznaky.....	17
4.3. Poruchy zrakové dráhy – objektivní příznaky.....	19
4.4. Přehled poruch zrakové dráhy a jejich příčin.....	22
4.5. Onemocnění zrakového nervu a zrakové dráhy.....	24
4.6. Změny zorného pole u glaukomu.....	29
5. Vyšetřování zorného pole.....	31
5.1. Orientační vyšetření zorného pole.....	31
5.2. Amslerova mřížka.....	33
5.3. Kampimetrie.....	34
5.3.1. Bjerrumův kampimetr.....	34
5.3.2. Lloydův stereokampimetr.....	35
5.4. Perimetrie.....	35
5.4.1. Kinetická perimetrie.....	35
5.4.1.1. Försterův perimetr.....	36
5.4.1.2. Ruční perimetr.....	37
5.4.1.3. Projekční Maggioreův perimetr.....	37
5.4.1.4. Goldmannův projekční perimetr.....	38
5.4.2. Statická počítačová perimetrie.....	39
5.4.3. Nejnovější vyšetřovací metody.....	41
5.4.3.1. Modro-žlutá perimetrie.....	42
5.4.3.2. High pass resolution perimetry.....	43
5.4.3.3. Flicker perimetry.....	43
5.4.3.4. Frequency-doubling technology perimetry.....	44
5.4.3.5. Automatická pupilární perimetrie.....	44
5.4.3.6. Mikroperimetrie.....	44
6. Závislost různých faktorů na vyšetření zorného pole.....	48
7. Závěr.....	49
8. Seznam použité literatury.....	51

1. Úvod

Oko je svým vývojem součástí mozku a také zrakový nerv a zraková dráha je jeho přímou součástí. Touto cestou si uvědomujeme svět kolem nás. Onemocnění v této oblasti nám signalizují poruchy vidění, výpady zorného pole a změny zorníčkových reakcí. Dobře přístupná k vyšetření je jenom sítnice a terč zrakového nervu a to pomocí oftalmoskopie. Důležitou součástí je perimetrické vyšetření zorného pole, elektrofyzilogické vyšetřovací metody a další neurologické vyšetřovací metody, proto je také často nutná spolupráce oftalmologů s neurology.

Jednotlivé změny zorného pole jsou typické pro dané onemocnění, signalizují oční nebo jiné celkové choroby a je nutné jejich včasné odhalení.

Posouzení zorného pole je nezbytným předpokladem pro umožnění výkonu určité pracovní činnosti. Zde svou roli hraje praktická slepota, tedy vizus pod 3/60 nebo binokulární zorné pole menší než 10 st., ale větší než 5 st. kolem centrální fixace. Skutečná nevidomost pak značí vizus pod 1/60 nebo binokulární zorné pole 5 st. a méně i bez porušení centrální fixace.

Zdravotní způsobilost k řízení motorových vozidel vylučují choroby a vady, při kterých je rozsah zorného pole menší než 120 st. v horizontále a 90 st. ve vertikále a vady rozlišení signálních barev.

Cílem této práce je snaha o shrnutí základních informací, které se týkají jednak zorného pole, popisu zrakové dráhy, subjektivních a objektivních příznaků poruch zrakové dráhy a v neposlední řadě orientačního a perimetrického vyšetření zorného pole.

2. Zorné pole

Zorné pole je část prostoru, kterou vidíme jedním okem, aniž změníme směr pohledu. Je to tedy zevní projekce všech bodů, které se zobrazují na sítnici přímým i nepřímým viděním při fixaci jednoho oka [5, 7].

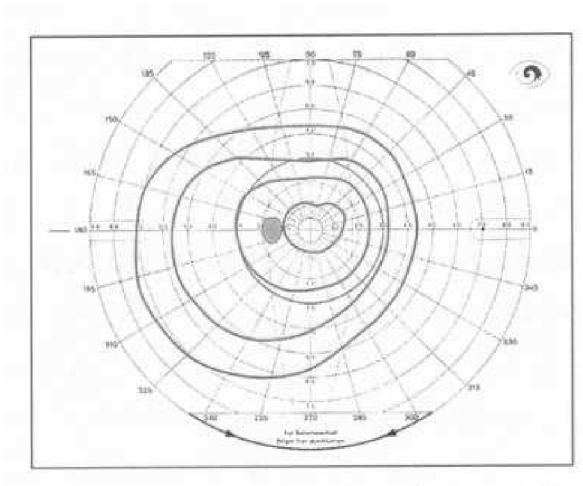
Rozlišujeme zorné pole centrální a periferní. Pokud se předmět, na který fixujeme pohled, zobrazí ve žluté skvrně, jedná se o centrální vidění. Velikost centrálního zorného pole je asi pouze 1/5 celkového zorného pole, přesto však z něj získáváme zhruba 83 % všech zrakových informací. Centrální zorné pole je důležité pro vnímání barev a ostré vidění. Rozlišovací schopnost od centra k periférii zorného pole rychle klesá, ale periferie je vysoce citlivá k vnímání pohybu a je nezbytná pro orientaci v prostoru a vidění za šera. Pro periferní vidění není tedy tak důležitá ostrost vidění, ale jeho rozsah. Periferní vidění zahrnuje především funkci tyčinek. Na sítnici dopadá obraz převrácený, takže horní části sítnice odpovídají dolní části zorného pole, temporální části sítnice nazální části zorného pole atd. [2, 7].

Zevní hranice zorného pole jsou závislé na velikosti a barvě značky, kterou zkoušíme. Blízko zevních hranic zorného pole, kde jsou čípky víc rozesety mezi tyčinkami, jsou viditelné jen velké značky s nerozeznanou barvou. Blíže k centru jsou viditelné menší značky a v určité vzdálenosti od fixačního bodu lze rozeznat barvu. Zraková ostrost dosáhne svého maxima v centru. Hranice normálního zorného pole nejsou kruhové, ale deformovaně oválné. Rozsah zorného pole se odvíjí podle tvaru obličeje – očníce, včetně obočí, víček, nosu, tváře a čela. Fyziologicky zorné pole pro bílou barvu má rozsah: temporálně 90 st., nazálně 60 st., nahoře 60 st. a dole 70 st. [2].

Při současném pohledu pravého i levého oka se jejich zorná pole v oblasti do 60 stupňů na každou stranu od centra překrývají a tvoří tzv. binokulární zorné pole. Tato oblast má význam hlavně u stereoskopického vidění, které zajišťuje vytvoření kvalitního prostorového vjemu. Jen nejtemporálnější poloměsíčitě části zorných polí, to je asi 1/6, vidíme monokulárně.

Tzv. Marriotův bod, který odpovídá slepé skvrně sítnice, tj. papile zrakového nervu, je mezi 12. a 18. stupněm temporálně od fixačního bodu v horizontálním meridiánu [2].

Pro vystižení průběhu zorného pole se užívá tzv. izoptér. Izoptéra je křivka, která spojuje vyšetřované body o stejné citlivosti, viz obr. 1. [3].



Obr. 1: Spojením míst zorného pole se stejnou citlivosťou vznikajú izoptéry (červeně).

3. Anatomie zrakového nervu a zrakové dráhy

Podráždění zrakových smyslových buněk je odváděno z oka do mozkové kůry. Toto spojení označujeme jako zrakovou dráhu. Tvoří ji nervové buňky s četnými vlákny. Podnětem podráždění receptorů – smyslových buněk – tyčinek a čípků jsou viditelné paprsky o vlnové délce 380 – 750 nm. Vzruch je odváděn od těchto nervových buněk zrakovou dráhou do kůry mozku a je vnímán jako světlo [14].

Zrakovou dráhu, viz obr. 4, která navazuje na zrakové receptory, dělíme podle anatomického uspořádání na 3 úseky.

První neuron zrakové dráhy představují bipolární nervové buňky, které se společně označují jako ganglion retinae. Dendrity těchto buněk se připojují na výběžky světločivých smyslových buněk.

Krátké neurity bipolárních buněk se spojují ještě v sítnici s dendrity multipolárních nervových buněk, které ve svém celku představují ganglion opticum a tvoří druhý neuron zrakové dráhy. Neurity buněk ganglion opticum, na rozdíl od neuritů buněk ganglion retinae, jsou značně dlouhé. Sbíhají se k papile zrakového nervu, prostupují stěnou bulbu a jako nervus opticus směřují ke hrotu očníce. Poté procházejí kanálkem zrakového nervu do střední lebeční jámy a tady se setkávají s vlákny druhostranného zrakového nervu, s nimiž se z větší části (62 %) překříží v chiasma opticum. Překřížení vláken zrakového nervu je uspořádáno tak, že nervová vlákna, která přicházejí z vnitřní poloviny pravého oka, se dostávají na opačnou stranu, tj. na levou a naopak. Po překřížení se již označují jako tractus opticus. Neurity této sekundární zrakové dráhy pokračují dále v tractus opticus a končí v primárních zrakových centrech (corpus geniculatum laterale).

Třetí neuron zrakové dráhy je tvořen nervovými buňkami, které jsou v primárních zrakových centrech. Neurity těchto buněk se dostávají k nervovým buňkám zrakového centra mozkové kůry. Zraková sféra mozkové kůry je rozložena v okolí sulcus calcarinus, který se nachází na vnitřní ploše okcipitálního laloku. Tady vznikají zrakové vjemy. Zrakové centrum je spojeno s jinými centry mozkové kůry, ve kterých se uskutečňuje uvědomění si toho, co vidíme. Na zrakové dráze tedy rozeznáváme sítnici, papilu, oční nerv, chiasma, optické trakty, laterální genikulatum, Gratioletův svazek a korová zraková centra [5, 14].

Papila

Papilou nazýváme okrouhlé místo sítnice na zadním pólu oka, kde se sbíhají neurity gangliových buněk. Zepředu je ohraničena sklivcem, vzadu proděravělou ploténkou bělimy. Tím jak se jednotlivá nervová vlákna sbíhají, je na okraji papily sítnice silnější. Papila se směrem do svého centra obvykle jamkovitě nebo trychtýřovitě prohlubuje a tudy vstupují do oka sítnicové cévy. Exkavace papily bývá nejčastěji centrálně nebo lehce temporálně položená. Průměr papily je asi 1,5 mm, leží 3 mm nazálně a až 1 mm směrem nahoru od zadního pólu oka. Po průchodu proděravělou sklérkou nabývá oční nerv na objemu, protože zraková vlákna zde dostávají své pochvy. Barva papily závisí především na množství tkáně, která se nachází nad lamina cribriformis sclerae. Krevní zásobení papily je obstaráno kapilární sítí, největší význam zde má Zinnův prstenec cév, který cirkulárně obkružuje papilu a je tvořen cévami, které pocházejí ze zadních krátkých ciliárních tepen [7].

Zrakový nerv

Začíná za proděravělou sklerální ploténkou a vede k chiasmatu. Délka očního nervu je individuálně rozdílná a kolísá mezi 35 – 55 mm. Jeho vlákna jsou tenká a obaly zrakového nervu tvoří tři mozkové pleny. Nejvnitřnější je bohatě prokrvená měkká plena mozková (pia mater). Střední plena – pavučnice (arachnoidea) doprovází oční nerv spolu s tvrdou plenou až ke skléře. Zevně je uložena tvrdá plena mozková (dura mater).

Průběh zrakového nervu dělíme na 4 úseky:

Intrasklerální úsek má délku jen 0,5 mm. Tady začíná myelinizace nervových vláken a při prostupu skrz bělimu se průměr očního nervu směrem dozadu rozšiřuje.

Orbitální úsek je nejdelší, esovitě prohnutý a měří 25 – 30 mm. V orbitě probíhá v tukovém polštáři, který ho odděluje od zevních očních svalů.

Intrakanalikulární úsek je dlouhý přibližně 7 mm.

Intrakraniální úsek je dlouhý 10 mm. Oba oční nervy směřují pod úhlem 60 st. konvergentně směrem k chiasmatu. Oční nerv je lehce oploštěn a nemá tvrdou plenu mozkovou.

Oční nerv obsahuje asi milion nervových vláken, jejichž tloušťka je velmi rozdílná, jsou ale velmi jemná. Nervová vlákna jsou myelinizovaná, nemají Schwannovy pochvy. Vlákna ve zrakovém nervu jsou uspořádána do svazečků. Počet svazečků je asi tisíc a každý svazeček obsahuje asi tisíc nervových vláken [7].

Topografie nervových vláken vykazuje na papile uspořádání, kdy nejhluběji leží vlákna přicházející z periferie sítnice a nejpovrchněji vlákna z oblasti blízké papile. Vlákna z makuly označujeme jako makulopapilární svazek a jsou zprvu umístěna v trojúhelníkovité formě v temporální části zrakového nervu. Vlákna z temporální poloviny sítnice leží nad a pod makulopapilárním svazečkem, nazální vlákna leží v nazální polovině očního nervu. Za bulbem se makulární vlákna začnou přesunovat do středu očního nervu tak, že v intrakanalikulárním úseku leží centrálně. Poté se v intrakraniálním úseku přesunuje makulární svazek nazálním směrem, aby se mohl rozdělit na vlákna, která se kříží a nekříží.

Chiasma

Chiasma představuje bílá ploténka čtyřrohého tvaru, která spojuje oba oční nervy a je místem křížení dráhy zrakových nervů. Na předních rozích do něho vstupují oba oční nervy, na zadních rozích z něho oba optické trakty vystupují. Chiasma je lokalizováno asi 10 mm nad hypofýzou, nad chiasmatem je přední část třetí mozkové komory, z laterální strany ho obklopují obě vnitřní karotidy, před chiasmatem je spojující tepna obou předních mozkových tepen, za ním je infundibulum. Asi 4 cm před chiasmatem mění oční nerv výstavbu, kdy nejsou septa vytvářena z měkké pleny mozkové, ale z neuroglie [7].

Nekřížící se vlákna, pocházející z temporálních polovin sítnice, probíhají na okrajích chiasmatu. Křížící se vlákna z nazálních polovin sítnice pronikají skrz chiasma a poté do protilehlého optického traktu. Vlákna z dolního nasálního kvadrantu sítnice probíhají při předním okraji chiasmatu a opisují přední kličku před vstupem do druhostranného optického traktu. Vlákna z horního nasálního kvadrantu sítnice opisují zadní kličku a vstupují podél zadního okraje chiasmatu do druhostranného traktu. Makulární vlákna se před chiasmatem rozdělují na svazečky dolní s přímo probíhajícími vlákny a svazečky horní se zkříženými vlákny. Zkřížení se odehrává v zadní části chiasmatu. V traktu probíhají makulární vlákna opět v centru. Vlákna pupilo-motorického reflexu mají stejný průběh jako makulární vlákna [7].

Optické trakty

Optické trakty jsou dlouhé asi 20 mm a probíhají od zadní plochy chiasmatu ke corpus geniculatum laterale. Vlákna z levých polovin sítnice obou očí probíhají v levém traktu, což odpovídá pravé polovině zorného pole a naopak. Před vstupem do corpus geniculatum laterale se vlákénka dělí na tenčí vnitřní, optická vlákna, která vstupují do jejich mediální

části a na silnější, vnější vlákna ve spojení se sluchovým a statickým orgánem, která vstupují do laterální části. Vlákna pupilo-motorického reflexu nevstupují do corpus geniculatum laterale, ale probíhají do pretektálních jader. Jádra jsou propojena mezi sebou a s parasympatickými jádry okulomotoriu [7].

Corpora geniculata lateralia

Představují soubor gangliových buněk, umístěných v mezimozku, zabořených do vnější hmoty pulvinaru, který tvoří součást thalamu. Jejich úloha spočívá v přepojení impulsů na třetí neuron zrakové dráhy [7].

Zraková radiace (Gratioletův svazeček, tractus geniculo-corticalis)

Z postranních kolínkovitých těles vybíhá široký svazek bílé mozkové hmoty–Gratioletův svazeček směrem k týlnímu laloku. Gratioletův svazeček představuje třetí neuron zrakové dráhy a je tvořen neurity, které vybíhají z buněk laterálního genikulátu.

V konečné dráze vlákna pokračují v oblasti fissura calcarina směrem do korových mozkových center. V horní části Gratioletova svazečku probíhají vlákna z horních částí sítnice, dole vlákna z dolních částí sítnice, uprostřed jsou vlákna makulární krajiny. Velmi úzce jsou zde vlákna zkřížená a nezkřížená, takže při poškození Gratioletova svazečku dochází k oboustranně stejným kongruentním defektům v zorném poli [7].

Mozková zraková centra

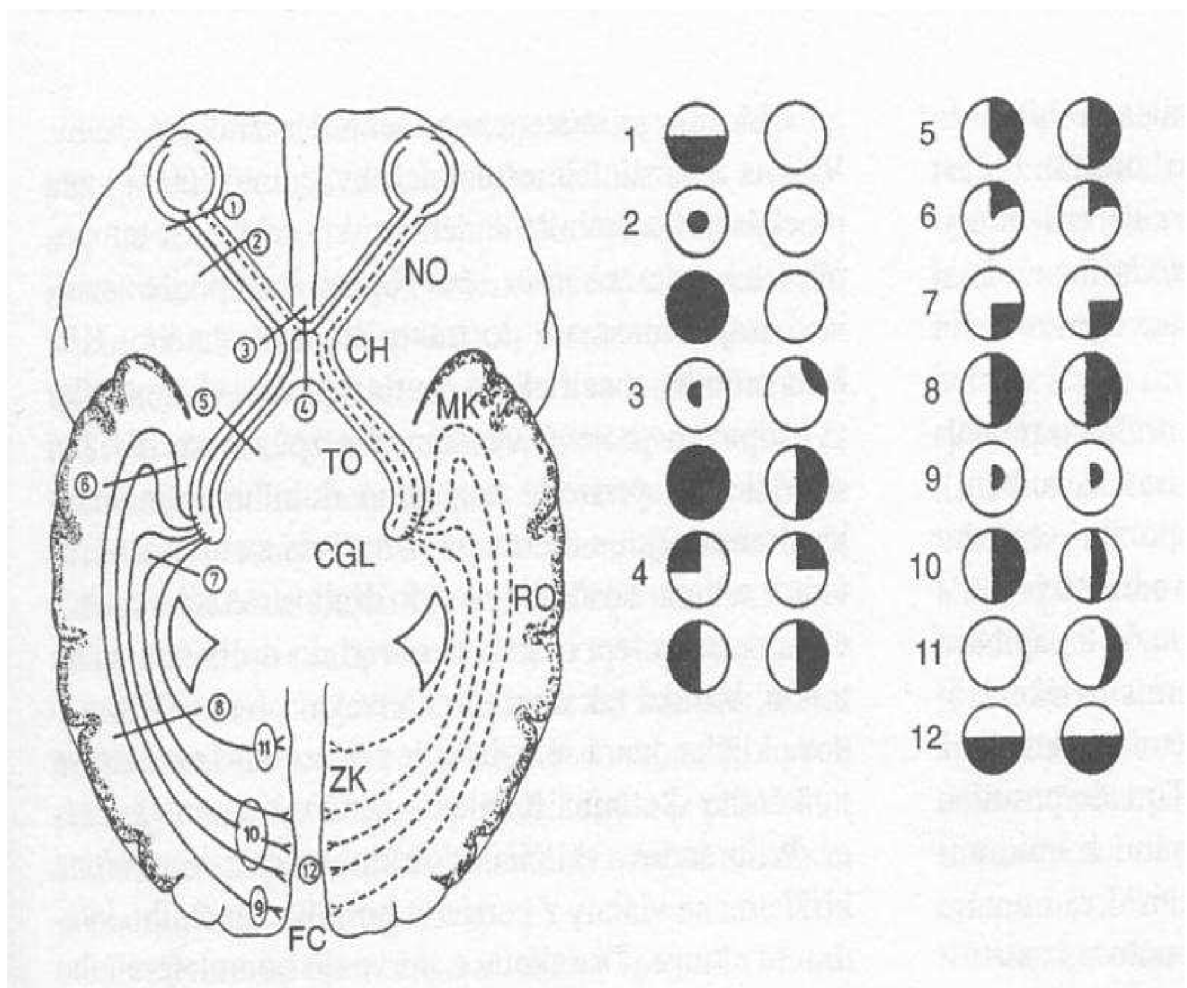
Zraková centra jsou umístěna v mozkové kůře okcipitálního laloku a nazývají se area striata, area parastriata, area peristriata. Vlákna Gratioletova svazečku končí v area striata, což je přijímací stanice zrakových impulsů. Další dvě mozková centra slouží ke zpracování a zhodnocení přijatých impulsů a odtud jsou vydávány i impulsy k motorickému systému oka. Z korového okoohybného centra ve frontálním laloku jsou řízeny volní pohledové pohyby, z parietookcipitální oblasti reflexní pohyby. Dráhy těchto center se sbíhají v paramediální pontinní retikulární oblasti, poté probíhají k jádrům okoohybných nervů, mezi kterými jsou asociační vlákna tvořící podélný svazeček. Zde přicházejí i vlákna ze statoakustického a vestibulárního nervu.

Týlní lalok

Týlní lalok, nazývaný také zadní pól oka, má tvar pyramidy se špicí dozadu a zaujímá nejvíce vzadu ležící oblast mozkových hemisfér. Zatímco do primárního zrakového centra

přichází asi 1 milion nervových vláken k 1 milionu buněk, počet buněk v mozkové kůře je mnohokrát větší (až 145 milionů).

Dělení zrakové dráhy na periferní a centrální část je důležité pro diagnostiku. Léze periferního úseku se (podle léze od terče zrakového nervu) projeví na očním pozadí obrazem prosté atrofie papily jednoho (léze optiku) nebo obou očí (léze chiasmatu, traktu). Důležitým diagnostickým znakem je výbavnost zornicových fotoreakcí, vázaná na přítomnost pupilomotorických vláken v periferní části zrakové dráhy. Léze primární zrakové dráhy se projeví poruchou reakce amaurotického nebo amblyopického typu (afekce optiku) nebo poruchou hemianopickou (léze chiasmatu, traktu). U poruch centrálního neuronu jsou vždy fotoreakce normálně výbavné, tedy i při tzv. korové slepotě [10].



Obr. 4: Schéma zrakové dráhy a přehled výpadů zorného pole při poškození jednotlivých úseků zrakové dráhy. NO- nervus opticus, CH- chiasma, TO- tractus opticus, CGL- corpus geniculatum laterale, MK- Mayerova klička, RO- radiatio optici, ZK- zraková kůra, FC- fissura calcarina.

4. Poruchy zorného pole

4.1. Skotomy

Výpadu zorného pole říkáme skotom. Podle toho, zda si pacient výpad uvědomuje nebo ne, jsou skotomy pozitivní (např. onemocnění makuly) a negativní (např. fyziologická slepá skvrna, její rozšíření nebo Roenneho nazální skok). V absolutním skotomu nerozezná pacient nic, ani pohyb, v relativním skotomu je obvykle zachováno vnímání pohybu a postiženo vnímání barev, pacient rozeznává značky větší velikosti nebo vyšší intenzity než v jiných částech zorného pole [6, 17]. Změny ve vnímání barev nám napoví, která tkáň je poškozena. Při onemocnění očního nervu jsou poruchy ve vnímání červené a zelené barvy, při poruchách sítnice je porušeno vnímání modré barvy. Fyziologickým skotomem je slepá skvrna velikosti 7x5 st. uložená cca 12-18 st. temporálně od bodu fixace a lehce pod horizontálou, která odpovídá projekci terče zrakového nervu do prostoru. Slepou skvrnu nevnímáme, protože obě nespádají do korespondujících míst sítnice, takže skotom na jednom oku je v zorném poli binokulárně vyrovnán druhým okem [10].

Sektorové výpady vycházejí z periferie a míří buď k slepé skvrně (výpad typů svazků nervových vláken) nebo k centru (porucha retinálního oběhu).

Vypadne-li celá polovina zorného pole, jedná se o hemianopsii.

Je třeba si uvědomit, že poruchy nasálních polovin sítnice či nervů odvádějících počítky z nasálních polovin sítnice, způsobí výpad v temporální polovině zorného pole a naopak. A také musíme pamatovat, že vlákna z nasálních polovin sítnice se v centru chiasmatu kříží, zatímco vlákna z temporálních polovin sítnice probíhají v periferii chiasmatu nezkříženě. Procesy postihující oblast hypofýzy, zrakového traktu a sekundární zrakovou dráhu (od corpus geniculatum laterale až po okcipitální lalok ve fissura calcarina) se projevují defekty zorného pole na obou očích. Je-li proto porušen střed chiasmatu (např. tumor hypofýsy), dojde k heteronymní, bitemporální hemianopsii. Dojde-li k porušení periferie chiasmatu na dvou místech zároveň, vznikne binasální hemianopsie. Homonymní hemianopsie má sídlo poruchy za chiasmatem a je buď pravostranná při poruše vlevo, nebo levostranná při poruše vpravo [10].

Rozlišujeme hemianopsii úplnou, která zaujímá na obou očích celé poloviny zorného pole, a hemianopsii neúplnou, např. kvadrantová horní nebo dolní. Zjišťujeme, zda jsou výpady kongruentní, po přiložení obou perimetrů na sebe se absolutně kryjí. Kongruence plyne z léze párů nervových vláken z korespondujících míst sítnice obou očí uložených ve

stejném meridiánu a stejné vzdálenosti od centra. Hrubě inkongruentní jsou výpady při traktové hemianopsii, jemná inkongruence je u poruch přední části radiace. U bitemporální hemianopsii nejde o lézi vláken z korespondujících míst, proto se jedná o stranovou symetrii nebo asymetrii neúplné hemianopsie.

Diferenčně diagnosticky je možné odlišit postižení v oblasti traktu od postižení v oblasti sekundární zrakové dráhy. U traktové homonymní hemianopsie za určitou dobu (asi 6 týdnů) najdeme na obou terčích zrakových nervů descendentní částečnou atrofii, většinou je postižena celá polovina zorného pole a z postižené části sítnice nevyvoláme při přímém osvitu zornicovou reakci. Při postižení sekundární zrakové dráhy jsou terče zrakových nervů po celou dobu intaktní, není atrofie (zraková dráha je interpolována v corpus geniculatum laterale), také nebývá postižena celá polovina zorného pole, protože zrakové centrum v temporálním laloku se rozprostírá na značně velké ploše, makulární oblasti se promítají do obou zrakových center, protože každé zrakové centrum má zásobení z obou centrálních krajin, vzniká v zorném poli „úspora makuly“, tj. makulární oblast v slepé skvrně je ušetřena a vytváří zářez do hemianopické části zorného pole. A také zde platí, že z postižené části zornice vyvoláme při přímém osvitu zornicovou reakci.

Podle lokalizace a tvaru rozeznáváme skotomy:

- Centrální – svědčí o lézi makulopapilárního svazku, je to např. neuritida optiku, útlak optiku, dále je to onemocnění makuly, ischemická neuropatie optiku (ta ale způsobuje častěji altitudinální výpad zorného pole); atrofie optiku (např. způsobená nádorem utlačujícím nerv, toxické/ metabolické postižení); vzácně postižení okcipitálního laloku.
- Centrocekální – zaujímá centrum i slepou skvrnu (např. toxické neuropatie optiku, některé herededegenerace – Leberova atrofie optiku).
- Arkuátní = Bjerrumův obloukový skotom (výpad typu svazků nervových vláken) – vychází ze slepé skvrny a shora nebo zdola obkružuje centrum (např. glaukom, cévní léze papily, méně častěji je to ischemická neuropatie optiku (zejména nearteriitická), drúzy terče zrakového nervu a vysoká myopie).
- Altitudinální hemianopický výpad dolní nebo horní je typický pro ischemický edém papily na podkladě arteriosklerózy nebo temporální arteritidy, může být způsoben také okluzí větve sítnicové arterie nebo vény. Méně častěji ho nacházíme u glaukomu, u postižení zrakového nervu nebo chiasmatu a kolobomu zrakového nervu.

- Skotom optikochiasmatického spojení (Traquairův junkční skotom) – na straně útlaku je centrální skotom, na druhé periferní deprese v temporálním horním kvadrantu z léze přední Willbrandtovy kličky v místě přechodu optiku v chiasma (např. periselární meningeomy).
- Anulární skotom – ve střední periférii, je stádiem ve vývoji tapetoretinální degenerace (retinopathia pigmentosa).
- Koncentrické zúžení až tubulární zorné pole je vzácně následkem perineuritidy optiku, týká se ho pokročilý glaukom, retinitis pigmentosa, chronická měštnavá papila; stav po panretinální laserové fotokoagulaci; okluze centrální sítnicové arterie se zachováním cilioretinální arterie, oboustranná infarzace okcipitálních laloků se zachováním oblastí, které odpovídají makulám; funkční poruchy zraku, otravy chininem a jiné.
- Binazální výpad zorných polí je častěji následkem glaukomu, onemocnění sítnic postihující jejich obě temporální poloviny (např. retinitis pigmentosa). Méně časté je oboustranné postižení okcipitálních laloků, nádor nebo aneuryzma utlačující oba zrakové nervy nebo chiasma.
- Bitemporální hemianopsie se často objevuje při postižení chiasmatu (např. adenom hypofýzy, meningeom, kraniofaryngeom, aneuryzma, gliom).
- Bitemporální kvadrantová horní hemianopsie – svědčí o útlaku chiasmatu zdola (např. adenom hypofýzy).
- Bitemporální kvadrantová dolní hemianopsie – je následkem útlaku chiasmatu shora (např. kraniofaryngeom, vnitřní hydrocefalus).
- Homonymní hemianopsie svědčí o postižení zrakového traktu nebo corpus geniculatum laterale; postižení temporálního, parietálního nebo okcipitálního mozkového laloku (cévní mozková příhoda a nádor jsou častější, aneuryzma a úraz jsou méně časté) [12].

Na obrázku 2 a 3 jsou zachyceny výsledky vyšetření na počítačovém perimetru u pacienta s glaukomem a atrofií zrakového nervu.

4.2. Poruchy zrakové dráhy - subjektivní příznaky

Subjektivním příznakem nejrůznějších poškození zrakové dráhy je porucha zrakových funkcí a to hlavně centrální zrakové ostrosti a zorného pole. Porucha zraku může být způsobena postižením i mimo zrakovou dráhu, např. refrakční vadou, zákalem optických médií nebo retinální lézí. U refrakčních vad je kromě rozdílu mezi viděním do dálky a do blízka, prokazatelných zákalů také normální reakce zornic na světlo, na rozdíl od postižení optiku [5].

Rozlišujeme:

Jednostrannou a oboustrannou poruchu

Prechiasmatická léze, tedy léze zrakového nervu, se vyznačuje jednostrannou poruchou, oboustranná léze je u vyšších oddílů počínaje chiasmatem a u poruchy obou optiků. U poruch optiku je typický centrální skotom nebo jednostranná slepota, pro lézi dalších částí zrakové dráhy jsou typické hemianopické výpady.

Přechodnou a trvalou poruchu

U přechodné poruchy záleží na čase.

Sekundové zamlžení je typické pro oblubinaci při městnavé papile.

Několikaminutová jednostranná porucha zraku až ztráta světlocitu – amaurosis fugax je u intermitentní oběhové insuficience karotického řečiště.

Přechodná porucha zraku 20 – 30 minut začíná malým centrálním skotomem, vyznačuje se fenoménem scintilujícího skotomu a je typická pro oftalmickou migrénu.

Ještě delší a podstatně hlubší je porucha zraku při vertebrobazilární oběhové insuficienci, kterou může navíc doprovázet diplopie, závrať, nystagmus [5].

Náhle vzniklá a postupně se vyvíjející porucha

Náhlá porucha nasvědčuje oběhové poruše (ischemie, krvácení) nebo zjištění starší poruchy.

U postupně vyvíjející se poruchy se orientujeme podle rychlosti progresu, rychlá (hodiny, dny), pomalá (týdny, měsíce).

Rychlá progresu je u akutní neuritidy nervu.

Vysloveně pomalý vývoj poruchy je při útlaku zrakové dráhy benigními nádory (meningeom, adenom hypofýzy).

Kolísavý vývoj nalezneme u cystického nádoru (kraniofaryngeom) nebo u vakovitého aneurysmatu.

Přechodné zhoršení po tělesné námaze nebo při tělesném přehřátí u horečky nebo při horké koupeli je u roztroušené mozkomíšní skleróze a označuje se jako Uhthoffův příznak [5].

Další možné příznaky poruchy

Retrobulbární bolest při pohybu oka se objevuje u neuritidy optiku.

Hemikránie a bolestivý pohmat spánkové tepny před homolaterálním prudkým poklesem zraku je podezřelý na temporální arteritidu a ischemický edém papily.

Přidružené okoohybné poruchy lokalizují lézi do orbitálního hrotu.

Zrakové halucinace - jako jsou fotopsie a blesky v zorném poli obou očí nasvědčují iritaci zrakové kory, jejich komplexní forma – předměty, krajiny, osoby, děje, je typická pro lézi temporálního laloku [5].

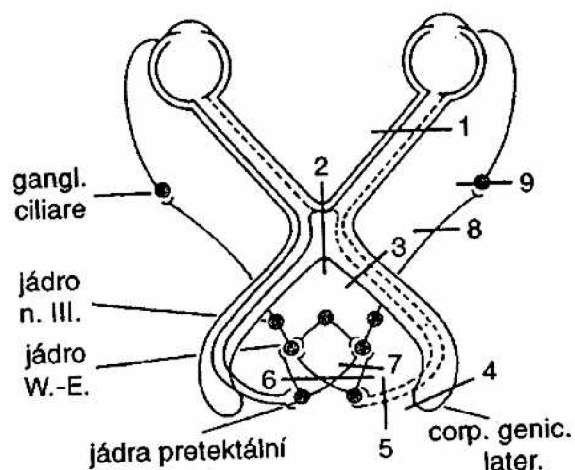
4.3. Poruchy zrakové dráhy - objektivní příznaky

Objektivní příznaky se týkají zornicových fotoreakcí a změn terče zrakového nervu.

Přehled diagnostiky poruch zornicových reakcí

1. Transverzální léze zrakového nervu. Amaurotická ztuhlost zornic. Homolaterálně chybí přímá fotoreakce, kontralaterálně nepřímá. Reakce na blízko je zachována.
2. Sagitální léze chiasmatu. Bitemporální hemianopsie s hemianopickou bitemporální ztuhlostí zornice.
3. Léze optického traktu. Druhostranná homonymní hemianopsie s hemianopickou ztuhlostí zornice (Wernicke).
4. Léze corpus geniculatum laterale. Traktová homonymní hemianopsie bez poruchy zornicových reakcí.
5. Léze pupilomotorických vláken v pretektální oblasti ještě před jádry: hemianopická ztuhlost zornic bez hemianopsie.
6. Léze všech vláken mezi jádry pretektálními a jádry E.-W. Oboustranná reflektorická ztuhlost zornic (syndrom Argylla Robertsona). Ztráta fotoreakcí při zachování reakcí na blízko.
7. Jednostranná léze mezi dekusací pupilomotorických vláken a jádrem E.-W.: jednostranný fenomén Argylla Robertsona.
8. Léze n. III. Absolutní ztuhlost homolaterální zornice.
9. Léze ciliárního ganglia. Pupilotonie. Fotoreakce přímá i nepřímá většinou zcela chybí, reakce na blízko má svérázný tonický průběh. Etiologie není zatím zcela jasná [6].

Obr. 5: Schéma pupilární dráhy a přehled topické diagnostiky poruch zornicových reakcí



Změny terče zrakového nervu

V podstatě se jedná o dva základní obrazy: městnavou papilu a její atrofii, případně o kombinaci obou.

Normální papila: lehce vertikálně oválná, v celém obvodu ohraničená, růžová, kromě hlavních cévních kmenů, které se zde větví, okraj terče překračuje ještě 10 – 12 drobných cév [5].

U městnavé papily se jedná o nezánětlivý edém terče při nitrolební hypertenzi. Ze 75% je její příčinou intrakraniální nádor. Městnavá papila je zpravidla oboustranná.

Ve vývoji rozlišujeme 4 hlavní formy:

Počínající se vyznačuje nepřesnou hranicí horního a dolního okraje, později celého nazálního sektoru. Dále je zde lehká venostáza. Vývoj městnání trvá 24 hodin a městnavou papilu potvrdí prosakování barviva při fluoresceinové angiografii.

Vyvinutá městnavá papila se vyvíjí po 24 hodinách, vyznačuje se kyprým edémem o velikosti 4 – 6 D, edém přechází i na sřasenou sítnici. Vény se zanořují do edému a jsou provázeny na papile i na sítnici stříkanci hemoragií s vatovitými ložisky. Obraz je tím masivnější, čím dříve vznikl. Vizus je zachován, jen slepý bod je rozšířen.

Chronická městnavá papila se vyznačuje sklovitým edémem o velikosti 3D, mírnou venostázou, prakticky chybějí hemoragie i vatovitá ložiska. Obraz vznikne buď z vyvinuté městnavé papily nebo má už od počátku charakter chronického městnání.

U atrofující městnavé papily není nitrolební tlak včas normalizován, výživa nervových svazků trpí a papila atrofuje. Terč bledne, cévy mají bělavý lem, hranice zůstávají neostře, tvoří se zde vazivo po ischémii [5, 14].

Atrofická papila se jeví bledší až křídově bílá buď celá – a. totální nebo jen v některém sektoru – a. parciální. Zároveň se ztrácí kapilární kresba. Atrofie je podmíněna rozpadem myelinových pochev, degenerací, zánikem různě velkého množství nervových vláken, redukcí kapilárního řečiště, gliózou. Atrofie papily je známkou léze 2. neuronu zrakové dráhy kdekoliv mezi sítnicí a zevním genikulátem. I při výrazné atrofii mohou být zrakové funkce zachovány, naopak při akutní transversální lézi optiku s trvalou nebo přechodnou amaurózou zůstane papila normální až dokud descendentní atrofie dosáhne terče. Podle oftalmoskopického vzhledu dělíme:

Atrofii s přesným ohraničením = prostá atrofie se vyznačuje bledým terčem, lamina cribrosa sclerae většinou výrazně prosvítá. Příčinou je poškození optiku v retrobulbárním úseku, případně chiasmatu a traktu. Vzniká na základě poranění, útlaku orbitálními nebo nitrolebními nádory, zánětlivými a demyelinizačními procesy, vlivem toxických látek nebo metabolických změn.

Atrofii s neostrou hranicí značí bledý terč, jeho tkáň je méně transparentní, kalnější, lamina cribrosa bývá nezřetelná, cévy přestupující okraj jsou lemovány bělavými proužky a v okolí terče mohou být přesuny pigmentu. Takový nález svědčí pro to, že atrofii předcházela edém terče.

Atrofie vosková provází tapetoretinální degenerace.

Atrofie glaukomová se vyznačuje křídově bílou papilou s obrovskou exkavací [5].

4.4. Přehled poruch zrakové dráhy a jejich příčin

Přehled výpadů zorného pole typických pro léze jednotlivých úseků zrakové dráhy je zachycen na obr. 4.

a) Výpady svazků nervových vláken

Tyto výpady nalézáme u chronického prostého glaukomu. Jsou to typické obloukovité pericentrální skotomy vycházející ze slepého bodu. Pro ischemický edém papily jsou charakteristické sektorovité výpady typu svazků nervových vláken. Městnavá papila se nejčastěji projeví centrálním skotomem, může dojít ale i k amauróze. Pro atrofii zrakového nervu je typický rychlý pokles vizu a centrální skotom [3, 6].

b) Poškození zrakového nervu

Při porušení jednoho optiku nastává jednostranná slepota. Pokud dojde k přerušení zrakového nervu po vstupu do lebeční dutiny před chiasmatem, vzniká slepota na stejném oku a současně se objeví kvadrantový skotom na oku druhém. Je-li zrakový nerv poškozen hned při výstupu z papily, může dojít k výpadku dolní poloviny zorného pole.

Axiální zánět zrakového nervu vyvolává centrální skotom. Při perineuritidě dochází k zánětu povrchově uložených nervových vláken, axiální vlákna poškozena nejsou, proto není porušeno centrální vidění, ale vzniká koncentricky zužování zorného pole. Při retrobulbárním zánětu zrakového nervu bývá nejdéle poškozeno vidění v centru a i po jeho obnovení přetrvává v centru porucha vidění barev. Monokulární výpad jednoho nebo dvou kvadrantů (často altitudinální) svědčí pro oběhovou poruchu na papile na podkladě arteriosklerózy nebo temporální arteritidy. Jednostranný centrální skotom svědčí o lézi makulopapilárního svazku (neuritis retrobulbaris) [6].

c) Poruchy chiasmatu

Nejčastějším charakteristickým příznakem je bitemporální hemianopsie. Začátek v horních kvadrantech a stranově symetrický vývoj svědčí pro hypofyzární původ (adenom). Pro nehypofyzární původ je typická stranová asymetrie (meningeom, aneuryzma), případně začátek v dolních kvadrantech (kraniofaryngeom, vnitřní hydrocefalus). Jen vyjimečně se setkáváme s hemianopsií binasální, která je způsobena poškozením periferie chiasmatu na dvou místech zároveň [6].

d) Poruchy optického traktu

Zde dochází k homonymní hemianopsii. Porucha vpravo způsobí homonymní hemianopsii levostrannou a naopak. Hemianopsie je v centru ostře ohraničena svislou čarou, která prochází fixačním bodem a to má za následek poruchu centrálního vidění. Mezi další

příznaky hemianopsie optického traktu patří parciální atrofie obou papil, hemianopická ztuhlost zornic a pokles vizu alespoň na jednom oku. Homonymní kvadrantová horní hemianopsie svědčí pro lézi Mayerovy kličky v temporálním laloku (po resekci jeho předního pólu při temporální epilepsii, při nádorech) [5, 8].

e) Poruchy corpus geniculatum laterale, zrakové radiace a area striata

Při poškození vyšších částí zrakové dráhy vznikají většinou homonymní hemianopsie, ale je zachováno centrální vidění, protože vlákna z fovey se promítají do větších okrsků. Chybí poškození zornicových reakcí i snížení vizu. Další častá poškození jsou ve formě kvadrantové a neúplné hemianopsie. Homonymní kvadrantová dolní hemianopsie, lehce inkongruentní, svědčí pro lézi hlubších vláken radiace v parietálním laloku. Homonymní hemianopické paracentrální skotomy nasvědčují korové lézi při okcipitálním laloku druhostranné hemisféry. Léze střední části zrakové kory se projeví v homonymní hemianopsií s úsporou temporálního srpku na kontralaterálním oku. Izolovaný výpad temporálního srpku na kontralaterálním oku svědčí o lézi vláken, které končí v nejhlubších částech fissura calcarina. Oboustranná altitudinální hemianopsie (většinou dolní) svědčí o lézi horního rtu kalkariny obou hemisfér (střelným poraněním).

U trvalých výpadů jsou okraje strmé, při perimetrii jsou izoptéry shrnuté k sobě. U vyvíjejících nebo ustupujících výpadů jsou okraje ploché, izoptery jsou rozloženy pravidelně.

Příčinami poškození mohou být také různá nádorová onemocnění, dále nedokrvení určité oblasti mozku a krvácení do mozku [6].

4.5. Onemocnění zrakového nervu a zrakové dráhy

Zánět zrakového nervu

Příznaky tohoto onemocnění závisí na místě, kde v průběhu zrakového nervu zánět vznikl a zda postihl část nebo všechna vlákna zrakového nervu. Společným znakem je: časný pokles zrakové ostrosti, defekty zorného pole, někdy nemocní udávají bolestivost při pohybu oka.

Perineuritis nervi optici je zánět pochev optiku. Nepostihuje vlákna axiální, proto centrální vidění nebývá poškozeno.

Neuritis intraocularis (papillitis) začíná překrvením papily, jejím prosáknutím, od počátku je značně snižená zraková ostrost. Hranice papily jsou méně zřetelné, prominence papily není vyšší než 3D. Na papile jsou paprskovitě uspořádané hemoragie. Při krátkém průběhu choroby se zraková ostrost může vrátit k normální hodnotě, čím déle zánět trvá, tím větší je pokles vidění. Po zhojení zánětu je papila bledší, okraje neostré, vzniká pozánětlivá atrofie papily.

Oba druhy zánětu vznikají z nejrůznějších příčin a proto je nutné celkové vyšetření nemocného. Nejčastějšími příčinami onemocnění jsou onemocnění centrálního nervového systému, meningitidy, mozkové abscesy, infekční choroby (spála, spalničky, tyfus, chřipka), fokální infekce, zánětlivé procesy v okolí.

Pseudoneuritis je označení pro papilu s neostrými okraji zejména v nazální polovině. Vyskytuje se někdy u hypermetropie a astigmatismu.

Léčení by mělo být kauzální, při neznámé etiologii je vhodná léčba kortikoidy, antibiotiky, vitamíny.

Neuritis retrobulbaris je zánět zrakového nervu, který je lokalizován za bulbem, postihující především axiální vlákna a tak vzniká centrální skotom, neboť tato vlákna odvádějí vzruchy ze světločivých buněk z oblasti žluté skvrny. Na začátku je nález na papile zcela negativní, zraková ostrost může poklesnout až na pohyb nebo světlocit. O tomto stadiu nemoci se říká, že „nevidí nic lékař ani nemocný“. Časným příznakem je také porucha fotoreakce zornice postiženého oka, jindy naopak zjistíme, že je reakce zornice na světlo i na konvergenci zachovaná, ale přes trvajících osvětlení se zornice pozvolna rozšiřuje. Po uplynutí dlouhé doby se papila stává bledá až bílá, okraje jsou ostře ohraničené. Příčinou retrobulbární neuritidy bývá většinou sclerosis multiplex. Předchází základnímu onemocnění o měsíce až roky. Mezi ostatní příčiny patří záněty postranních dutin, infekční choroby, fokální infekce. Léčení je obtížné, neboť nemáme specifický lék

pro roztroušenou sklerózu. Nemocným je doporučeno, aby se vyvarovali prochlazení, na místě je otužování, bohatá strava na vitamíny. Při vzniku onemocnění ordinujeme klid na lůžku, vitaminy B, kortikoidy, salicylové preparáty. Prognóza retrobulbární neuritidy je příznivá, zhoršuje se při recidivách, které nebývají vzácné vzhledem k základnímu onemocnění, tj. sclerosis multiplex [6, 14].

Degenerace zrakového nervu

Řadíme sem vrozené choroby dědičného charakteru, exogenní a endogenní intoxikace. Příznaky jsou obdobné retrobulbární neuritidě, liší se hlavně tím, že obě oči bývají postiženy současně. Jejich společným znakem je porucha vidění, změny zorného pole se sníženým vnímáním červené a zelené barvy. Konečným stavem je temporální nablednutí papily nebo atrofie zrakového terče.

Dědičné neuropatie vznikají v různém věku, dědičnost je recesivní, společným znakem je výsledná atrofie zrakového nervu.

Exogenní neuropatie vznikají po dlouhodobém působení škodlivin jako jsou např. otravy etylalkoholem, tabákem, thalinem, arzénem, sirouhíkem, olovem, medikamentózní otravy chininem, salicylovými preparáty, barbituráty a psychofarmaky.

Metylalkoholová neuropatie zaujímá mezi těmito otravami zvláštní postavení. Vzniká po vypití 7–20 ml metylalkoholu, tato otrava má akutní průběh, většinou s dramatickým koncem. Obvykle druhý den (někdy až za 4 dny) po vypití závadné lihoviny se projeví nauzea, mdloby, somnolence, tachykardie, ochablá srdeční činnost. Nemocným se rychle zhoršuje zrak až k úplnému oslepnutí. Počáteční pokles zraku trvá 2 – 3 týdny, poté nastane zlepšení zrakové ostrosti a to je vystřídáno zhoršováním až po amaurozu. Toxický účinek je způsoben rozkladem na formaldehyd a kyselinu mravenčí, které způsobují degeneraci gangliových buněk. Léčení je často neúčinné, doporučují se velké dávky hydrogenuhličitanu, v pravidelných intervalech čistý alkohol, který brání oxidaci metylalkoholu a nejúčinnější je dialýza na umělé ledvině.

Endogenní neuropatie se objevují při diabetu, v těhotenství, při laktaci, anémii, kachexii [14].

Atrofie zrakového nervu

Atrofie zrakového nervu vzniká vlivem patologického procesu druhého neuronu zrakové dráhy. Vycházíme hlavně ze vzhledu papily, stává se bělavou, neboť nervová vlákna jsou nahrazena méně průzračnou tkání glie, s odstíny do modra, do žluta a do šeda.

Dále se mění fyziologická exkavace v atrofickou exkavaci papily, při které je vyšší prohloubení a dosahuje až k jejím okrajům, zároveň je narušena funkce papily. Jindy naopak zjistíme, že u typicky bílé atrofické papily je funkcí postižení minimální, a naopak, nepatrný nález na papile odpovídá značnému snížení zrakové ostrosti.

Atrophia nervi optici simplex se vyznačuje jasně bílou barvou a ostrým ohraničením. Příčinami bývají:

- a) Mechanické poškození optiku má 2 obrazy, závislé na tom, zda byl přerušen mezi bulbem a vstupem artérie a vény do optiku (nález na očním pozadí je podobný embolii a. centralis retinae) nebo centrálně od něho (negativní nález).
- b) Poškození optiku tlakem nádoru při arachnoiditis optochiasmatica, tlakem intrakraniálního aneurysmatu.
- c) Tabes dorsalis postihoval po 2 letech obě oči u víc než 1/3 tabiků.
- d) Stáří a arterioskleróza u starých lidí, u nemocných s hypertenzní chorobou a s arteriosklerózou, u arteriitis temporalis.
- e) Neuropatie zrakového nervu.

Atrophia nervi optici postneuritica značí bíle zbarvená papila, která nemá ostré ohraničení.

Atrophia nervi optici flava je charakteristická pro atrofii optiku, která vzniká se zánětlivými a degenerativními chorobami sítnice. Papila je nažloutlá, voskovitého vzhledu.

Atrophia nervi optici glaucomatosa se vyskytuje u všech glaukomů, které probíhají delší dobu. Zpočátku pozorujeme rozšiřování exkavace k hranicím papily, při delším trvání je papila exkavována, šedě zbarvená. Glaukomová exkavace a atrofie vláken začíná v temporální polovině papily, přesto bývají nervová vlákna makulopapilárního svazečku neporušena, čemuž odpovídá trubicovité vidění [14].

Nádory zrakového nervu

Primární nádory zrakového nervu a jeho obalu jsou vzácné. Způsobují protruzi bez deviace bulbu, bez omezení pohyblivosti. Zraková ostrost je značně snížena, většinou končí amaurózou. Změny papily jsou obdobné městnavé papile. Patří sem:

Gliom zrakového nervu. Vyskytuje se u dětí a mladistvých, zpravidla nemestazuje. Je jedním z projevů Recklinghausenovy choroby.

Meningeom pochev optiku je nádorem středního věku.

Ze sekundárních nádorů může do optiku prorůstati gliom sítnice nebo melanoblastom cévnatky.

Drúzy papily nejsou nádorem ve vlastním slova smyslu, jsou to hyalinní depozita, které tvoří na papile malé hrbolky sklovitého vzhledu.

Poranění zrakového nervu

Poranění zrakového nervu je buď direktní (vniknutí cizích těles do orbity, bodnutí nožem, dvojitá perforace oka aj.) nebo indirektní (fraktury lebeční báze, krvácení do pochev nervu aj.).

Onemocnění intrakraniálního úseku zrakové dráhy

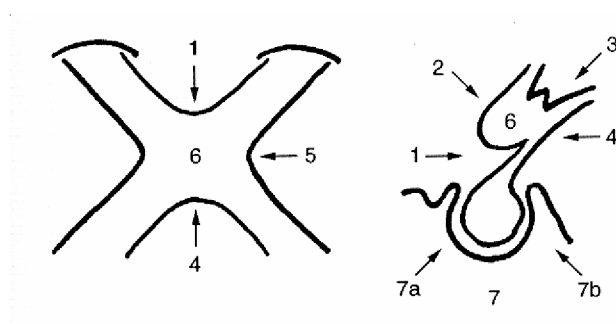
Jedná se o nález chorobných procesů spojených zejména s růstem nádorů. Typické změny zorného pole slouží spíše jako příznaky pro určení základního onemocnění, jež spadá do oblasti působnosti neurologa a neurochirurga. Blízké anatomické vztahy hypofýzy a chiasmatické krajiny vyvolávají příznakový komplex zvaný chiasmatický syndrom, který zajímá jak oftalmologa tak endokrinologa [14].

Chiasmatický syndrom

Takto označujeme soubor příznaků při poškození překřížení nazálních polovin vláken zrakového nervu do kontralaterálního tractus opticus. Často se vyskytují při patologické změně činnosti hypofýzy. Hlavní směry útlaku jsou zachyceny na obr. 6.

1. Přímo zředu utlačují chiasma prechiasmatické suprasellární nádory, např. meningeom tuberculi sellae. „Přední chiasmatický syndrom“ se vyznačuje asymetrickou bitemporální hemianopsií.
2. Zředu a shora tlačí na chiasma často vakovité aneurysma přední části Willisova arteriálního okruhu. Výpady začínají v dolních kvadrantech, jsou kolísavé, asymetrické, sedlo není zvětšeno.
3. „Horní chiasmatický syndrom“ může působit vnitřní hydrocefalus. Symetrický vývoj bitemporální hemianopsie začíná v dolních kvadrantech a bývá městnavá papila.
4. Zezadu utlačuje chiasma často kraniofaryngeom i suprasellárně rostoucí adenom hypofýzy. Výpady začínají bitemporálními paracentrálními skotomy.
5. Útlak zevního okraje chiasmatu (aneurysma vnitřní karotidy) začíná výpadem nazálních kvadrantů zorného pole homolaterálního oka, k němuž se mohou pak připojit bitemporální defekty.

6. Intrachiasmatické léze (gliom, demyelinizační plaka) se vyznačují asymetrickými, migrujícími paracentrálními bitemporálními skotomy s pestrým vývojem.
7. Útlak zdola je daleko nejčastější. Dolní nebo hypofyzární chiasmatický syndrom se vyznačuje začátkem v temporálních horních kvadrantech, stranově poměrně symetrickým vývojem, nálezem zvětšeného sedla a endokrinními příznaky (hypopituitarismus) [5].



Obr. 6: Hlavní směry útlaku chiasmatu z okolních struktur

Poškození tractus opticus

Hlavním příznakem jeho poškození je homonymní hemianopsie, protože v tractus opticus probíhají nezkřížená a zkřížená vlákna z pravých nebo levých polovin sítnic obou očí. Pravostranná hemianopsie vzniká tedy při přerušení levého tractus opticus, levostranná hemianopsie při přerušení pravého traktu. Příčinou jsou atrofie kvůli nádorům, úrazy, zánětlivé procesy mozkové báze, sclerosis multiplex. Dále pozorujeme nabledlé papily, hemianopickou ztuhlost zornic (Wernickova reakce), anizokorie (Behrův příznak – širší zornička souhlasí se stranou hemianopsie).

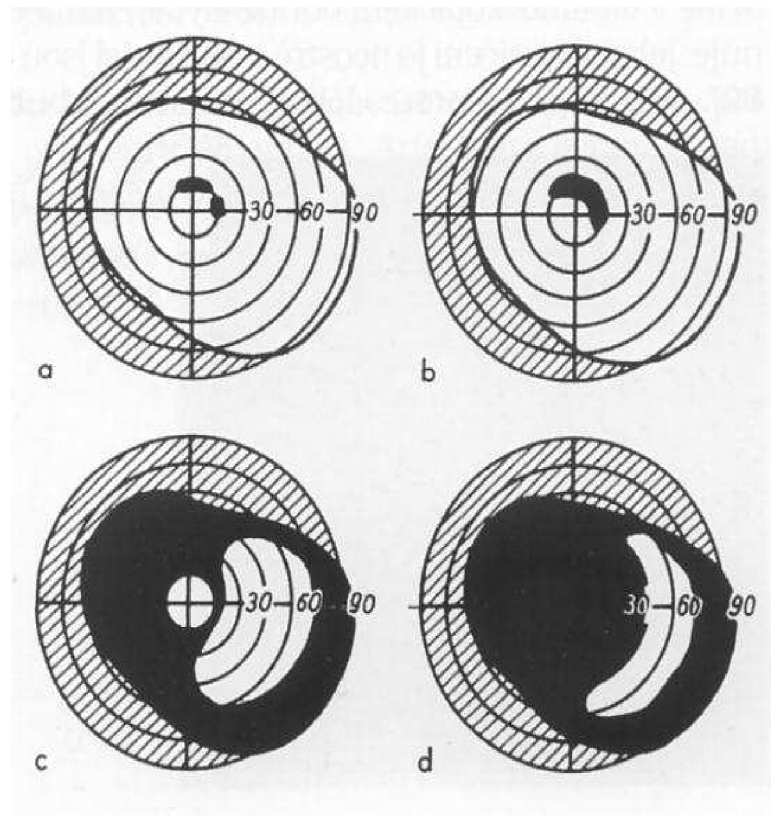
Poškození kortikálního zrakového centra

Příčiny jsou podobné jako u poškození tractus opticus. Zorné pole vykazuje homonymní hemianopsii. Při poškození korového centra může vzniknout optická agnózie (porucha psaní), afázie (porucha řeči), alexie (porucha čtení) [14].

4.6. Změny zorného pole u glaukomu

Glaukom (zelený zákal) je chronická, progresivní, ireverzibilní optická neuropatie, všeobecně spojovaná se zvýšeným nitroočním tlakem a rozvojem charakteristických strukturálních změn optického nervu, ztrátou retinálních nervových vláken a charakteristickými defekty zorného pole. Spolu se zánětlivými očními chorobami, věkem podmíněnou makulární degenerací a diabetickou retinopatií patří glaukom k nejčastějším příčinám slepoty ve světě [19].

Nejčastějšími změnami v zorném poli u glaukomu je zvýšené kolísání citlivosti sítnice, pokles citlivosti sítnice – zúžení zevních izoptér a to se projeví v potřebě zvýšení jasu prahových podnětů. Dále je to zúžení zorného pole, viz obr. 7, ale tady jsou v diagnóze zvažovány také stárnutí, mióza, zákal optických médií (katarakta). Charakteristickým nálezem při počínajícím glaukomu jsou v horní nebo dolní části o úhlovém rozsahu 10 – 20 st. kolem fixačního bodu izolované paracentrální skotomy obloukovité formy, relativní až absolutní, změny postupují od paracentrálních skotomů přes nazální zářez až ke spojitému obloukovitému výpadu – Bjerrumův skotom. Postupně se zvětšují, spojují se se slepou skvrnou (Mariottovým bodem) nebo vznikne nazální skotom - tzv. Roenneho skok. Při dalším průběhu onemocnění dochází ke koncentrickému zúžení zorného pole a zachování centrálního, někdy i temporálního ostrůvkového zbytku. Při glaukomu nejdéle odolávají vlákna z makuly (makulopapilární svazek) a tak může být zachován vizus 6/6 při tubicovém vidění. Při ztrátě tohoto zbytku vzniká absolutní glaukom. Často zůstává malý ostrůvek v temporální periferii po oslepnutí ostatní sítnice, ale nemá pro postiženého praktický význam. Nasální zúžení může být známkou glaukomu, ale samotné není typické. Všechny typické glaukomové změny zorného pole je možno vyložit jako varianty defektů svazků nervových vláken [3, 4, 21].



Obr. 7: Postupná progresa výpadů zorného pole u glaukomu (pravé oko):

- a) paracentrální skotom vedle a nad fyziologickou slepou skvrnou
- b) obloukový skotom vycházející ze slepé skvrny
- c) výpad nazálních kvadrantů se zachovaným ostrůvkem zorného pole v centru
- d) zbytek zorného pole v temporální periférii

5. Vyšetření zorného pole

5.1. Orientační vyšetření zorného pole

Zkouška světelné projekce

Provádíme ji, když je vizus snížen na světlocit nebo na pohyb před okem. V temné místnosti osvětlujeme pomocí oftalmoskopu zornici z různých směrů a vyšetřovaný udává, zda z daného směru světlo vnímá [10].

Test „podání ruky“

Test se provádí monokulárně i binokulárně. Vyšetřující nastaví obě dlaně vyšetřovanému, který je vyzván, aby ho chytil za ruku. Pacient s normálním zorným polem se zeptá za kterou, pacient s homonymní hemianopsií uchopí tu ruku, kterou vidí.

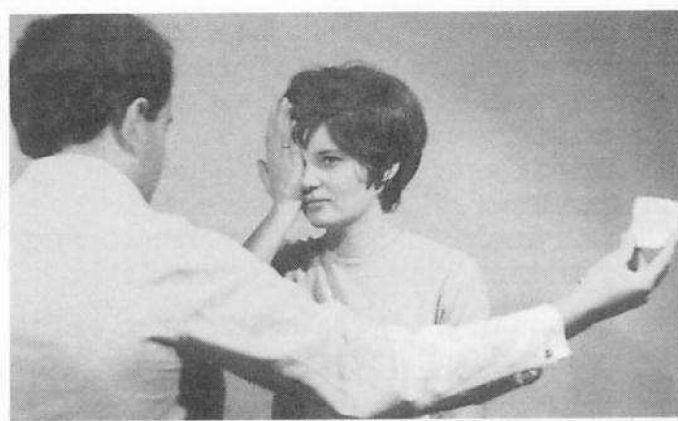„Počítání prstů“

Monokulární test spočívá v tom, že pacient nezakrytým okem fixuje protilehlé oko lékaře, který mu ukazuje v různých kvadrantech různý počet prstů a pacient udává vnímaný počet [10].

Vyšetření konfrontační zkouškou

Jedná se o monokulární test, kdy pacient a lékař sedí proti sobě ve vzdálenosti asi 1 m, vyšetřovaný si zakryje jedno oko dlaní, lékař protilehlé oko zavře a druhým si oba hledí vzájemně do očí, viz obr. 8. Lékař kývavým pohybem prstu postupuje od periferie do centra a když sám pohyb zaregistruje, očekává signál od pacienta. Je třeba pacientovi zdůraznit potřebu stálé fixace pohledu a aby zahlásil už pohyb, ne až rozezná prst. Tato vyšetřovací technika je užitečná hlavně u neurologických pacientů.

Nedostatkem metody jsou odhadem prováděné záznamy výsledků, které nelze porovnávat. Z předností je to hlavně kontrola fixace. Děti a někteří pacienti v okamžiku, kdy se objeví pohyb v periférii tímto směrem stočí pohled, tento pohyb nazýváme „pohledovým reflexem“. Zvláštní indikací k tomuto testu jsou funkční poruchy zorného pole, hlavně simulace koncentrického zúžení. Jednak se vyšetřovaný většinou neubrání pohledovému reflexu a také tady působí psychický vliv, že nemusí zvládnout lhát lékaři [10, 15].



Obr. 8: Vyšetření zorného pole konfrontační zkouškou

Binokulární modifikace konfrontačního testu

Tohoto testu se užívá k průkazu hemianopické zrakové netečnosti. Při vyšetření jedním podnětem pacient vnímá značku v obou polovinách zorného pole stejně dobře, při vyšetření dvěma podněty zároveň, které se symetricky blíží, si pacient v kvadrantech protilehlých hemisferální lézi podnětu nevšímá, ale na podnět v homolaterální polovině zorného pole reaguje normálně. Jev, který není pravým výpadem, lze řadit k projevům anozognózie, kdy si pacient např. neuvědomuje hemiplegii, a označuje se extinkčním fenoménem. Proto test provádíme u pacientů s negativním perimetrickým nálezem, u kterých je podezření parietální léze.

Obrysová obličejová perimetrie

Vyšetřuje se každé oko zvlášť. Pacient sedí a dívá se před sebe. Lékař posunuje několik cm před vyšetřovaným okem kývavým pohybem od periferie k centru tužku a sleduje okamžik, až se konec tužky, okraj očníce a vrchol rohovky dostanou do zákrytu. Právě tehdy by měl pacient ohlásit zrakový vjem nebo pohyb. Vyšetřuje se v 8 meridiánech.

Výhodou metody je možnost vyšetření pacientů na lůžku a prověření nepřesvědčivých výsledků.


Orientační hodnocení relativních výpadů zorného pole

Při méně hluboké lézi si pacient nemusí být vědom poruchy např. barvocitu. Tu prokážeme porovnáním barevného vjemu v různých částech zorného pole. Po okluzi jednoho oka ukážeme pacientovi barevné předměty ve stejné vzdálenosti od sagitální roviny a ptáme se, zda je barva obou předmětů stejná nebo se liší [10].


5.2. Amslerova mřížka

Amslerova mřížka, viz obr. 9, slouží k hodnocení změn zorného pole v oblasti do 10 st. Čtverec o straně 10 cm je rozdělen bílými nebo červenými čarami na černém podkladě na síť 20 x 20 čtverečků, strana čtverečku má 5 mm. Vyšetření se provádí z konvenční čtecí vzdálenosti 30 cm od oka a za uvedených podmínek je jeden čtvereček mřížky vidět pod úhlem 1 st. V centru mřížky je bílá fixační značka o průměru 3 mm. Pacient s korekcí do blízka je dotazován, zda vidí při centrální fixaci všechny 4 rohy, fixační bod, strany mřížky, a zda není někde strana zprohýbaná nebo deformovaná. Pokud ano, svědčí to o skotomu a pacient defekt označí prstem nebo přímo zakreslí. Na relativní skotom nás upozorní mřížka viděná temně, neostře nebo ve zkreslené formě. Vlnící se linie nás informuje o metamorfopsii, viz obr. 10, častém příznaku poškození makuly. Pokud vyšetřovaný vnímá ohyb čar směrem k sobě jedná se o mikropsii, viz. obr. 11, od sebe makropsie. Pokud pacient při pohledu na fixační bod nevidí všechny čtyři krajní rohy mřížky, jedná se o obloukovitý skotom u glaukomu, viz obr. 12. Při tomto testu mohou uniknout velmi jemné změny [10, 11, 12].


Lékař může vybavit pacienta Amslerovou mřížkou, jehož vidění je ohroženo v důsledku očních chorob jako je např. senilní makulární degenerace, diabetická retinopatie, Bestova choroba aj. a pacient je vyzván ke každodennímu samovyšetření. Pokud pacient zaznamená jakoukoli změnu na Amslerově mřížce, měl by se ihned dostavit k lékaři [10].




Obr. 9: Amslerova mřížka



Obr. 10: Metamorfopsie



Obr. 11: Mikropsie



Obr. 12: Glaukom

5.3. Kampimetrie

Díky kampimetrii registrujeme přesné informace o tvaru a velikosti i menších skotomů a registrujeme změny zorného pole do 30 st. Metody se využívá zvláště v neurooftalmologii a u glaukomu, u kterých jsou změny v pericentrální tzv. Bjerrumově oblasti, ale také pro odhalování simulace [10].

5.3.1. Bjerrumův kampimetr

Matně černé plátno je v rámu 2 x 2 m a v centru je červené fixační světlo. Kolem něj jsou černou nití vyšity soustředné kruhy, ve vzdálenostech určených tangentou úhlu 5, 10, 15, 20, 25 a 30 st. a meridiány po 15 st. Po obou stranách může být vyznačena oblast slepé skvrny.

Ze vzdálenosti 2 m vyšetřujeme zorné pole do 30 st., ze vzdálenosti 1 m jen 15 st. rozsahu zorného pole. Na boční straně látky jsou dvě šňůry, které nám pomáhají vymezit danou vzdálenost. Vyšetřovaný má hlavu fixovanou v opěrce brady, vyšetřované oko je ve výši fixační značky. Vyšetřujeme bílými terčíky o průměru 1 – 6 mm, které dáme na matně černé držátko. Stěny v blízkosti kampimetru by měly být natřeny černě a i vyšetřující by měl mít černý oděv, včetně rukavic. Lékař značku posunuje k centru až pacient oznámí, že ji vidí, poté lékař toto místo označí špendlíkem s černou hlavičkou. Je možno i vymapovat stíny hlavních cévních kmenů po odstupu z terče, tzv. angioskotomy [10].

5.3.2. Lloydův stereokampimetr

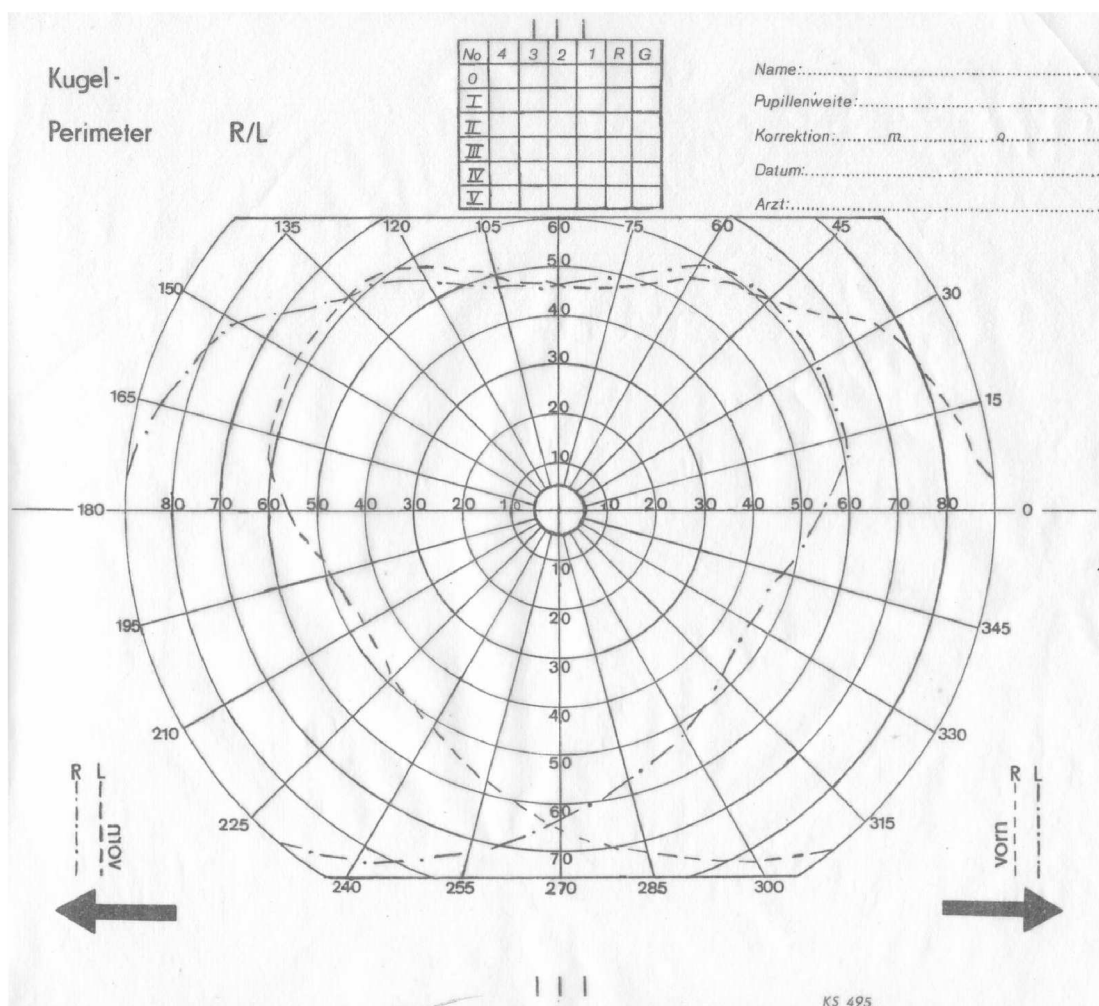
Lloydův stereokampimetr slouží k posouzení vidění v centrálním zorném poli: 10 st. nasálně, 35 st. temporálně, 25 st. nahoru, 25 st. dolů. Předností je u pacientů s centrálním skotomem kvůli možnosti fixace lépe vidoucího oka. Zorné pole obou očí je odděleno při vyšetření přepážkou. Pokud se po vložení schématu nepodaří sfúzování, využívá se prizmat pro podporu fúze. Při vyšetření je důležité vyloučení akomodace, které je dosaženo optickou soustavou, která přivádí do oka rovnoběžné světelné paprsky. Vyšetřovaný sleduje tmavý střed malé kruhové značky, která je mírně excentricky umístěna [11].

5.4. Perimetrie

Perimetrie je metoda používaná k vyšetření centrálního i periferního zorného pole, která nám dává informace o funkci sítnice, optického nervu a nitrolebního úseku zrakové dráhy. Vyšetření se provádí pro každé oko zvlášť. Pacientovi jsou promítány testové značky náhodně a v okamžiku, kdy značku uvidí, odpoví buď verbálně nebo pomocí signálního zařízení, které drží v ruce. Je to subjektivní metoda vyšetření, která počítá s pacientovou spoluprací. Důležité je vždy zkoušet pacienta s příslušnou korekcí, aby se nezvýšila nepřesnost výsledků [3].

5.4.1. Kinetická perimetrie

Při kinetické perimetrii je testová značka fixní jasnosti pomalu přesouvána z periferie do centra, pohyb značky je náhodný. Zorné pole se obvykle vyšetřuje po 15 st. Okamžik, kdy pacient poprvé zaregistruje pohyb značky, zaznamenáme do předtištěného schématu, viz obr. 13. Pohybem stejné značky z mnoha směrů nalezneme místa na sítnici se stejnou citlivostí a po jejich spojení dostaneme izoptery, specifické pro danou značku. Menší značky o menším jasu produkují menší izoptery. V dnešní době se této metody užívá hlavně k určení některých mozkových onemocnění [13].

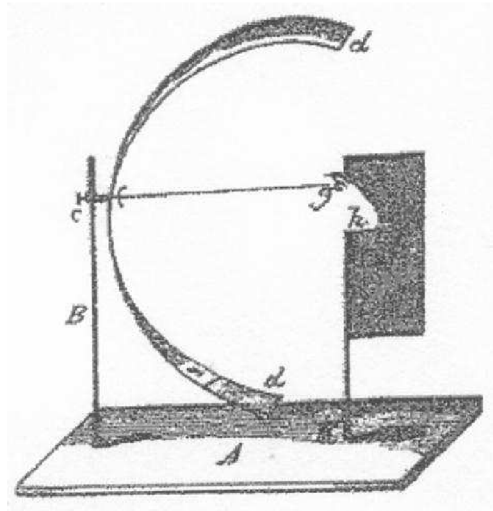


Obr. 13: Schéma pro zaznamenání výsledků při kinetické perimetrii

5.4.1.1. Försterův perimetr

Tento typ perimetru, zachycený na obr. 14, je prvním přístrojem vyšetření zorného pole kinetickou perimetrií. Je tvořen půlkruhovým obloukem širokým 5 cm, kterým lze otáčet v horizontálním směru. Jsou zde vyznačeny stupně s fixační bílou značkou uprostřed, která představuje žlutou skvrnu.

Pacient má hlavu fixovanou díky bradové opěrci ve vzdálenosti 33 cm od oblouku. Vyšetřující plynule pohybuje značkami různé velikosti a barvy po oblouku. Barva testové značky může být bílá, červená, modrá, žlutá a zelená, její průměr 1, 2, 3, 5 a 10 mm volíme podle zrakové ostrosti pacienta. Tyto testové značky se upínají na 25 cm dlouhé matně šedé tyčinky [10, 11, 16].



Obr. 14: Försterův perimetr

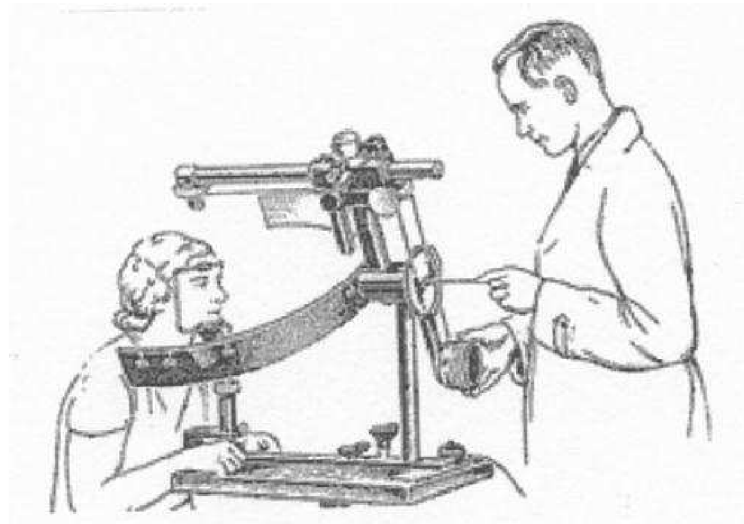
5.4.1.2. Ruční perimetr

Je to přístroj Försterova typu s menšími rozměry, poloměr zakřivení oblouku je 150 mm. Místo stojanu je rukojeť. Užívá se u pacientů upoutaných na lůžko [16].

5.4.1.3. Projekční Maggioreův perimetr

Přístroj se skládá z půloblouku o poloměru 33 cm a šířce 10 cm, kterým lze otáčet v horizontálním směru, viz obr. 15. Fixační značka uprostřed tvoří kříž, jehož intenzitu lze měnit. U tohoto typu perimetru je oproti upínání značek na tyčinky možnost promítání značek o průměru 1, 3, 5, 10 mm na vnitřní plochu elektricky osvětleného půloblouku, je tady také možnost nastavení průměru testové značky pomocí barevných filtrů a clon. Testové značky mohou být posouvány do rozsahu 100 st. na obě strany. Také je zde registrační zařízení pro záznam výsledků do předtištěných schémat [11, 13, 16].

Obr.15:
Projekční
Maggioreův
perimetr

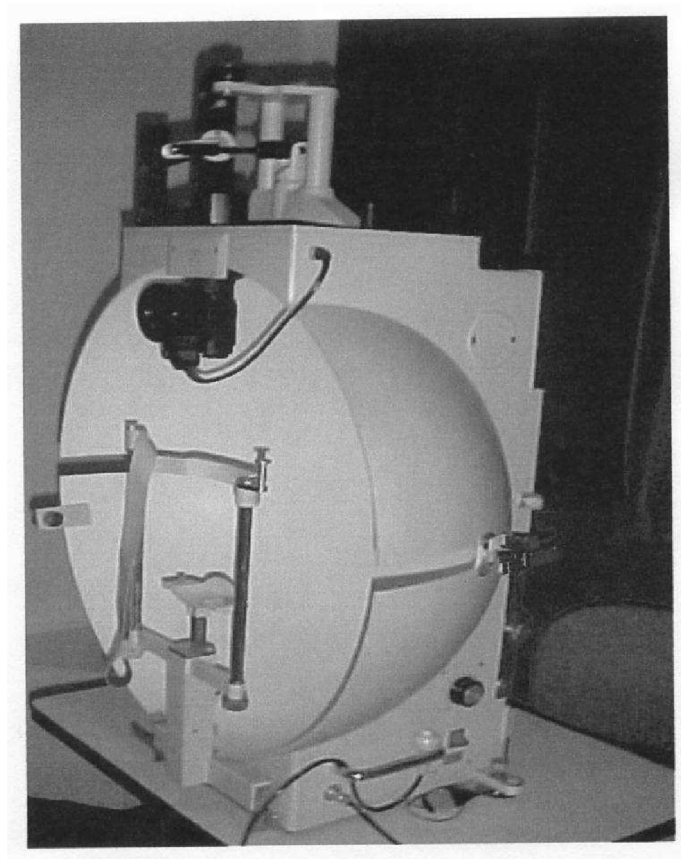


5.4.1.4. Goldmannův projekční perimetr

Goldmannův perimetr, zachycený na obr. 16, využívá místo půlobloukového pásu dutou bílou sférickou polokouli. Součástí přístroje je dalekohledová soustava, která pomáhá kontrolovat fixaci vyšetřovaného oka. Goldmann určil řád poměru jasů perimetrické značky a jasů projekční plochy tak, že je tento poměr vždy konstantní. Testové značky jsou velikosti I – V, můžeme měnit barvu a jas.

Pacient má hlavu fixovanu pomocí bradové a čelové opěrky a střed zornice oka je v centru dalekohledové soustavy. Vyšetřovací místnost by měla být zatemnělá. Pacient v průběhu vyšetření stále sleduje fixační značku. Testovou značkou pohybujeme z periferie do centra až k místu, kdy pacient spatří značku, poté se místo zaznamená do předtištěného schématu. Vyšetření skotomu provádíme tak, že vyzveme pacienta, aby nám při pohybu značky z periferie do centra udával, zda značka někde zmizí. Vyšetřuje se nejdříve bílou klasickou, poté zelenou a červenou značkou a nakonec se výsledky ve schématu spojí a vyhodnotí.

Vyšetření je subjektivní a možné chyby vznikají z důvodu jednak menší soustředěnosti pacienta kvůli zdlouhavosti vyšetření – 20 minut a více a jednak mohou vzniknout nepřesnosti v závislosti na výsledcích rukopisu vyšetřující osoby [11, 13, 16].



Obr. 16: Goldmannův projekční perimetr

5.4.2. Statická počítačová perimetrie

Mezi přednosti moderní statické počítačové perimetrie, viz obr. 17, patří zobrazení trojrozměrného modelu zorného pole, který vzniká pomocí grafu, na kterém je udána vzdálenost vyšetřených bodů od centra ve stupních na horizontální ose a na vertikální ose je dosažená hodnota prahu citlivosti v kandelách. Další důležitou schopností je možnost zadání různých typů programů podle rozsahu zorného pole, které chceme vyšetřit (testy centrální a periferní krajiny) nebo podle diagnózy (glaukomový test, test na změnu makuly ad.). Mezi první přístroje patřil statický perimetr Octopus vyrobený ve Švýcarsku firmou Interzeag, následovaly přístroje Peritest fy Rodenstock, Humphrey, Tubingerův perimetr, Synemed a další. Technika vyšetření se liší podle typu přístroje. Tvar polokoule zůstává většinou 33 cm, pozadí je standardně osvětleno (1,5 asb) a stimuly mají standardní intenzitu 0,08 – 10000 asb. Dobu mezi jednotlivými stimuly lze zadat podle schopnosti reakce pacienta. Velikost testovacích stimulů je dána pomocí Goldmannových značek, většinou se používá velikosti III. Se zazněním zvukového signálu se zároveň objeví testová značka, na kterou by měl vyšetřovaný zareagovat zmáčknutím příslušného tlačítka [24].

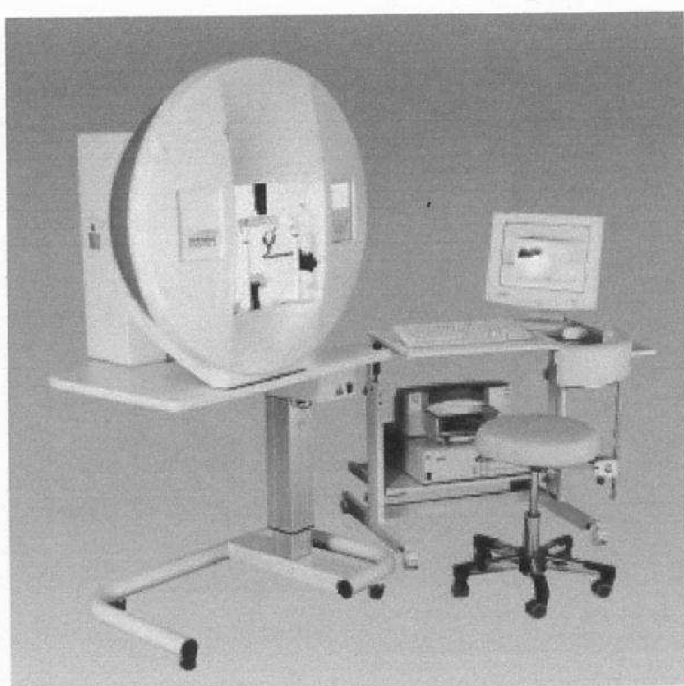
Testové značky jsou promítány nahodile, aby neovlivnily adaptaci sítnice. Nejprve je použita slabší intenzita značky, která pokud není zaznamenána pacientem se zvyšuje až do té doby, pokud ji pacient uvidí. Na tomto principu jsou využity testy threshold, díky kterým můžeme určit aktuální práh citlivosti v každém bodě, tedy minimální jas značky viděné pacientem v určitém místě zorného pole. Testy screeningové jsou méně náročné a určují pouze, zda je v daném místě citlivost sítnice v normě nebo zda se jedná o relativní nebo absolutní skotom, neurčují tedy aktuální práh každého místa. Relativní skotom zjistíme, když poté co není viděna značka lehce nadprahově, intenzitu světla značky zvýšíme na maximum a tehdy už pacient značku zaznamená. Pokud pacient značku s maximální intenzitou nezaznamená, jedná se o absolutní skotom [3, 24].

Počítačový systém nám umožňuje vyjádřit výsledky jednak pomocí numerického vyjádření, pokud je před vytištěným číslem znaménko minus znamená to pro příslušný bod o stejnou hodnotu čísla lepší citlivost než je průměrná hodnota u dané věkové skupiny. Nebo jsou výsledky vyjádřeny formou grafu pomocí barevné mapy nebo škály šedi. Čím jsou barvy tmavší, tím větší defekt jsme v daném bodě našli, absolutní skotom je zaznamenán barvou černou. Míru deformací zorného pole lze vyjádřit podle Bebieho křivky. Tato křivka znázorňuje závislost polohy testovacího místa na zjištěném defektu zorného pole (v dB). S touto křivkou se nám zobrazí také normativní křivka a můžeme

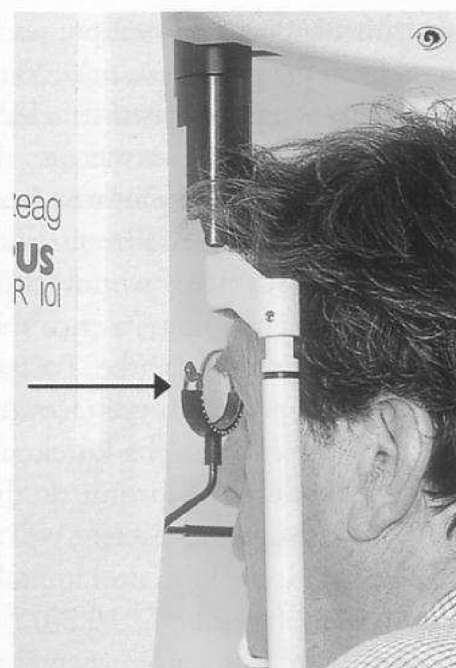
míru defektů porovnávat. V oblasti 5 % okolo normativní křivky se nachází toleranční pásmo. Obecně platí, pokud se pacientova křivka nachází mimo toleranční pásmo a má tvar shodný s normativní křivkou, je zorné pole sníženo rovnoměrně. Čím víc je křivka deformovaná, tím větší defekty jsme našli.

Statické perimetry také kontrolují fixaci oka, ztráta fixace by neměla být větší než 30 %. Pokud pacient mrkne nebo zavře oči při stimulu, přídatná kamera to zaznamená a počítač tento stejný stimul zopakuje ještě jednou. Simulace pacienta je zjištěna díky tzv. falešně negativním a falešně pozitivním odpovědím. Falešně negativní odpověď znamená, že nám pacient neposkytne informaci o podnětu, který již jednou zaregistroval se slabší intenzitou. Pokud pacient reaguje na nepřítomný světelný podnět pouze na základě zvukového signálu, jedná se o falešně pozitivní odpověď.

Je-li k vyšetření třeba korekční čočka, nosí-li pacient brýle, umístíme ji do držáku před oko, které je vyšetřováno, viz obr. 18. Tím zajistíme, že pacient vidí zobrazené stimuly ostře v patřičné vzdálenosti. Pacienti nosící kontaktní čočky si je mohou během vyšetření ponechat [3].



Obr. 17: Počítačový perimetr

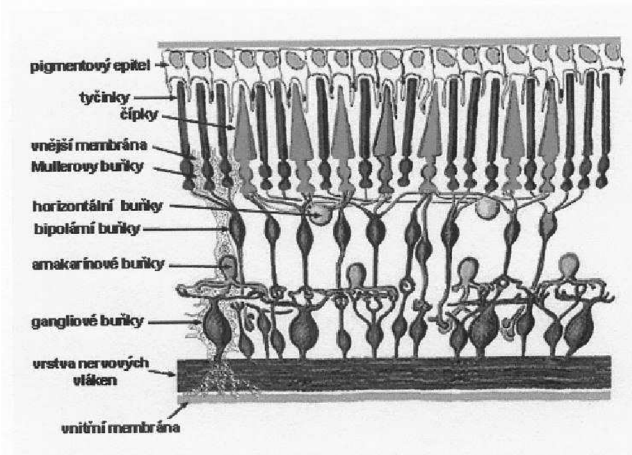


Obr. 18: Korekční čočka počítačového perimetru

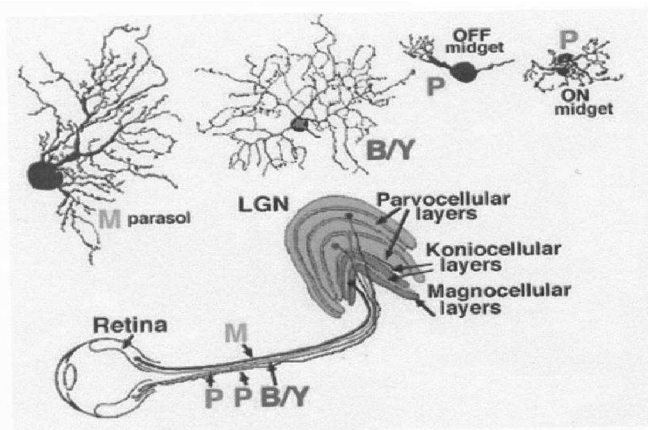
5.4.3. Nejnovější vyšetřovací techniky

Výsledky pokusů na zvířatech prokázaly souvislost mezi anatomickou stavbou a funkcí jednotlivých sítnicových elementů. Gangliové buňky sítnice, viz obr. 19 a 20, byly rozděleny na 2 typy:

- parvocelulární buňky jsou malé s jemnými axony nacházející se hlavně v centrální oblasti sítnice. Jejich hlavní význam je v analýze vysokofrekvenčních signálů kontrastu, které se promítají do kortikální arey č. 17. Jsou charakterizovány vnímáním barevného vidění, vysokou kontrastní citlivostí a prostorovou rozlišitelností.
- magnocelulární buňky jsou velké se silnými axony a nacházejí se většinou v periférii sítnice. Podílejí se na analýze nízkofrekvenčních signálů kontrastu, které se promítají do kortikální arey č. 16. Jsou charakterizovány absencí barevného vidění, nízkou kontrastní citlivostí, nízkou prostorovou rozlišitelností, ale rychlou časovou rozlišitelností a citlivostí na stereoskopické vidění [20].

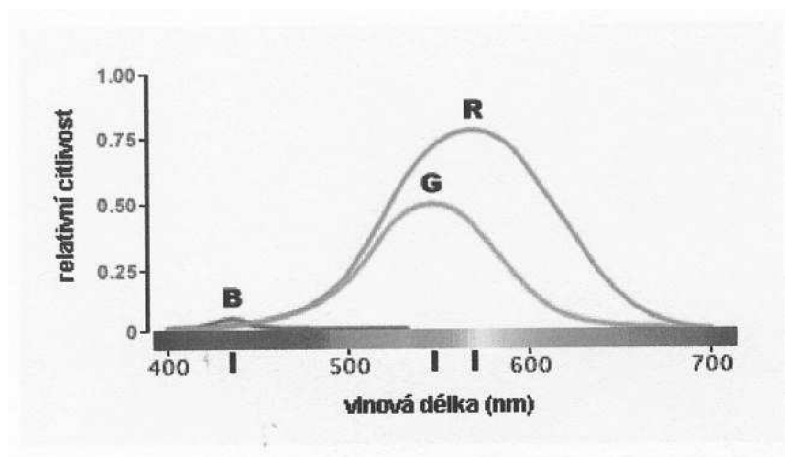


Obr. 19: Zjednodušené schéma struktury sítnice



Obr. 20: Rozdělení gangliových buněk sítnice

Barevné vidění je zajištěno existencí 3 druhů iodopsinu- fotoaktivního pigmentu, který obsahují čípky. Tyto pigmenty jsou spektrálně selektivní a každý druh je citlivý na jiný rozsah vlnových délek. Maximum citlivosti modrých čípků se pohybuje kolem 440 nm, u zelených čípků je to 540 nm a u červených 570 nm. V sítnici je modrých čípků mnohem méně, jen 4 %, zatímco zelených čípků je 32 % a zbylých 64 % je čípků červených. Graf zachycující spektrální citlivost jednotlivých druhů čípků je na obr. 21 [23].



Obr. 21: Relativní spektrální citlivost čípků

5.4.3.1. Modro-žlutá perimetrie (SWAP)

Glaukomové onemocnění poškozuje barvocit v oblasti modré, modro-žluté a modro-zelené části spektra. Modro-žlutá perimetrie, také nazývaná krátkovlnná perimetrie, zastupuje nejnovější metodu zjištění ztráty zorného pole u glaukomu. Testuje pouze parvocellulární část gangliových buněk, které jsou daleko více náchylné k poškození u glaukomu. Porucha v modro-žluté části spektra předbíhá změny v zorném poli o 3 – 6 let. Od statické perimetrie se liší důkladně vybranými vlnovými délkami modré testové značky, která slouží jako podnět, zatímco je užito žlutého pozadí. V základě metody stojí poškození vnímání modrého barevného spektra u glaukomu. Změny v krátkovlnné perimetrii předbíhají strukturální změny terče zrakového nervu a nebo změny ve vrstvě nervových vláken. Tato metoda je citlivější na zkalená média. Senzitivita vyšetření je vyšší než u bílo – bílé statické automatické perimetrie.

Modro–žlutá perimetrie umožňuje díky izolaci citlivých retinálních modrých receptorů včasné rozpoznání vady zorného pole. Tuto metodu nelze u starších lidí doporučit jako screeningovou metodu, zatímco u mladších pacientů je velmi citlivou metodou. Také u pacientů s glaukomem, kteří mají rozsáhlé skotomy při standardní bílé perimetrii nebo mají značné snížení světelné citlivosti, není použití perimetrie s barevným stimulem již nutné [18].

5.4.3.2. High–pass resolution perimetry

Tato metoda, viz obr. 22, promítá v 50 testovacích místech zorného pole do 30 st. kruhy různé velikosti. Prahovým je označen nejmenší kruh, který pacient vidí. Tato metoda je vhodná při sledování progresu u glaukomu. Výhodami této metody jsou kratší doba vyšetření a vyšší citlivost [20].



Obr. 22: Vyšetření metodou high pass resolution perimetry

5.4.3.3. Flicker perimetry

V centrální části zorného pole je nejvyšší schopnost rozlišování blikajících předmětů, do periferie této schopnosti ubývá. Pokud dochází k poškození gangliových buněk, dochází také k poklesu schopnosti rozlišení právě rychle blikajících podnětů. Výsledky studií dokazují, že citlivost této metody je vyšší než u bílo-bílé perimetrie [20].

5.4.3.4. Frequency-doubling technology perimetry (FDP)

Tato vyšetřovací metoda využívá citlivosti na kontrast, velikosti struktury a pohybu, které tvoří stimul. Sinusoidální pruhy (velikosti 0,25 cyklu na stupeň) se pohybují rychlostí 25 Hz v různých místech zorného pole a mění se z negativního obrazu na pozitivní. Během stimulace se mění kontrast pruhů a pacient reaguje na objevení tohoto obrazu. Tato perimetrie vyšetřuje zorné pole do 20 st. a je citlivější ke změnám zorného pole než bílo-bílá perimetrie [20].

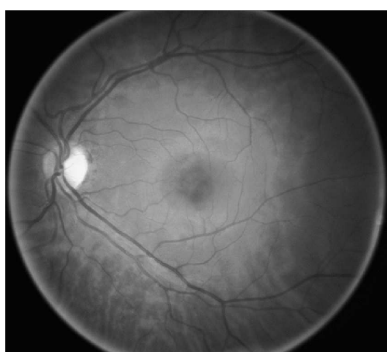5.4.3.5. Automatická pupilární perimetrie

V pupilární perimetrii, která je založena na reakci zornic, se využívá digitálního pupilometru a automatického perimetru. V místě zorného pole se sníženou citlivostí reagují zornice hůře na světelné podněty než v místě s normální citlivostí. Výhody této metody spočívají v její objektivnosti, to znamená, že je vyžadována minimální pozornost pacienta a také jsou zaznamenány poruchy v časném stádiu.

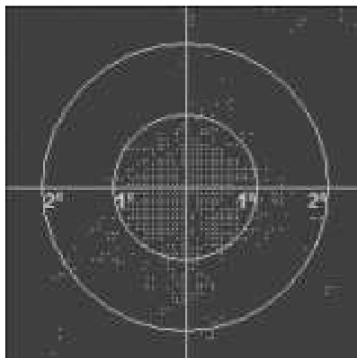
Pupilometr slouží pro zaznamenání zornicových odpovědí na řadu světelných podnětů. Skládá se z monitoru s optikou, přičemž levé oko vidí levou stranu monitoru a naopak pravé oko jen pravou stranu monitoru, a také ze dvou kamer opět pro každé oko zvlášť [22].

5.4.3.6. Mikroperimetrie


Mikroperimetr, znázorněný na obr. 23, je kombinací objektivního vyobrazení sítnice a subjektivní počítačové perimetrie [24].



Digitální fundus kamera

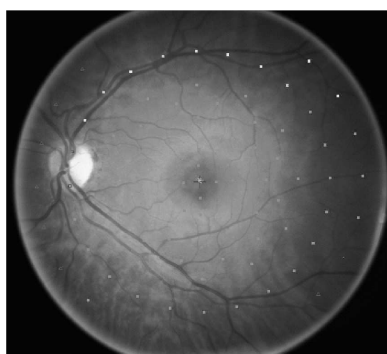


Analýza fixace



Počítačový perimetr

=



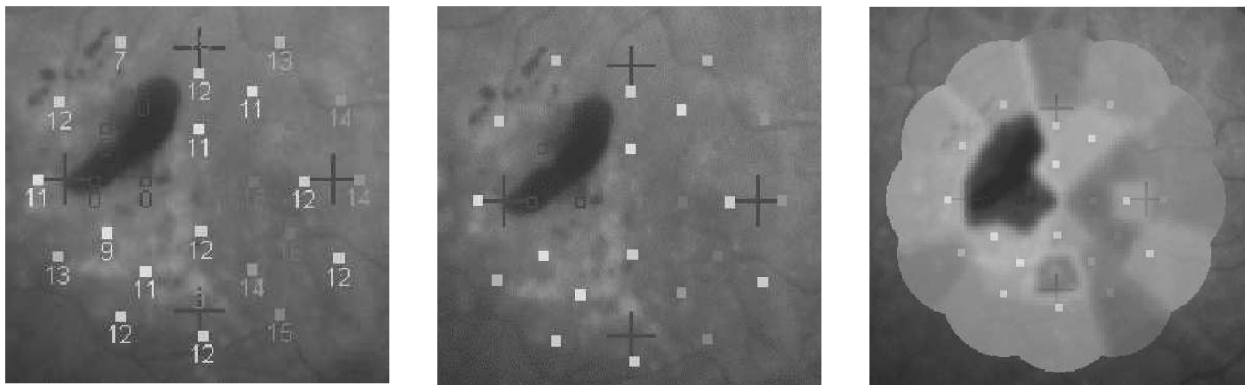
Mikroperimetrie



Obr. 23: Mikroperimetrie

Součástí přístroje je digitální nemydriatická fundus kamera, která umožňuje zobrazení očního pozadí infračerveným světlem živě v průběhu perimetrického vyšetření a po ukončení vyšetření je vyhodnocena 45 st. fotografie, a fundus related perimetrie, která zjišťuje citlivost zorného pole v místě patologie na sítnici. Nedílnou součástí je také perimetr se screeningovou a prahovou strategií, je zde možno volby testů: statických, kinetických, peripapilárních a semiautomatických. Na ploše 44 x 36 st. může být umístěno 35 – 90 stimulů, je zde možnost flexibilního nastavení parametrů v podobě polohy, tvaru, barvy, počtu a doby trvání stimulů, dále barvy pozadí a i tvaru, velikosti, barvy a polohy

fixačního terče. Varianty a způsoby zobrazení map z perimetru zahrnují mapu symbolů, numerickou a interpolační mapu, viz obr.24.



Numerická mapa

Symbolická mapa

Interpolační mapa

Stimuly zaznamenaná vysokou intenzitou ■

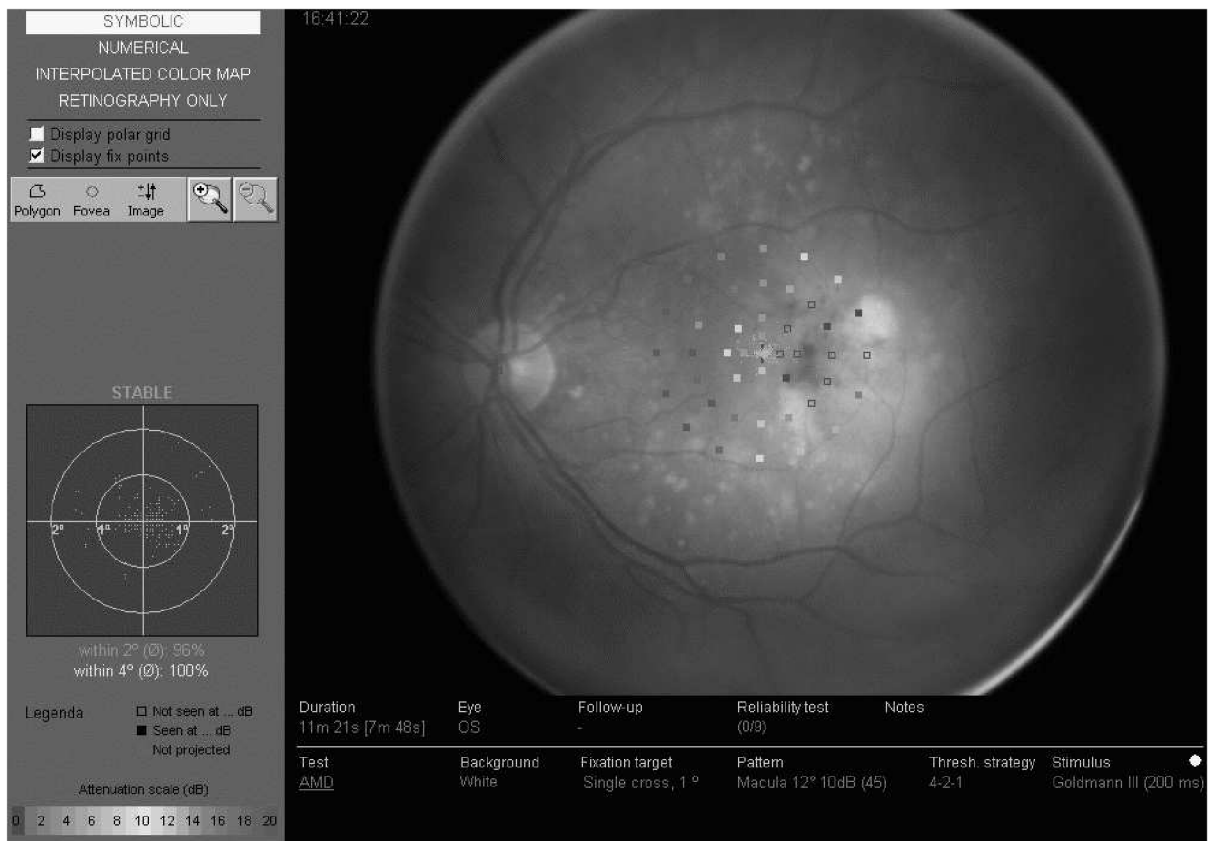Stimuly zaznamenané nízkou intenzitou ■

Nezaznamenané stimuly □

Obr. 24: Varianty zobrazení map z perimetru

Mikroperimetr- autotrecking systém také eliminuje nepřesnosti způsobené ztrátou fixace. Systém monitoruje polohu oka a v případě pohybu oka posune vyšetřovaný bod zorného pole příslušným směrem. Tak je dosaženo při kontrolních vyšetřeních vždy vyšetření citlivosti stejných bodů sítnice.

Využití mikroperimetrie spočívá hlavně v diagnostice, při sledování efektu terapie, v možnosti sledování v čase a po zákrocích, je zde také možnost měření průměrů cév, průměru a plochy papily, skotomu a libovolných vzdáleností a ploch na sítnici. Vyšetření je pro pacienta nezatěžující a je až 3x rychlejší než u běžné perimetrie [24].



Obr 25: Výsledky vyšetření pacienta s věkem podmíněnou makulární degenerací na mikroperimetru

6. Závislost různých faktorů na vyšetření zorného pole

Průhlednost optických médií

Zakalená optická média znesnadňují vyšetření tím, že nadsazují defekty, snižují izoptéry atd. Je tedy důležité znát stav rohovky, čočky i sklivce.

Refrakční vady

Nižší hypermetrop má zorné pole širší než emetrop, naopak nižší myop má zorné pole užší než emetrop. Také nekorigované refrakční vady mají vliv na rozsah zorného pole.

Šířka zornice

Miosa způsobuje zúžení zorného pole, což může mít vliv na naměřené výsledky. Zvlášť důležitá je tato skutečnost u glaukomatiků, kteří jsou léčeni pomocí miotik.

Spolupráce pacienta

Pacient by měl být poučen o průběhu vyšetřování, aby zvládnul komunikaci s přístrojem a nevznikaly tak chyby z důvodu neschopnosti spolupráce pacienta.

Změny zorného pole vlivem stárnutí

Vlivem stárnutí se zorné pole koncentricky zužuje, tyto změny jsou fyziologické, nejedná se tedy o poruchu v pravém slova smyslu. Častou příčinou je ptóza nebo vklesnutí oka do očnice. U starých lidí nalézáme zhoršenou prostorovou orientaci kvůli degenerativním změnám periferie sítnice. Často zmiňovanou chorobou v této souvislosti je věkem podmíněná degenerace makuly, která postihuje lidi po 50. roce věku a postihuje centrální vidění pozitivními centrálními nebo paracentrálními skotomy. Příznaky v počátečním stádiu bývají metamorfopsie, dobře rozpoznatelné na Amslerově mřížce. Citlivost sítnice ubývá v periférii dvakrát více než v centrální části. Po 25. roce klesá citlivost o 1 dB za dekádu (ve 25. letech 34 dB, ve 35. letech 33 dB). Tuto skutečnost je potřeba zohlednit při vyšetření zorného pole, proto u moderních perimetrů je brán zřetel na věk vyšetřovaného a výsledky měření jsou porovnány s normou pro danou věkovou skupinu [3, 10].

7. Závěr

Onemocnění zrakové dráhy nám signalizují poruchy vidění, změny zorníčkových reakcí a výpady zorného pole, podle kterých díky vyšetření zorného pole můžeme diagnostikovat danou poruchu. Čelní místo slepoty zaujímá zelený zákal- glaukom, který se podílí v celosvětovém měřítku 13 ti % v příčině slepoty. Nejdůležitější je prevence, proto na popud tomuto onemocnění vznikají rozsáhlé projekty, u nás to jsou např. ČR, neslepni! a další.

Příznaky poškození zrakové dráhy můžeme rozdělit na subjektivní a objektivní. U subjektivních příznaků, poruch zrakové ostrosti a zorného pole, rozhodujeme, zda se jedná o poruchu jednostrannou či oboustrannou, přechodnou či trvalou, náhle vzniklou nebo postupně se vyvíjející a tyto informace společně s objektivními příznaky nám dopomáhají k diagnostice. Může se však jednat i o celkové onemocnění, jako je tomu např. u roztroušené sklerózy mozkomíšní, kdy může nastat přechodné zhoršení subjektivních příznaků po horké koupeli, horečce nebo tělesné námaze, a poté je nutná úzká spolupráce oftalmologů s neurology.

Vyšetření zorného pole zaznamenalo rozvoj od jednoduchých lepénkových desek J. E. Purkyně až po dnešní kinetickou a statickou počítačovou perimetrii a nejnovější vyšetřovací techniky, kde můžeme zařadit pupilární a modro- žlutou perimetrii a mikroperimetrii.

Do orientačního vyšetření zorného pole řadíme zkoušku světelné projekce, test podání ruky a konfrontační zkoušku. I když jsou tyto metody pouze orientační, můžeme při nich dokázat simulaci, zejména simulaci koncentrického zúžení.

Další pomůckou při vyšetření zorného pole je Amslerova mřížka a její hlavní výhoda tkví v tom, že pacient se může sám podrobovat každodennímu vyšetření a odhalit tak časné defekty.

Metoda využívající k vyšetření jak centrálního tak i periferního zorného pole se nazývá perimetrie a podává nám informace o funkci sítnice, optického nervu a nitrolebního úseku zrakové dráhy. Při tzv. kinetické perimetrii lze měnit velikost a barvu testové značky, statická perimetrie nám umožní měnit také intenzitu vyšetřovacích stimulů a navíc nám umožní zobrazení trojrozměrných modelů zorného pole a je zde také možnost zadání různých typů programů podle rozsahu zorného pole, které potřebujeme vyšetřit.

Mezi nejnovější vyšetřovací metody patří modro-žlutá, flicker perimetrie, high pass resolution perimetrie a mikroperimetrie, přičemž vývoj vyšetření zorného pole neustále pokračuje.

V předložené práci jsou shrnuty základní údaje týkající se zorného pole, popisu zrakové dráhy, onemocnění zrakové dráhy a jejich příznaků, vyšetření zorného pole a mou hlavní snahou je díky této práci vyjádřit důležitost preventivního oftalmologického vyšetření.

8. Seznam použité literatury:

1. Anton, M.: Refrakční vady a jejich vyšetřovací metody. 2.vyd. Brno, Institut pro další vzdělávání pracovníků ve zdravotnictví v Brně, 1993
2. Autrata, R., Vančurová J.: Nauka o zraku. 1.vyd. Brno, Institut pro další vzdělávání pracovníků ve zdravotnictví v Brně, 2002
3. Flammer, J.: Glaukom. 1.vyd. Praha, Triton, 2003
4. Hycl, J., Valešová, L.: Atlas oftalmologie. 1.vyd. Praha, Triton, 2003
5. Kolín, J.: Oftalmologie praktického lékaře. 1.vyd. Praha, Karolinum, 1994
6. Kraus, H.: Kompendium očního lékařství. 1.vyd. Praha, Grada Publishing, 1997
7. Kvapilíková, K.: Anatomie a embryologie oka. 1.vyd. Brno, Institut pro další vzdělávání pracovníků ve zdravotnictví v Brně, 2000
8. Kvapilíková, K.: Vyšetřování oka. 1.vyd. Brno, Institut pro další vzdělávání pracovníků ve zdravotnictví v Brně, 1995
9. Oláh, L. a kol.: Očné lékařstvo. 1.vyd. Martin, Osveta, 1998
10. Otradovec, J.: Klinická neurooftalmologie. 1. vyd. Praha, Grada Publishing a.s., 2003
11. Polášek, J. a kol.: Technický sborník oční optiky. Praha, SNTL, 1975
12. Rhee, J. D., Pyfer, M. F., Friedberg, M. A., Rapuano, Ch. J.: Diagnostika a léčba očních chorob v praxi. 3.vyd. Praha, Triton, 2004
13. Rutrle, M.: Přístrojová optika. 1.vyd. Brno, Institut pro další vzdělávání pracovníků ve zdravotnictví v Brně, 2000
14. Řehák, S. a kol.: Oční lékařství. 2. vyd. Praha, Avicenum, 1989
15. Sachsenweger, M. a R.: Naléhavé stavy v oftalmologii. 1. vyd. Martin, Osveta, 1998
16. Schwedtová, V.: Geometrická optika. 1. vyd. Martin, Osveta, 1998
17. Skorkovská, Š., Synek, S.: Fyziologie oka a vidění. 1.vyd. Praha, Grada Publishing, 2004

internetové zdroje:

18. http://www.cmi.sk/cz/bulletin_detail.php?id_buletin=5&id_obsah=15
19. http://kml.nanoweb.info/index.php?id=program_2004
20. http://www.sanquis.cz/clanek.php?id_clanek=411
21. www.glaukom.cz
22. <http://www.iovs.org/cgi/content/full/41/5/1229>
23. <http://www.paladix.cz/clanky/barevne-videni-druhy-pohled.html?PLXID=847176b89f8e10fb842b3ac93c0617ca>
24. prezentační materiály firmy Oftis Opta

