



# MASARYKOVA UNIVERZITA

## Lékařská fakulta



## ZMĚNY ZORNÉHO POLE U OČNÍCH ONEMOCNĚNÍ

Bakalářská práce

**Vedoucí:** MUDr. Karolína Skorkovská, Ph.D.

**Vypracovala:** Kateřina Holínková

**Obor:** Optika a Optometrie

Brno, duben 2019

MASARYKOVA UNIVERZITA

Lékařská fakulta

Katedra optiky a optometrie

---

**Jméno a příjmení autora:** Kateřina Holínková  
**Název bakalářské práce:** Změny zorného pole u očních onemocnění  
**Vedoucí bakalářské práce:** MUDr. Karolína Skorkovská, Ph.D.  
**Rok obhajoby bakalářské práce:** 2019

**Anotace:**

Tato bakalářská práce se zabývá tématem zorného pole a perimetrie. Na začátku je kapitola věnována anatomii zrakové dráhy. Následuje výčet metod pro vyšetření zorného pole. Hlavní částí této práce jsou typy změn zorného pole, které lze pozorovat u onemocnění očí nebo zrakové dráhy zorného pole. Především je to glaukom, katarakta, věkem podmíněná makulární degenerace a retinální dystrofie. Dále jsou zmíněna různá postižení zrakové dráhy a korespondující defekty zorného pole.

**Klíčová slova:**

Zorné pole, Perimetrie, Oční onemocnění, Skotom, Glaukom, Katarakta, Věkem podmíněná makulární degenerace, Zraková dráha, Retinopatie

MASARYK UNIVERSITY

Faculty of Medicine

Department of Optics and Optometry

---

**Name of the author:** Kateřina Holínková  
**The title of the work:** Visual field defects in eye diseases  
**Leader of the work:** MUDr. Karolína Skorkovská, Ph.D.  
**Year of the defense of the work:** 2019

**Annotation:**

This bachelor thesis deals with the visual field and perimetry. First there is description of the anatomy of the visual pathway. Then the work discusses the methods for visual field examination. The main part of this work is the description of visual field defects in various disease of the eye and the visual pathway. Particularly glaucoma, cataract, age-related macular degeneration and retinal dystrophies. Further, lesions of the visual pathway and theirs corresponding visual field defects are presented.

**Keywords:**

Visual field, Perimetry, Eye diseases, Scotoma, Glaucoma, Age-related macular degeneration, Visual pathway, Retinopathy

## **Prohlášení**

Prohlašuji, že jsem bakalářskou práci vypracovala samostatně pod vedením MUDr. Karolíny Skorkovské, Ph.D. a za pomoci odborných publikací uvedených v seznamu literatury na konci práce.

Souhlasím s uložením bakalářské práce v knihovně Lékařské fakulty Masarykovy univerzity v Brně a s jejím zpřístupněním ke studijním účelům.

Brno, duben 2019

.....

Kateřina Holínková

## **Poděkování**

Tímto bych chtěla poděkovat vedoucí mé bakalářské práce MUDr. Karolíně Skorkovské, Ph.D. za její ochotu, čas a cenné rady, které mi poskytla při vzniku této bakalářské práce.

Brno, duben 2019

.....

Kateřina Holínková

# OBSAH

|   |           |
|---|-----------|
| <b>1. ZRAKOVÁ DRÁHA .....</b>   | <b>9</b>  |
| 1.1. Primární zraková dráha.....                                      | 10        |
| 1.1.1. Sítnice.....   | 10        |
| 1.1.2. Fotoreceptory sítnice – první neuron zrakové dráhy.....        | 11        |
| 1.1.3. Bipolární buňky – druhý neuron zrakové dráhy.....              | 12        |
| 1.1.4. Gangliové buňky sítnice - třetí neuron zrakové dráhy .....     | 13        |
| 1.2. Sekundární zraková dráha .....                                   | 15        |
| 1.1.5. Corpus geniculatum laterale – čtvrtý neuron zrakové dráhy..... | 15        |
| 1.3. Mozková zraková centra.....                                      | 16        |
| <b>2. ZORNÉ POLE .....</b>  | <b>18</b> |
| 2.1. Princip perimetrie .....   | 18        |
| 2.2. Využití perimetrie.....  | 19        |
| <b>3. VYŠETŘENÍ ZORNÉHO POLE.....</b>                                 | <b>20</b> |
| 3.1. Perimetrie.....  | 20        |
| 3.1.1. Statická perimetrie.....                                       | 20        |
| 3.1.2. Kinetická perimetrie .....                                     | 21        |
| 3.3. Kampimetrie .....  | 22        |
| 3.4. Orientační vyšetření.....  | 22        |
| 3.4.1. Zkouška světelné projekce .....                                | 22        |
| 3.4.2. Test „podání rukou“ .....                                      | 22        |
| 3.4.3. „Počítání prstů“ .....   | 23        |
| 3.4.4. Vyšetření ZP konfrontační zkouškou.....                        | 23        |
| 3.4.5. Obrysová obličejová perimetrie .....                           | 24        |

|           |   |           |
|-----------|---|-----------|
| 3.4.6.    | Amslerova mřížka .....                              | 24        |
| <b>4.</b> | <b>PORUCHY ZORNÉHO POLE .....</b>                   | <b>25</b> |
| 4.1       | Skotom.....   | 25        |
| 4.2.      | Glaukom .....                                       | 27        |
| 4.2.1.    | Příčiny vzniku glaukomu .....                       | 28        |
| 4.2.2.    | Rozdělení glaukomu.....                             | 29        |
| 4.2.2.1.  | Glaukom s otevřeným úhlem .....                     | 29        |
| 4.2.2.2.  | Glaukom s uzavřeným úhlem .....                     | 32        |
| 4.3.      | Katarakta.....                                      | 36        |
| 4.4.      | Věkem podmíněná makulární degenerace.....           | 38        |
| 4.5.      | Onemocnění sítnice .....                            | 39        |
| 4.5.1.    | Stargardtova choroba.....                           | 40        |
| 4.5.2.    | Chorioretinitida .....                              | 40        |
| 4.5.3.    | Pigmentová retinopatie (retinitis pigmentosa) ..... | 41        |
| 4.5.4.    | Diabetická retinopatie .....                        | 42        |
| 4.5.5.    | Odchlípení sítnice.....                             | 42        |
| 4.5.6.    | Retinoschíza .....                                  | 43        |
| 4.5.7.    | Cévní okluze.....                                   | 44        |
| 4.6.      | Onemocnění zrakové dráhy .....                      | 44        |
| 4.6.1.    | Postižení zrakového nervu .....                     | 44        |
| 4.6.2.    | Postižení chiasma opticum .....                     | 47        |
| 4.6.3.    | Postižení zrakové dráhy za chiasma opticum.....     | 49        |



## **ÚVOD**

Zorné pole je ta část prostoru, kterou vnímáme při pohledu směrem přímo vpřed. Při poruchách zorného pole nebo jeho omezení může být narušeno normální fungování člověka. Je tedy vhodné jej zejména ve vyšším věku kontrolovat. Ve své bakalářské práci se budu zabývat různými očními onemocněními a patologiemi zrakové dráhy, které ovlivňují zorné pole a narušují ho.

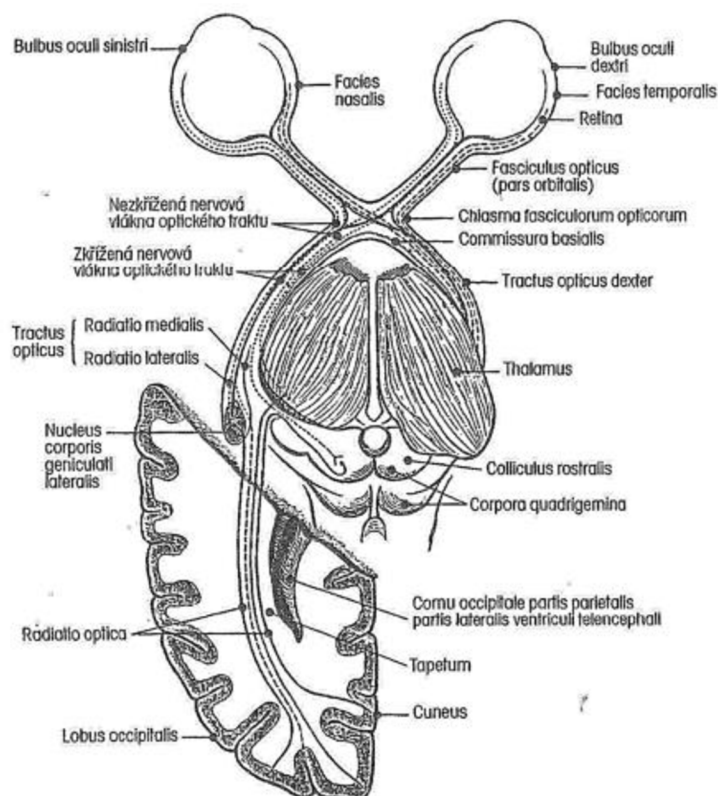
Vyšetření zorného pole se nazývá perimetrie a není vždy potřeba speciálních přístrojů, aby mohlo být zorné pole vyšetřeno. Mnohdy se užívá pouze výrazného předmětu, který vyšetřovaný periferně vnímá při fixaci určitého bodu. Velmi užitečnou, a především jednoduchou pomůckou je také Amslerova mřížka, která je užívána hlavně při kontrole pacientů s věkem podmíněnou makulární degenerací. Ne každé oční onemocnění postihující zorné pole způsobuje okamžitě viditelné změny, a proto může dojít k diagnostice onemocnění pozdě, kdy jsou změny v zorném poli pacienta již nevratné.

Tato bakalářská práce je určena především pro optometry a studenty optometrie, kteří se s perimetrickým vyšetřením mohou v praxi setkat na oftalmologických klinikách a při spolupráci s očním lékařem. V takovýchto případech je potřeba toto vyšetření umět správně provést, rozumět jeho podstatě a případným odchylkám v naměřených hodnotách. V závislosti na tom správně rozhodnout, zda by pacientovi mohla pomoci brýlová korekce. Ráda bych, aby tato práce pomohla zlepšit povědomí o výpadcích a defektech zorného pole a onemocněních, která je způsobují.

# 1. ZRAKOVÁ DRÁHA

Část našeho mozku, která zpracovává zrakové podněty, je mnohem větší než pro ostatní smysly. Budeme se v této kapitole zabývat anatomii aferentního zrakového systému, tedy zrakovou dráhou. [9]

Zraková dráha spojuje sítnici s primární zrakovou kůrou, nacházející se v týlním mozkovém laloku. Tato dráha začíná na sítnici. Z oka vystupuje zrakový nerv, který se v chiasma opticum spojuje s druhostranným zrakovým nervem, přes optické trakty vede do corpus geniculatum laterale, propojené optickými radiacemi s primární zrakovou kůrou. Zraková dráha bývá většinou definována jako čtyřneuronová, kdy první neuron je tvořen fotoreceptory, druhý neuron bipolárními buňkami sítnice, třetí neuron představují gangliové buňky sítnice, jejichž dlouhé axony probíhají sítnicí k terči zrakového nervu, a postupují až k primárnímu zrakovému centru v corpus geniculatum laterale v diencefalu. Zde se nachází čtvrtý a poslední neuron, jehož neurity pokračují jako Gratioletův svazek či zraková radiace do okcipitálního mozkového laloku, kolem fisura calcarina (area striata, Brodmanova area 17). [1] [16]



Obrázek 1: Zraková dráha [10]

## 1.1. Primární zraková dráha

Primární zrakovou dráhu můžeme nazývat také periferní částí zrakové dráhy. Je tvořena prvními dvěma neurony, tedy začíná na sítnici a končí na zevní části corpus geniculatum laterale, kde na ni navazuje sekundární zraková dráha. [15] [16]

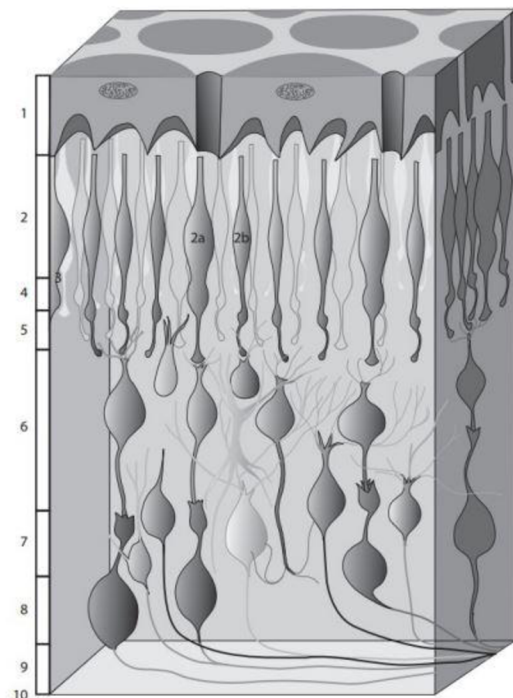
### 1.1.1. Sítnice

Sítnice je nejnějnější list stěny oční koule. Její tloušťka se pohybuje od 0,5 mm v blízkosti papily, při okraji fovey se blíží k 0,2 mm a v blízkosti ora serrata až k 0,1 mm.

U dospělého člověka rozlišujeme dvě části na sítnici. První částí je **pars coeca retinae**, která zůstává v podobě dvouvrstvého epitelu v přední části sítnice a pokrývá zadní plochu duhovky a vnitřní povrch řasnatého těliska. Druhou částí je **pars optica retinae**, která pokrývá celý vnitřní povrch cévnatky. Tato druhá část slouží zrakové funkci. Na sítnici je možno rozeznat dvě hlavní vrstvy, a to **vnitřní vrstvu sítnice** (neuroretina) a **zevní vrstvu jednovrstvého retinálního pigmentového epitelu**.

Senzorická retina neboli pars optica a retinální pigmentový epitel jsou spojeny pevně pouze při papile zrakového nervu a při ora serrata. V pars optica retinae se dle histologické skladby nachází deset vrstev. [9]

1. Pigmentový epitel
2. Vrstva fotoreceptorů (tyčinek a čípků)
3. Zevní hraniční membrána
4. Zevní jádrová vrstva
5. Zevní plexiformní vrstva
6. Vnitřní jádrová vrstva
7. Vnitřní plexiformní vrstva
8. Vrstva gangliových buněk
9. Vrstva nervových vláken
10. Vnitřní hraniční membrána



Obrázek 2: Anatomie sítnice [9]

### 1.1.2. Fotoreceptory sítnice – první neuron zrakové dráhy

Podle odlišného vzhledu a funkce dělíme fotoreceptory na čípky a tyčinky. Sítnice člověka obsahuje asi 5 milionů čípků a 140 milionů tyčinek. S věkem se počet čípků nemění, ale hustota tyčinek se snižuje přibližně o 30 %. Hustota čípků je největší ve fovea centralis, jamce nejostřejšího vidění, a to až 150 tisíc čípků na jeden čtvereční milimetr. Ve fovea centralis se nachází 10 % všech čípků sítnice. Přimo v makule jejich denzita rychle klesá, za jejími hranicemi je relativně konstantní, ale asymetrická - je vyšší nazálně než temporálně. Tyčinky lze nacházet již 0,13 mm od centrální jamky. Ve vzdálenosti 5-6 mm od středu centrální sítnicové jamky jsou tyčinky maximálně nahromaděny ve formě prstence, a jejich počet se uvádí na přibližně 160 000 čípků / mm<sup>2</sup>.

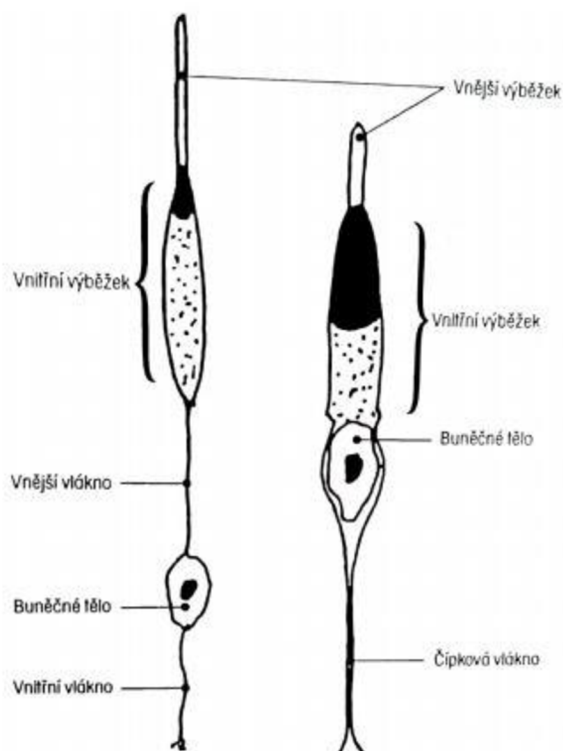
Fotoreceptory rozlišujeme podle tvaru zevních a vnitřních segmentů, umístění jádra, tvaru synaptických zakončení a funkce. Původní klasifikace fotoreceptorových buněk byla založena na mikroskopickém koncovém tvaru buněk, kdy se čípky od vnitřního segmentu k zevnímu zužují, a u tyčinek je zevní segment cylindrický. [9] [10]

**Tyčinky** mají ve vnějším segmentu světločivé elementy, zatímco vnitřní segment sestává z buněčného jádra a nervového vlákna. Na vnějším segmentu rozeznáváme dvojí strukturu, kterou nazýváme vnitřní a vnější výběžek. Tenký a cylindrický vnější výběžek je tvořen asi tisíci kulovitými disky s dvojitou membránou, orientovanými kolmo k ose tyčinky. Těmito disky je vyplněn celý vnější výběžek. Zde se nachází substance citlivá na světlo, zvaná rhodopsin neboli zrakový purpur. Při osvětlení této látky dochází k přestavbě molekuly rhodopsinu a k přeměně světelných impulsů na nervové vzruchy. Tento zrakový purpur je pouze v tyčinkách a je ohraničeno pouze na vidění za šera a za tmy. Vnitřní výběžek je tvořen elipsoidem, kde se nachází četné tyčinkovité mitochondrie, které ale nalezneme spíše po obvodu. Směrem dovnitř se nachází tzv. Golgiho komplex. Na vnitřním segmentu jsou již viditelná jednotlivá nervová vlákna kolem buněčného jádra. Tato vlákna se spojují s bipolárními buňkami.

**Čípky** mají podobu břichaté láhve, kdy hrdlo láhve tvoří vnější segment a tělo vnitřní segment. V centrální krajině se ovšem vzhled čípků mění, jsou užší a tenčí, kvůli jejich velkému množství. Vnější segment také obsahuje vnitřní a vnější výběžek, kdy má vnější výběžek čípku téměř stejnou strukturu jako je tomu u tyčinek, pouze jsou disky tenčí a více nahromaděné. Zde se nachází jodopsin, substance citlivá na světlo. Ve vnitřním výběžku

se nachází mitochondrie až v patnáctkrát větším množství, než je tomu u tyčinek. Vnitřní segment obsahuje buněčné jádro větší než u tyčinky a čípkové nervové vlákno je objemnější a na konci více rozšířeno. Vytváří synapse s bipolárními buňkami.

Vnější výběžky tyčinek i čípků se zanořují do pigmentového epitelu sítnice. [10]



Obrázek 3: Srovnání tyčinky (vlevo) a čípku (vpravo) [10]

### 1.1.3. Bipolární buňky – druhý neuron zrakové dráhy

Druhý neuron je tvořen výběžky drobných bipolárních buněk, které jsou uloženy ve střední vrstvě sítnice. Zprostředkovávají spojení mezi smyslovými receptory a gangliovými buňkami. Tyto neurony můžeme rozdělit do dvou skupin. První část neuronů sbírá informace z čípků, kde existuje tzv. individuální spojení, kdy se jeden bipolární neuron pojí s jedním čípkem. Toto přepojení funguje pouze v centru fovey a je tímto způsobem přepojováno asi 2 500 čípků. Druhá část neuronů sbírá informace z tyčinek, kdy na jeden bipolární neuron náleží 3-5 tyčinek. V tomto případě mluvíme o difúzním přepojení. Tento soubor bipolárních nervových buněk tvoří ganglion retinae. [10] [21]

#### 1.1.4. Gangliové buňky sítnice - třetí neuron zrakové dráhy

Třetím neuronem zrakové dráhy jsou označovány buňky gangliové, které leží v nejnějnější jádrové vrstvě sítnice. Tyto buňky jsou nejmenší v oblasti centrální krajiny, do periferie se zvětšují. Kolem centrální krajiny se buňky nachází v 5-7 vrstvách, směrem do periferie jsou už pouze jednovrstevné. Nervová vlákna vycházející z gangliových buněk se sbíhají na sítnici v místě zvaném papilla nervi optici, a zasahují až do primárního zrakového centra v corpus geniculatum laterale. [10]

#### **Papila (papilla nervi optici) a zrakový nerv (nervus opticus)**

Papila je okrouhlé místo sítnice na zadním pólu oka, do kterého se sbíhají nervová vlákna (neurity) gangliových buněk. V přední části je ohraničena sklivcem a v zadní části proděravělou ploténkou bělimy. Na okraji papily je sítnice díky většímu množství nervových vláken silnější a lehce valovitě se zdvíhá, do centra se pak jamkovitě prohlubuje. Barva papily je určena množstvím tkáně nacházející se nad lamina cribriformis sclerae. Jestliže prosvítají bělavá vlákna zrakového nervu a část bělimy, pak je její barva světlejší.

Nervus opticus začíná za lamina cribriformis sclerae a prostírá se až k chiasmatu. Celý nerv je dlouhý kolem 35-55 mm. Je traktem bílé mozkové hmoty s 1,2 milionu nervových vláken, kdy je 80 % sensorických a 20 % pupilomotorických. Oba tyto svazky dohromady představují asi 38 % všech aferentních i eferentních vláken centrální nervové soustavy. Zrakový nerv dělíme na čtyři části. [10] [15]

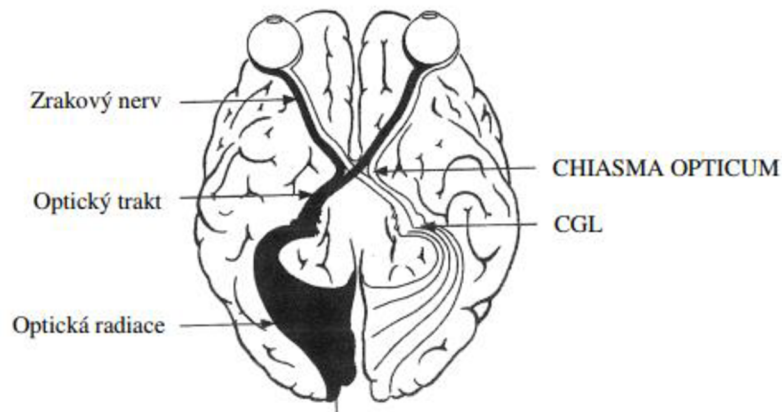
1. **Intrasklerální úsek** – Tato část měří pouze 50 mm a začíná zde myelinizace nervových vláken. Při prostupu bělimou se nervus opticus trychtýřovitě rozšiřuje, a vsunují se zde mezi oční nerv a lamina cribriformis sclerae obaly zrakového nervu. Spojují se také vlákna bělimy a vlákna tvrdé pleny mozkové, tudíž se průměr očního nervu po opuštění bulbu zvětšuje z 1,5 mm až na 4-4,5 mm. [10] [15]
2. **Orbitální úsek** – Za lamina cribriformis sclerae dostávají nervová vlákna myelinovou pochvu a tvoří začátek orbitálního úseku, který je ze všech částí očního nervu nejdelší, protože měří 25-30 mm. Tato část je esovitě prohnutá, aby nebyla vystavena tahu při větších pohybech bulbu. V blízkosti foramen opticum, neboli kostěného kanálku, dochází k těsnému spojení obalů očních svalů a očního nervu, s obalem zrakového nervu. Asi 10-20 mm za bulbem prostupuje do optiku

centrální retinální arterie. O něco dále opouští nerv centrální retinální vena a probíhá dále až k horní oční žíle. V úzkém spojení je v tomto úseku také oční tepna (arteria ophtalmica). V zadní části probíhá pod očním nervem, následně ho křížuje ze zevní strany a v horním nasálním kvadrantu se táhne vpřed mezi šikmým horním svalem a horním přímým. [10] [15]

- 3. Intrakanalikulární úsek** – Je jediným místem, kde je opticus upevněn ke skeletu, a je tedy vystaven zvýšenému riziku při úrazech hlavy. Je dlouhý přibližně 7 mm a kostěný kanál (canalicus opticus) má průměr kolem 5 mm. Tvrdá plena mozková je fixována k výstelce kanálu a přechází v periorbitu. Arteria ophtalmica se během průběhu kostěným kanálkem nachází pod očním nervem. [10] [15]
- 4. Intrakraniální úsek** – Tato část měří pouze 10 mm. Zrakové nervy obou očí konvergují v úhlu asi 60°, aby se setkaly v předním úhlu chiasmy opticum. V těchto místech je nerv již oploštěn a nemá tvrdou plenu mozkovou. [10] [15]

### **Chiasma opticum**

Chiasma je plochá nepárová destička z bílé hmoty, která měří na délku 6-10 mm, napříč 10-14 mm a s tloušťkou přibližně 4 mm. Má čtyřrohý tvar a je místem, kde se částečně kříží dráhy zrakových nervů obou očí. V přední části chiasmy se sbíhají zrakové nervy obou očí v 70°, v zadní části se rozbíhají již v poněkud tupějším úhlu. Chiasma tedy připomíná latinské písmeno X nebo řecké chí, podle kterého je také pojmenována. Je uložena asi 10 mm nad hypofýzou, pod bází mozku, a je obalena měkkou plenu mozkovou. Nad chiasma se nachází přední část třetí mozkové komory, pod ní hypofýza umístěná v tureckém sedle. Z vnějších stran je obklopena vnitřními karotidami. Přibližně 60 % vláken optiku se v chiasmatu kříží, převážně vlákna z nasálních retinálních kvadrantů. Dochází také k částečnému křížení makulárních vláken, která se těsně před chiasmatem rozdělují na dva svazky, a to na horní se zkříženými vlákny a dolní s přímo probíhajícími vlákny. Křížení se odehrává v zadní části chiasmy opticum. [10] [15]



Obrázek 4: Chiasma opticum ve zrakové dráze [23]

### **Optické trakty (Tractus opticus)**

Optické trakty jsou pokračováním zrakové dráhy. Z chiasmatu se rozbíhají široce do stran a dozadu po spodině mozku, prochází kolem střední části mozku a zanořují se do mozkové tkáně. Většina těchto vláken je zakončena synapsí na neuronech v corpus geniculatum laterale, kde druhý neuron zrakové dráhy končí. [9] [15]

## **1.2. Sekundární zraková dráha**

### **1.1.5. Corpus geniculatum laterale – čtvrtý neuron zrakové dráhy**

#### **Corpus geniculatum laterale**

Corpus geniculatum laterale (CGL) je párová struktura skládající se ze 6 vrstev šedé hmoty mozkové. Mezi těmito vrstvami je prostor, ve kterém se nachází aferentní i eferentní vlákna, kdy každé aferentní vlákno je spojeno s jádrem tří vrstev. Zkřížená vlákna jsou napojena na vrstvu 1, 4 a 6, a nezkřížená na druhou, třetí a pátou vrstvu. Zejména v periferiích ovšem dochází k mazání hranic mezi vrstvami, a ne vždy lze s jistotou jednotlivé vrstvy rozpoznat. Eferentní vlákna probíhající pak dále Gratioletovým svazkem jsou spojena se všemi šesti vrstvami. Vlákna z horních stejnostranných retinálních kvadrantů obou očí končí v centrální části CGL a vlákna z dolních stejnostranných retinálních kvadrantů obou očí končí v periferní části CGL. Tím je dosaženo oddělení informací každého oka i po průchodu CGL. [9] [10]



## **Optické radiace (Radiatio optica)**

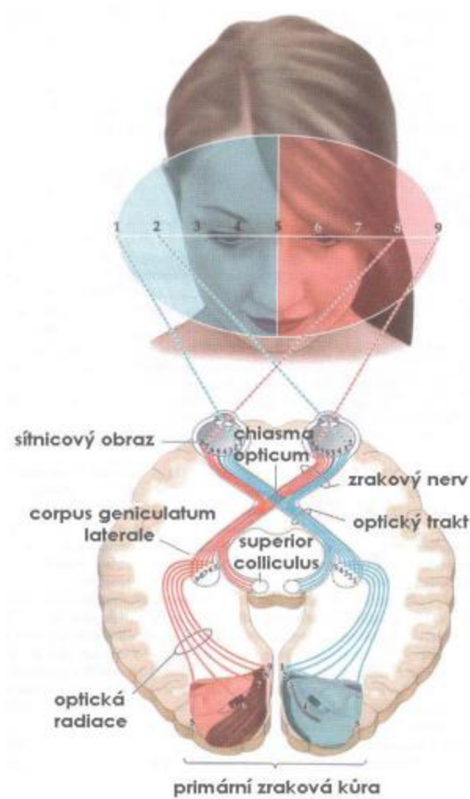
Optické radiace, neboli Gratioletův svazek, jsou nejdelším a nejzranitelnějším úsekem zrakové dráhy. Tvoří nervová vlákna vycházející dorzálně z CGL a procházející zadní částí vnitřní kapsuly. Za ní se široce rozprostírají do plochy a jdou kolem postranní komory temporálního a parietálního laloku do okcipitálního laloku. Horní vlákna jsou vedena prakticky přímo ke korovému centru, zatímco dolní vlákna po výstupu z corpus geniculatum laterale jdou kolem temporálního rohu postranní komory v tzv. *Meyerově kličce*. Spojení vláken z korespondujících míst je v celém úseku od corpus geniculatum laterale po zrakovou kůru postupně stále dokonalejší, a tím stoupá i tzv. kongruence (shoda) defektů zorného pole. [16]

### **1.3. Mozková zraková centra**

Okcipitální mozkový lalok je tvořen komplexem navzájem si sousedících mozkových oblastí určených ke zpracování různých kvalit zrakového podnětu. Mozková zraková centra se nacházejí v kůře tohoto laloku a jsou to area striata, area parastriata a area peristriata. Area parastriata a peristriata slouží ke zpracování a zhodnocení přijatých impulsů, a také jsou odtud vydávány impulsy k motorickému systému oka.

V area striata končí optické radiace a tato oblast je konečnou přijímací stanicí zrakových impulsů. Je nazývána primární zrakovou kůrou, V1, popřípadě oblastí 17 dle Brodmanovy mapy. Anatomicky a fyziologicky je tato oblast podstatně komplexnější než předcházející podkorová oblast. Každý z neuronů v primárním zrakovém kortexu reaguje pouze na jeden určitý malý výsek zorného pole. Tato plocha odpovídá při dopadu světla na sítnici velikosti receptivního pole neuronu. Stejně jako v CGL a gangliových buňkách je i zde zachována retinotopická organizace neuronů, kdy sousední regiony v zorném poli aktivují sousední neurony ve zrakové kůře, a taktéž deformace „mapy“ promítnutého obrazu, kdy jsou aktivována vyšší procenta neuronů kůry v oblastech zorného pole ležícího v blízkosti pohledové osy, než v oblastech od osy pohledu vzdálenějších. Tento nepoměr vede ke korovému zvětšení obrazu promítnutému na žlutou skvrnu. Korové zvětšení obrazu sledovaného podnětu způsobuje pokles zrakové ostrosti směrem k periférii sítnice a také deformaci prostorových proporcí podnětu. Ovšem navzdory těmto podobnostem nelze primární zrakovou kůru chápat jako zvětšenou kopii podkorových oblastí, už jen z faktu, že ve vrstvách V1 se nachází více než 200 milionů neuronů, tedy minimálně stokrát více než v předcházejících podkorových oblastech. Co se týče funkční specializace, neurony ve

zrakovém kortexu nerozpoznávají pouze přítomnost či absenci světla, ale jsou aktivovány pouze určitými tvary podnětů a jejich určitou orientací. [10] [23]



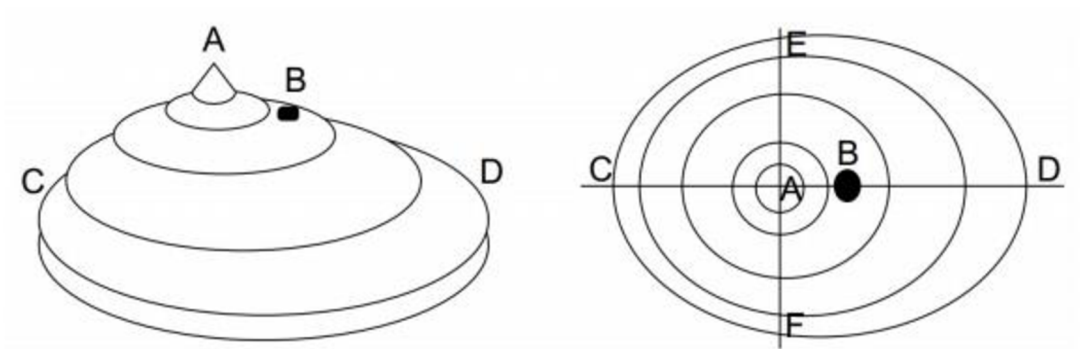
Obrázek 5: Zraková dráha - retinoskopické uspořádání neuronů v CGL a v primární zrakové kůře. [23]

## 2. ZORNÉ POLE

Zorné pole (ZP) je prostředí, které jedinec vidí před sebou, a při fixaci určitého předmětu z něj získává informace. Také by se dalo říci, že je to součet všech bodů, které se zobrazují na sítnici. Hranice zorného pole je limitováno očnicí, nosem, tvářemi a víčky. V případě bulbu uloženého hlouběji v očnici je pak zorné pole jedince menší. Normální hodnoty zorného pole jsou temporálně 90°, nasálně 60°, směrem dolů 70° a při pohledu nahoru 60°. Většina diagnostických vyšetření zorného pole se ale zaměřuje především na oblast centrálních 30° kolem bodu fixace. Zorné pole můžeme rozdělit na periferní a centrální. Ostré vidění a rozeznání barev je zprostředkováno centrálním zorným polem, orientace v prostoru a ve tmě zase zorným polem periferním. Centrální zorné pole představuje přibližně 1/5 celkového zorného pole, ale i přesto z něj čerpáme až 80 % všech vizuálních informací. V případě výpadku periferního zorného pole zůstává tzv. trubicovité vidění, kdy je sice zachována dobrá zraková ostrost, ale jedinec není schopen se pohybovat v prostoru, především pak za šera. Oproti tomu výpadek centrálního zorného pole sice snižuje zrakovou ostrost, ovšem postižený je schopen se sám bez pomoci druhých pohybovat v prostoru. Přibližně 15° od fixačního bodu oka se nachází místo vstupu očního nervu do oka, tzv. slepá skvrna. Vyšetření zorného pole, jeho rozsahu a kvality pak pomáhá při identifikaci funkčních omezení v celém zrakovém systému, od fotoreceptorů, až k nervovým buňkám ve zrakovém korovém centru. Tato vyšetření jsou velmi důležitá především u diagnostiky glaukomu, ale také u některých neurologických onemocnění. [2] [4] [11] [19]

### 2.1. Princip perimetrie

Perimetrie neboli vyšetření rozsahu a kvality zorného pole, je důležitou funkční diagnostickou metodou v oftalmologii. Zjišťujeme její pomocí individuální rozdělení prahové citlivosti sítnice na osvit na různých testovacích místech v zorném poli. Největší citlivost sítnice je vždy ve středu zorného pole, kde se nachází fovea, a směrem k periférii se vždy citlivost snižuje. Rozdělení prahové citlivosti zorného pole je označováno jako „hill of vision“, ve volném překladu tedy jako *hora vidění*, kdy faktory výšky této hory bývají u zdravé osoby věk, úroveň okolního osvětlení, velikost stimulu, a také délka jeho trvání. Výška hory v důsledku postupné ztráty nervových elementů sítnice a zkalení optických médií s věkem klesá. [19]



Obrázek 6: Hora vidění, pohled zepředu (vlevo), pohled shora (vpravo). A – centrum ZP, B – slepá skvrna, C – nazální hranice ZP, D – temporální hranice ZP, E – horní hranice ZP, F – dolní hranice ZP [22]

## 2.2. Využití perimetrie

V dnešní době je perimetrie využívána především pro diagnostiku a sledování progresu glaukomu, neurooftalmologických onemocnění, některých onemocnění sítnice a pro posudkové účely. K těm patří například periodické vyšetření řidičů, nebo stanovování stupně slepoty. [2]

### 3. VYŠETŘENÍ ZORNÉHO POLE

Existují různé metody vyšetření zorného pole. Ke starším metodám se řadí kampimetrie, která je vhodná pro zjištění a diagnostiku drobnějších skotomů zorného pole do 30°. Tato metoda je ovšem vcelku časově náročná. Mezi nejjednodušší metody patří konfrontační vyšetření zorného pole. V praxi se však nejvíce používá klasická perimetrie, kdy je klientem fixována testová značka nacházející se před ním v centrální části stejnoměrně osvětleného pozadí polokoule perimetru. K posouzení zorného pole se využívá projekce světelného podnětu na plochu polokoule, z různých směrů vzhledem k fixační značce. Perimetrii dělíme na statickou a kinetickou

V případě vyšetření dětí předškolního věku, popřípadě u dospělých se zhoršenou schopností spolupracovat a s téměř úplnou ztrátou zorného pole se používá pouze orientační vyšetření zorného pole (konfrontačně). U dětí školního věku a dospělých s pokročilými změnami v zorném poli se využívá kinetické perimetrie, která má také rozhodující slovo v posudkových řízeních. V případě kooperujících pacientů je nejvhodnější automatická statická perimetrie. [2]  
[19]

#### 3.1. Perimetrie

##### 3.1.1. Statická perimetrie

Při statické (profilové, kvantitativní) perimetrii zjišťujeme prahovou (diferenciální) citlivost sítnice na osvit různých míst zorného pole. Cílem je zachytit odchylky od hodnot, které byly získány ze souboru zdravých očí. Při vyšetření určitého bodu v zorném poli, je světelný podnět velmi malý, krátce působící a nachází se stále na stejném místě. Co se mění, je jeho intenzita. Zprvu je hodnota podprahová a postupně se zvyšuje, dokud není překonána hranice prahové citlivosti daného místa sítnice. Prahovou citlivost popisujeme v jednotkách jasů stimulu –  $\text{cd/m}^2$  nebo asb. Za poslední dvě desetiletí prošly statické perimetrie velkým vývojem, kdy mezi nejčastěji používanými přístroji řadíme perimetrie Humphrey od firmy Zeiss, Octopus firmy Haag-Streit, Medmont od australské firmy Medmont nebo perimetrie firmy Oculus či Rodenstock. [19]  
[15]



Obrázek 7: Perimetr Humphrey firmy Zeiss (vlevo), Perimetr Octopus firmy Haag-Streit (vpravo) [19]

### 3.1.2. Kinetická perimetrie

Při kinetické (isopterové, topografické) perimetrii vyšetřující pohybuje světelným stimulem o definované velikosti, jasů a barvě stále stejnou rychlostí buď z periferie směrem do centra, nebo z oblasti defektu do nepostižených oblastí zorného pole, dokud vyšetřovaný stimul nezaregistruje. Tento postup se několikrát opakuje a zaznačené body udané vyšetřovaným se spojují ve vrstevnice (izoptery), ze kterých je poté možno sestavit profil hory vidění. Rychlost stimulu by neměla být moc velká, aby nedošlo k falešnému zúžení zorného pole. Úhlová rychlost stimulu by měla být asi 2-5°/s, což ale v praxi nelze odhadnout. Jedním z nejznámějších představitelů kinetické perimetrie je manuální Goldmannův perimetr, který je i nejdéle užívaným typem. [2] [15] [19]



Obrázek 8: Goldmannův perimetr z roku 1946 [19]

### **3.3. Kampimetrie**

Kampimetrie (tangentová síť, Bjerrumovo plátno) je metoda zjišťující změny centrálního zorného pole. Bývala oblíbena především v neurooftalmologii a u vyšetření glaukomu, kdy se většina změn odehrává v pericentrální (Bjerrumově) oblasti. Vyšetřuje se pomocí matného černého plátna o rozměrech 2x2 m, kdy se ve středu nachází světlo pro fixaci oka. Kolem diody jsou černou nití vyšity soustředné kruhy ve vzdálenostech určených tangentou úhlu 5, 10, 15, 20, 25 a 30°. Vyšetřující pohybuje značkou z periferie směrem do centra a vyšetřovaný hlásí, kdy je značka viditelná. [2] [15]

### **3.4. Orientační vyšetření**

Tato vyšetření se provádějí pouze v případech není-li možné provést perimetrii ať už z důvodu nespolupráce vyšetřované osoby nebo nemožnosti přístrojového vyšetření.

#### **3.4.1. Zkouška světelné projekce**

Zkouška světelné projekce je jedním z nejzákladnějších vyšetření zorného pole. Využívá se především v případech, kdy je vize snížena pouze na světlocit nebo pohyb před okem. Pomocí světla oftalmoskopu osvětlujeme zornici vyšetřovaného z různých směrů a ten udává, pokud a kde světlo zaznamená. Udává se většinou pouze kvadrant, kde byl světelný stimul zaznamenán nebo naopak kde zaznamenán nebyl. [15]

#### **3.4.2. Test „podání rukou“**

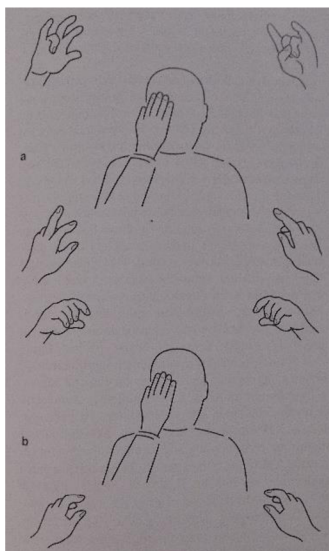
Tento test se provádí jak monokulárně, tak binokulárně. Cílem je zjištění přítomnosti nebo absence homonymní hemianopsie. Při testu vyšetřující nastaví obě dlaně vyšetřovanému, který ho má na jeho výzvu za ruku uchopit. Pacient s normálním zorným polem by měl zaváhat s rozhodnutím na kterou z nastavených rukou sáhnout, ovšem vyšetřovaný s homonymní hemianopsií vidí ruku pouze jednu. [15]

### 3.4.3. „Počítání prstů“

Tento test se provádí monokulárně. Vyšetřovaný má jedno oko zakryté a druhým fixuje protilehlé oko vyšetřujícího, který ukazuje v různých kvadrantech zorného pole různý počet prstů. Důležitou podmínkou je hlídání fixace vyšetřovaného. [15]

### 3.4.4. Vyšetření ZP konfrontační zkouškou

Při tomto monokulárním vyšetření vyšetřující srovnává (konfrontuje) rozsah zorného pole vyšetřované osoby a svého vlastního. Vyšetřovací vzdálenost je přibližně 1 m. Vyšetřovaný má zakryté jedno oko a druhým fixuje nezavřené oko vyšetřujícího. Ten pohybuje rukou z periferie směrem do centra a ve chvíli, kdy sám rozezná pohyb v periférii, očekává reakci i od vyšetřovaného. Pohyb je veden pravou rukou zprava a levou rukou zleva většinou v 8 meridiánech. Toto vyšetření může být velmi užitečné, pokud je vyšetřovaný schopen stále fixovat oko vyšetřujícího, hlásí vždy už i pouhý pohyb a pokud je test vícekrát opakován. Velkou předností tohoto vyšetření je přímá kontrola fixace, ale především jeho rychlost, kdy u neurologických pacientů po cévní mozkové příhodě je mnohdy klasické perimetrické vyšetření nemožné, a proto je test ZP konfrontační zkouškou jedinou možností. [15]



Obrázek 9: Orientační vyšetření ZP konfrontační zkouškou: a) Počítání prstů v různých kvadrantech ZP; b) Vyšetření ZP pohybem prstu, přibližujícího se od periferie k centru [15]




### 3.4.5. Obrysová obličejová perimetrie

Tento test je také nazýván Kestenbaumovou metodou, a i když se u nás tolik neprosadil, tak je snadný, rychlý a zaručuje poměrně přesné výsledky. Je zde přihlíženo k individuálním anatomickým podmínkám každého vyšetřovaného. Výraznější kořen nebo hřbet nosu, vyvinutější nadočnicový oblouk, především u mužů, nebo hluboko uložené oči, mohou často omezovat periferní rozsah zorného pole, což mnohdy vede k diagnostickým chybám. Test je prováděn monokulárně. Vyšetřovaný sedí s pohledem přímo vpřed a vyšetřující, stojící po jeho boku posunuje kývavým pohybem koncem svého ukazováku nebo tužkou před vyšetřovaného okem. Pohyb je veden z periferie do centra, a vyšetřující sleduje, kdy se konec ukazováku, vrchol rohovky a okraj očnice dostanou do zákrytu. V ten okamžik by měl vyšetřovaný zahlásit pohyb. [15]

### 3.4.6. Amslerova mřížka

Amslerova mřížka je pomůckou užívanou k hodnocení změn v zorném poli v oblasti do  $10^\circ$ . Je to čtverec o velikosti stran 10 x 10 cm rozdělený bílými nebo černými liniemi (pozitivní a negativní varianta), a tvoří síť 20 x 20 čtverečků, kdy je každý viděn ze vzdálenosti 30 cm pod úhlem  $1^\circ$ . Uprostřed mřížky je vyznačen bod pro fixaci. Tento test je prováděn monokulárně a vždy s dotyčného korekcí na blízko. V případě ohybu nebo deformaci linií je pravděpodobnost defektů v makule. [2] [15]



Obrázek 10: Amslerova mřížka [2]

## 4. PORUCHY ZORNÉHO POLE

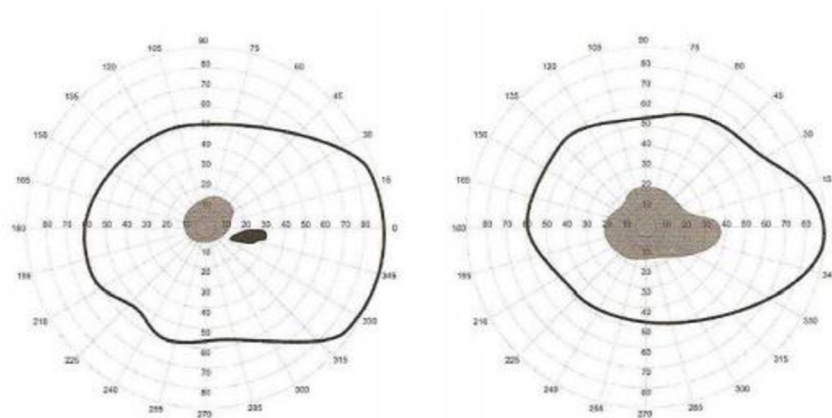
K určení poruchy zorného pole je vždy potřeba dvou kroků. Prvním krokem je určení charakteru zrakové poruchy, a to včetně časového průběhu a zda se na ní podílejí pozitivní rysy (např. jasné světlo) nebo negativní rysy (např. oblasti se sníženou zrakovou funkcí). Druhým krokem je charakterizování defektu zrakového pole. Velmi důležitým bodem je také zjištění, zda se jedná o poruchu monokulární nebo binokulární. Zrakové poruchy mohou být označovány jako pozitivní a negativní zrakové projevy. Pozitivní se dále dělí na jednoduché a formované a patří mezi ně například poruchy vnímání světla, barev nebo geometrických tvarů. Mezi negativní řadíme především skotom nebo také poruchu homonymního zrakového pole. [9]

### 4.1 Skotom

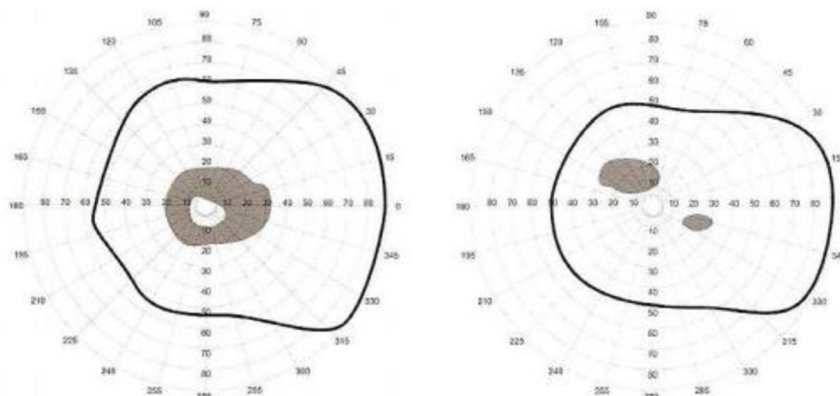
Jako skotom je označován ohraničený výpadek normálního zorného pole, který je způsoben postižením zrakové dráhy. Tyto výpadky zorného pole lze rozdělovat dle určitých kritérií. V případech, kdy si vyšetřovaný skotom sám uvědomuje, mluvíme o pozitivním skotomu, v opačném případě, kdy si vyšetřovaný výpadku není vědom, o skotomu negativním. Při absolutním skotomu nelze rozeznat ani pohyb, u relativního skotomu je obvykle postiženo pouze vnímání barev, a vnímání pohybu je zachováno. Pozměněné vnímání určité barvy nám může napovědět, která tkáň je pravděpodobně postižena. Porucha vnímání červené a zelené barvy ukazuje na onemocnění očního nervu, porucha vnímání barvy modré zase na sítnici. Dále lze skotomy rozdělit na monokulární a binokulární, kdy dochází k výpadku pouze u jednoho oka nebo u obou. Podle lokalizace a tvaru rozeznáváme následující typy skotomů:

- a) Centrální skotom – ovlivnění fixace
- b) Centrocekální skotom – zaujímá slepou skvrnu a centrum
- c) Pericentrální skotom – ovlivnění oblasti symetricky obkružující neporušenou fixaci
- d) Paracentrální skotom – postihuje oblast vedle fixace
- e) Arkuátní skotom – korespondence se ztrátou svazku nervových vláken
- f) Altitudinální skotom – ovlivnění dvou kvadrantů v horní nebo v dolní polovině ZP
- g) Kvadrantanopsie – postižení jednoho z kvadrantů ZP

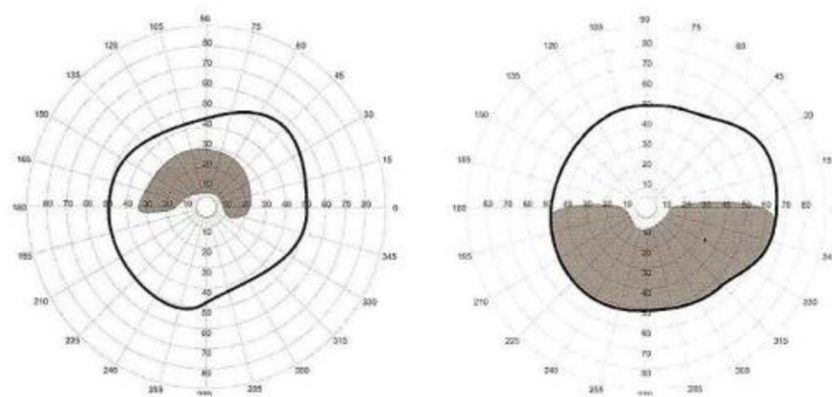
h) Hemianopsie – je postižena buď temporální nebo nasální polovina ZP



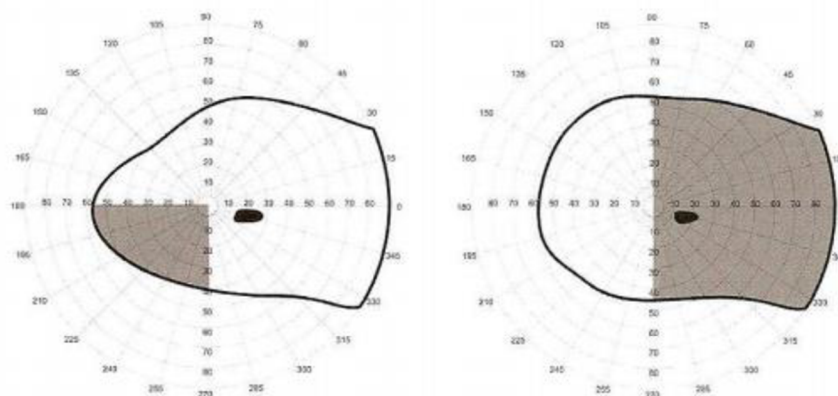
Obrázek 11: Centrální skotom (vlevo) a centrocekální skotom (vpravo) [16]



Obrázek 12: Pericentrální skotom (vlevo) a paracentrální skotom (vpravo) [16]



Obrázek 13: Horní arkuátní skotom (vlevo) a dolní altitudinální skotom (vpravo) [16]



Obrázek 14: Kvadrantanopsie (vlevo) a hemianopsie (vpravo) [16]

Při poruchách nasálních polovin sítnice vzniká výpadek v temporální polovině zorného pole, a naopak porucha temporálních polovin sítnice má za následek výpadek ZP na nasální straně. Vlákná z nasálních stran sítnice se v centru chiasmatu kříží, ovšem vlákna z temporálních polovin sítnice probíhají nezkříženě v periferii chiasmatu. Pokud tedy dojde k poškození středu chiasmatu, dochází k heteronymní, bitemporální hemianopsii. U poruchy periferie chiasmatu lze předpokládat binazální hemianopsii, která je ovšem poměrně vzácná. Homonymní hemianopsie může být pravostranná při poruše levostranné dráhy za chiasmatem, nebo levostranná při negativním ovlivnění pravé části. [11] [16] [19]

## 4.2. Glaukom

Glaukom neboli zelený zákal, je třetí nejčastější příčinou slepoty na celém světě a druhou nejčastější ve vyspělých zemích. Ovlivňuje tedy miliony lidí, proto je velmi důležitý screening a včasná diagnostika tohoto onemocnění. Není to jediné onemocnění, ale skupina chorobných stavů, které spojuje poškození nervových vláken zrakového nervu. Z tohoto poškození nervových vláken poté vyvstávají typické změny zorného pole. Vysoký nitrooční tlak (NOT) je hlavním, nikoli však jediným rizikovým faktorem glaukomu. Kromě změn zorného pole se poškození nervových vláken projevuje také rozšířením exkavace zrakového nervu a později také poklesem zrakové ostrosti. Ve zdravém oku existuje rovnováha mezi přítokem a odtokem

komorové vody, která zajišťuje normální nitrooční tlak. Ovšem v případě poruchy odtoku nitrooční tekutiny se NOT zvyšuje a působí na optický nerv, na kterém začnou vznikat patologické změny. Při včasné diagnostice je možná léčba, ovšem jakékoliv degenerativní změny na očním nervu jsou ireverzibilní. Velmi důležitá je ale i vnímavost každého člověka k výšce nitroočního tlaku v závislosti na oběhových poměrech ve zrakovém nervu, kdy u jednoho z pacientů je tlak z hlediska statistických kritérií považován za jasně patologický, ale nepůsobí žádné změny očního nervu, naopak u jiného pacienta s tlakem fyziologickým může vzniknout těžká glaukomatózní neuropatie. Jako obecná hranice normálního nitroočního tlaku je považováno 21 mmHg. [6] [7] [13] [14]

#### 4.2.1. Příčiny vzniku glaukomu

Příčin glaukomu je více, bohužel ne všechny jsou známe, a také se liší v závislosti na typu. Ačkoliv je klinický obraz glaukomu dobře popsán, přesný mechanismus tohoto onemocnění vyvolávající specifický typ postižení znám není. Je nutné, aby mechanismus nemoci objasňoval ztrátu axonů, gliálních buněk a také poškození malých cév. Aby došlo ke glaukomové exkavaci papily zrakového nervu, musí dojít k různému stupni postižení všech tří prvků. Je možný vliv kongenitálních faktorů (např. abnormality kolagenu nebo vaskulární poruchy), které mohou způsobovat větší citlivost oblasti papily k postižení vyšším NOT. Udává se, že přibližně 50 % lidí s glaukomem má mezi příbuznými minimálně jednoho glaukomatika.

Existuje několik teorií vzniku glaukomového onemocnění. První byla *mechanická teorie*, která považovala za příčinu choroby výhradně mechanické vlivy. Tato teorie ovšem byla akceptována pouze do doby, než se přišlo na glaukom s normální tenzí, kdy jediný sledovaný faktor, tedy vysoký NOT byl v normálních hodnotách. Další je *vaskulární teorie*, která je založena na myšlence, že poruchy cirkulace jsou přímou nebo nepřímou příčinou vzniku a vývoje glaukomových změn. Avšak schopnost adekvátního průtoku i při velkých změnách NOT, od normálních hodnot až k výraznému zvýšení, tuto teorii nepodporuje. Porucha *axoplazmatického toku*, je brána v potaz jako možná příčina glaukomu od začátku sedmdesátých let. Koreluje jak s mechanickou, tak s vaskulární teorií. *Teorie excitací toxicity* předpokládá negativní působení neurotransmiteru glutamátu v CNS a sítnici. V případě normální hladiny je glutamát neurotransmiterem, avšak při vysokých pak neurotoxinem. Tedy při vysoké hladině glutamátu dochází k toxickému působení na gangliové buňky sítnice. U glaukomových očí bylo studiemí prokázáno několikanásobné zvýšení hladiny glutamátu v preretálních oblastech zadní části

sklivce, je tedy zřejmě, že glutamát zaujímá významnou roli v etiologii glaukomu. Dle *teorie buněčné sebevraždy – apoptózy*, je glaukom abnormálním vystupňováním procesu apoptózy v gangliových buňkách. [14] [24]

#### **4.2.2. Rozdělení glaukomu**

Glaukomy dělíme dle různých kritérií. Jednak podle stavu komorového úhlu, ve kterém jsou struktury zajišťující odtok komorové vody, a tedy i regulaci NOT, jednak podle skutečnosti, zda se jedná o primární onemocnění nebo o výsledek jiného chorobného procesu. [5] [14]

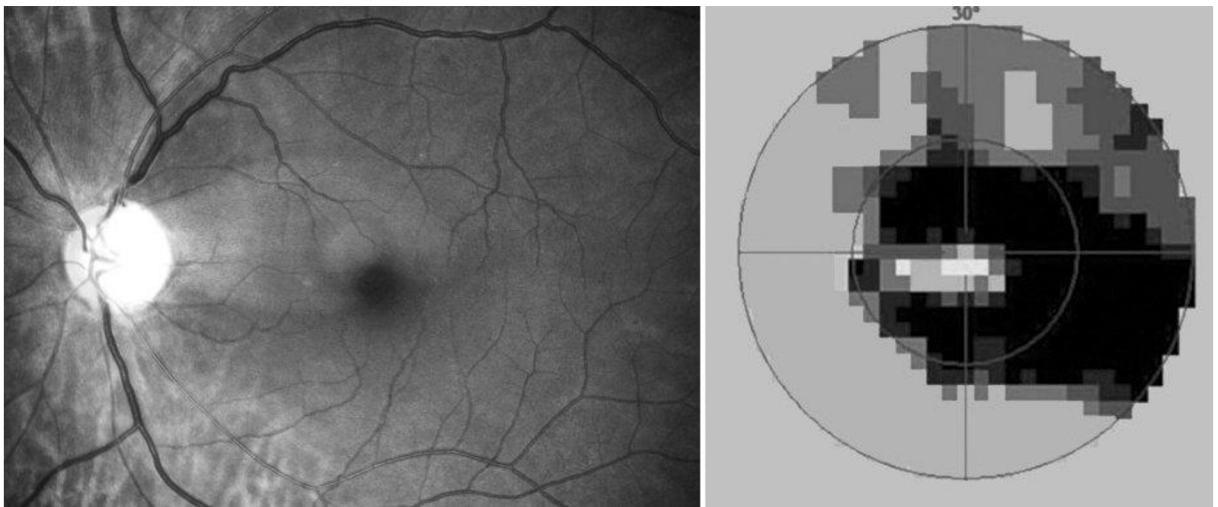
##### **4.2.2.1. Glaukom s otevřeným úhlem**

###### *a) Primární glaukom s otevřeným úhlem*

Primární glaukom s otevřeným úhlem také označovaný jako prostý glaukom (primary open angle glaucoma, POAG) tvoří přibližně 70 % všech glaukomů a postihuje okolo 2 % populace nad 40 let věku. Tato forma onemocnění nemá až do pozdních stádií žádné typické příznaky. Nitrooční tlak se pomalu zvyšuje bez subjektivních potíží, bez bolesti očí nebo červeného oka. Děje se takto v důsledku pomalé progresse neuropatie zrakového nervu, kdy dochází k postupným výpadům zorného pole. Nejčastější je náhodné zjištění při předpisu brýlí, popřípadě při vyšetření očního pozadí z jiného důvodu. V důsledku překrývání zorného pole obou očí si pacient své onemocnění dlouhou dobu neuvědomuje. Výpady ZP začínají v oblasti mezi 10-20° zorného pole (Bjerrumova oblast), napojují se na slepou skvrnu, postupně se rozšiřují nahoru i dolů, dochází k zužování zorného pole z nasální strany, nejdéle je zachováno centrální vidění. Až při další progresi choroby je znatelné omezení ze strany temporální a tehdy nastává tzv. trubicovité vidění. Toto onemocnění je oboustranné a převážně s asymetrickou progresí. Neléčené nebo pozdě léčené může vést až ke slepotě. Léčba spočívá ve farmakologickém, popřípadě operačním snížení NOT na individuálně bezpečnou mez. [5] [7] [14]



Obrázek 15: Obraz zdravého oka (vlevo) a obraz oka s glaukomem (vpravo) [26]

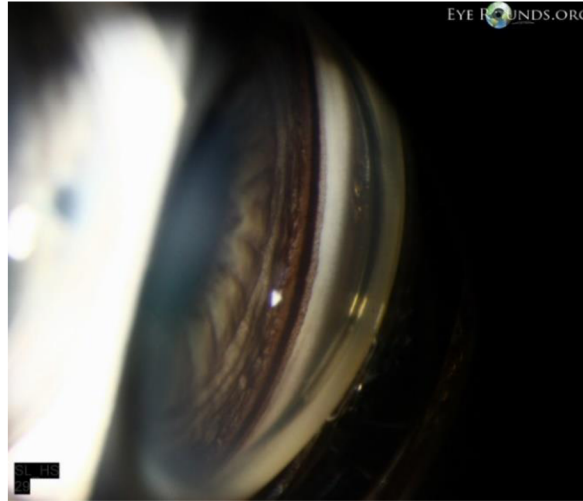


Obrázek 16: Relativní skotom ZP v horní polovině a absolutní arkuátní skotom v horní i dolní polovině u glaukomu s otevřeným úhlem [8]

#### *b) Sekundární glaukom s otevřeným úhlem*

- **Pigmentový glaukom**

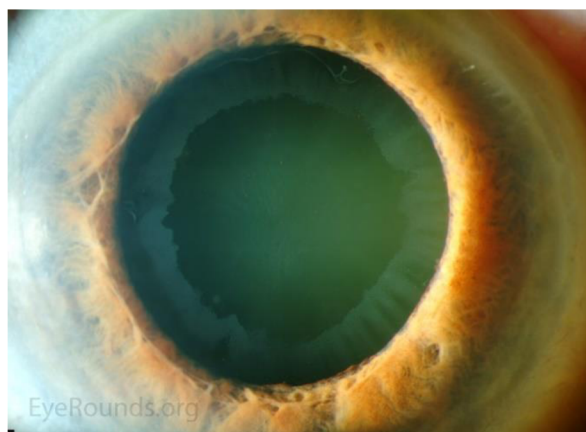Různé stupně pigmentace trabekulární trámčiny jsou fyziologické, avšak existují stavy, kdy silná disperze pigmentu může ovlivňovat odtok komorové tekutiny. Pigmentový glaukom vzniká především u mladších myopů se syndromem pigmentové disperze (SPD). Myopie je významným rizikovým faktorem u SPD, kdy ji nacházíme až u 80 % případů, kdy u pacientů s asymetrickým postižením je většinou více postiženo právě oko, které je i více myopické. Poměrově nacházíme pigmentový glaukom více u mužů než u žen (5 : 1), kdy je u žen navíc vznik klinických známek SPD pozvolnější a příznaky vznikají až o 10 let později v porovnání s muži. [12] [18]



Obrázek 17: Pigmentový glaukom s viditelnou hlubokou přední komorou a intenzivní pigmentací trabekulární trámčiny [30]

- Pseudoexfoliační glaukom

Pseudoexfoliační glaukom bývá často monokulární. Je to systémové onemocnění, které je charakterizováno depozicí bílošedého fibrilárního materiálu na čočce, duhovce, ciliárním epitelu a také v trámčině. Tato fibrilární depozita blokují v trámčině komorového úhlu odtok nitrooční tekutiny, a tím pádem se zvyšuje NOT. Výskyt tohoto materiálu zvyšuje riziko glaukomu až 6x, a jedná se o nejčastější rozpoznanou příčinu vzniku glaukomu s otevřeným úhlem u europoidní rasy. Nejvyšší incidence tohoto onemocnění je ve Skandinávii a také v Řecku, kdy ve Skandinávii tvoří toto onemocnění až polovinu případů glaukomu s otevřeným úhlem. Při vyšetření lze vidět bílý vločkovitý materiál na okraji zornice a změny předního pouzdra čočky – čistá centrální část, periferie zamlžená, často ohrnuté okraje. [3] [16] [18]



Obrázek 18:Pseudoexfoliační glaukom - depozita fibrilárního materiálu při kraji zornice [39]



- Steroidní glaukom

Tento typ glaukomu vzniká u osob, které jsou léčeny kortikosteroidy, a to při celkové i lokální aplikaci. 2-4 týdny po začátku léčby kortikosteroidy se zvyšuje NOT a dochází ke zhoršení odtoku komorové tekutiny pigmentovanou trávčinou. Je ale typické, že se NOT vrací zpět k normě po vysazení kortikosteroidů. Délka trvání návratu k normálním hodnotám je odvislá od délky užívání tohoto léčiva. Nález je stejný jako u primárního glaukomu s otevřeným úhlem včetně exkavace papily zrakového nervu a výpadů zorného pole. [3] [9]

- Fakolytický glaukom

Při fakolytickém glaukomu proniká čočkový materiál pouzdrem zkalené čočky, a dochází k ucpaní odtokových cest a obstrukci trávčiny. Je značně zvýšený NOT, na přední ploše čočkového pouzdra a v přední komoře se nachází bělavý materiál a dochází k edému rohovky. Typický pro fakolytický glaukom je nález katarakty. Pacient pociťuje bolest jednoho oka a je viditelné slzení, pokles vízu a světloplachost. Tento typ glaukomu je typický u osob vyššího věku. Terapie obnáší aplikaci léků snižující NOT před následnou operací katarakty. [3] [35] [46]

#### **4.2.2.2. Glaukom s uzavřeným úhlem**

##### *a) Primární glaukom s uzavřeným úhlem*

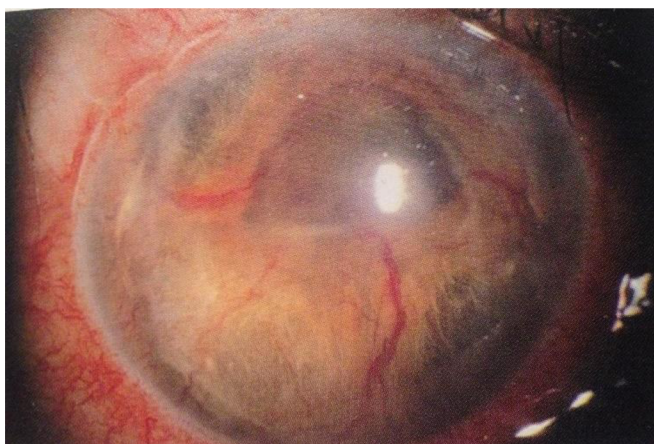
Primární glaukom s uzavřeným úhlem také označovaný jako primární angulární glaukom (primary angle closure glaucoma, PACG) vzniká anatomickou predispozicí – malé oči s užším komorovým úhlem. Vlivem atropinu, pobytu ve tmě, mydriázy, popřípadě i psychickými vlivy vzniká funkční pupilární blok, který vyvolává uzávěr komorového úhlu naléhající na duhovku a způsobuje vzestup NOT. U *primárního akutního glaukomu s uzavřeným úhlem* nastává tzv. glaukomový záchvat. Je to akutní stav se záchvatovitým průběhem. Při tomto záchvatu je typická velká bolest hlavy (hemikranické bolesti). Bolest může být až nesnesitelná a spojená s nauzeou a zvracením. Vidění je mlhavé s barevnými kruhy okolo světél (irizace), kdy oko je podrážděné, rohovka zašedlá a zornice fixovaná, oválná a rozšířená. Oko může být na pohmat velmi tvrdé, víčka zarudlá a duhovka překrvená. Terapie spočívá v masivní aplikaci miotik, betablokátorů, steroidů a osmoticky aktivních látek (glycerin, manitol), poté následuje laserové nebo chirurgické vytvoření otvoru v duhovce (iridotomie). Tento typ glaukomu převládá u žen kolem věku 40 let a je většinou oboustranný. [5] [7] [13] [14]

### *b) Sekundární glaukom s uzavřeným úhlem*

Sekundární glaukomy s uzavřeným úhlem vznikají především u chorob doprovázených neovaskularizacemi, u nitroočních tumorů, při cirkulárních srůstech zornice (iris bombata), dislokaci čočky nebo jejím zvětšením při kataraktě, a u částečné nebo úplné absenci duhovky (aniridie). [5]

- Neovaskulární glaukom

Dříve byl označován také jako rubeotický, kongestivní nebo hemoragický. Začíná jako glaukom s otevřeným úhlem, při jeho progresi dochází ke vzniku neovaskularizací na duhovce a v komorovém úhlu. Je důležitá včasná léčba, v případě neléčení dochází k poškození zrakového nervu, pokles a mnohdy i úplnou ztrátu zrakových funkcí. Příčinou neovaskulárního glaukomu může být okluze centrální vény (CRVO), proliferativní diabetická retinopatie (PDR), okluze centrální arterie (CRAO), tumory a další. Přibližně 3,9 % všech glaukomů je udáváno jako neovaskulární glaukom. Tento typ glaukomu je diagnostikován více u mužů než u žen, ve 46 % ve věku kolem 60-70 let. Nejvíce je uváděna jako příčina okluze centrální vény. [18] [42]



Obrázek 19: Pokročilý neovaskulární glaukom [5]

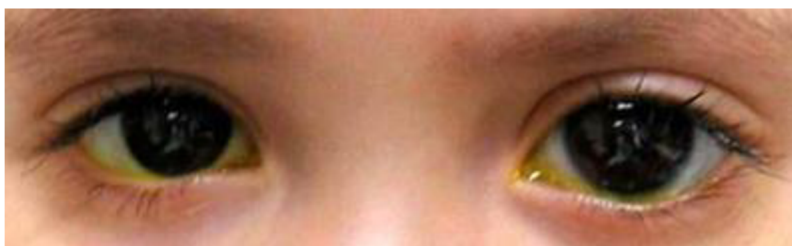- Maligní glaukom

Maligní glaukom je charakterizován změlčením nebo úplným vymizením přední oční komory a zvýšeným NOT, v důsledku změny toku nitrooční tekutiny ze zadní komory do sklivcového prostoru, kde dochází k jejímu hromadění. Dochází tak k posuvu sklivce směrem dopředu a sekundárnímu uzávěru úhlu. Symptomy mohou být v časných fázích velmi mírné, později se objevuje bolest, začervenání oka, světloplachost. Tento typ glaukomu patří k jedné

z nejvážnějších komplikací glaukomových operací oka, která může způsobit ireverzibilní ztrátu zraku v krátkém čase. [3] [18] [34]

### **Vrozený glaukom**

Vrozené glaukomy se nevyskytují příliš často, ovšem je u nich vysoké riziko trvalého a výrazného postižení zrakových funkcí. Je tedy nutné rychlé reakce a indikace chirurgického zákroku bez zbytečných odkladů. Do tří měsíců věku se jedná o kongenitální glaukom, od tří měsíců do tří let věku je to glaukom infantilní. Juvenilní glaukom je uváděn od tří let věku výše. Prvotním příznakem tohoto onemocnění jsou slzení, světloplachost a opakované spastické kontrakce víček (blefarospasmus). Dochází ke zvětšení průměru rohovky, což je doprovázeno její sníženou průhledností.



*Obrázek 20: Vrozený glaukom levého oka u tříleté pacientky [33]*

Prevalence glaukomových onemocnění je mezi 1-4 % u dospělé populace nad 40 let věku. Výskyt glaukomu s otevřeným úhlem je mnohem častější než glaukomu s úhlem uzavřeným u europoidní a negroidní rasy, naopak je tomu například v čínské populaci. Obecně je glaukom příčinou slepoty až u 10 % obyvatel ve většině zemí. [13]

### **ZMĚNY ZORNÉHO POLE U GLAUKOMU**

Perimetrie je velmi důležitá pro diagnostiku a sledování glaukomu. Defekty zorného pole jsou však viditelné na standardní bílé perimetrii až při větší ztrátě axonů nervových vláken (cca 40 %), a proto je v rámci diagnostiky potřeba hodnotit i výsledky dalších metod. Čím dříve je glaukom odhalen, o to méně může být poškozeno zorné pole pacienta. Jelikož je centrum ZP dlouhou dobu zachováno, tak mnohdy dochází k uvědomění si problému až při postižení centrální zrakové

ostrosti. Vyšetření ZP by se mělo soustředit na centrálních 30°, protože začátek poklesu prahové citlivosti v periférii, bývá u glaukomu výjimečné.

Pro glaukom jsou charakteristické výpadky typu svazků nervových vláken, které svým tvarem odpovídají průběhu nervových vláken na sítnici (Bjerrumovy skotomy). Tato nervová vlákna temporálně od papily obkružují obloukovitě makulu a v tzv. raphe horizontalis (horizontální linie oddělující horní a dolní polovinu sítnice) se potkávají. Od papily k nasální straně probíhají nervová vlákna spíše radiálně. Většinou vzniká tzv. nasální skok, odrážející rozdíl v citlivosti na horizontální linii, která odděluje horní a dolní polovinu sítnice, a to proto, že bývá postižena dříve horní polovina sítnice. V temporální části ZP jsou defekty spíše klínovitého charakteru. U glaukomu normotenzního bývá kritická také paracentrální oblast.

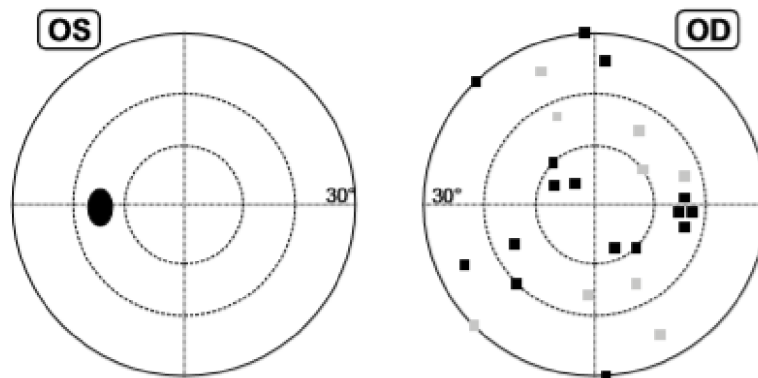
U glaukomatiků lze najít jak fokální skotomy v ZP, tak i difúzní pokles senzitivity v rámci celého ZP. Pouze difúzní poškození bývá výjimkou. Nejčastěji dochází ke kombinaci obou typů změn. Mnohokrát však dochází také k nespecifickým výpadkům ZP, které velmi ztěžují diagnostický proces, a proto je nutné nespolehat se při vyšetření pouze na perimetrii. Je dáno pravidlo, že teprve při reprodukovatelnosti určitého trendu ve dvou následných vyšetřeních lze potvrdit progres nálezů v zorném poli. [19]

|     |   |  |
|-----|---|--|
| I   |  | jen relativní defekty                              |
| II  |  | absolutní defekty<br>bez spojení se slepou skvrnou |
| III |  | absolutní defekty<br>ve spojení se slepou skvrnou  |
| IV  |  | absolutní defekty -<br>postihující > 1 kvadrant    |
| V   |  | zachovaný pouze temporální<br>ostrůvek             |

Obrázek 21: Klasifikace výpadků typu svazků nervových vláken dle prof. Aulhornové [19]



Obrázek 22: A - Normální vidění, B - časný nálezn glaukomu, C - pokročilé stádium, D - finální stádium glaukomu [29]



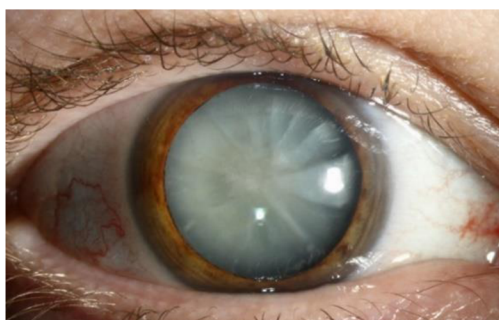Obrázek 23: Difúzní (rozptýlené) skotomy typické u glaukomu [19]

### 4.3. Katarakta

Katarakta neboli šedý zákal je zákal jinak normálně čiré oční čočky. Je prokazatelný určitý stupeň zkalení čočky až u 50 % populace ve věku nad 65 let, mezi 75-85 lety je diagnostikován šedý zákal (senilní katarakta) až u 91 % populace. Pokročilá katarakta je viditelná i pouhým okem. Typický pro toto onemocnění je postupný pokles zrakové ostrosti, který progreduje měsíce až roky. Při senilní přeměně čočky jsou typické především změny čočkových proteinů s tvorbou pigmentace, kdy se ale také zvyšuje hmotnost čočky a její předozadní rozměr. Je možná přítomnost poruchy barvocitu a zvýšené oslnění blížících se světél aut. Konkrétní příznaky ovšem závisí na stupni zákalu čočky a také na jeho lokalizaci. Dle těchto dvou parametrů dělíme

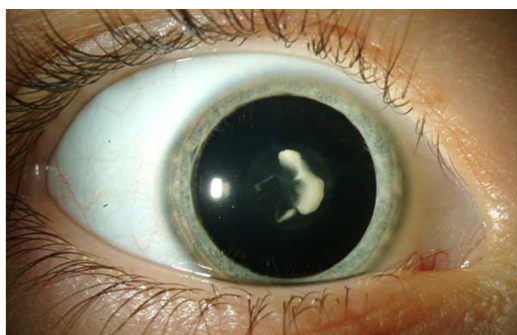
kataraktu na **kortikální, nukleární, zadní subkapsulární a přední subkapsulární**. [3] [5] [9] [16]

**Kortikální katarakta** často vyvolává pocit rozostřeného oslňujícího obrazu při pohledu na světelný zdroj, diplopie je spíše výjimečná. Tento druh katarakty vzniká jako následek hydratace čočkových vláken v důsledku poruchy iontové rovnováhy. Většinou bývá oboustranná, s různým stupněm na každém oku. V periferii čočky se nachází radiální nebo paprskovité zákal, které se dostávají až do přední a zadní části čočky. Tato katarakta bývá často asymptomatická, do chvíle, než začnou vznikat změny v ose vidění. [3] [9] [16]



Obrázek 24: Maturní kortikální katarakta [45]

**Nukleární katarakta** způsobuje nejčastěji obtíže při pohledu do dálky. V čočce dochází ke zvýšení indexu lomu a tím k myopizaci oka (lentikulární myopie). Při vyšetření na štěrbinové lampě je patrné žluté nebo hnědé zbarvení centrální části čočky. Nukleární katarakta bývá většinou oboustranná, kdy nemusí být symetricky pokročilá a vyvíjí se pomalu. V některých případech dochází i k monokulární diplopii v důsledku změny indexu lomu mezi kortexem a tvrdnoucím jádrem čočky. [3] [7] [16]




Obrázek 25: Vrozená nukleární katarakta [44]

**Zadní subkapsulární katarakta** se nachází v zadní vrstvě kortexu, obvykle v místě optické osy, a je častější spíše u mladších pacientů v porovnání se dvěma předchozími typy šedého zákalu. [9]

**Přední subkapsulární katarakta** je vzácnějším typem senilní katarakty, kdy je zákal lokalizován těsně pod předním pouzdrém a je spojen s fibrózní metaplazií buněk čočkového epitelu. [16]

Katarakta způsobuje především difúzní pokles citlivosti v zorném poli, což se projeví zejména v grafu celkové odchylky citlivosti v zorném poli (total deviation). [19]




Obrázek 26: Příklad vidění oka s kataraktou [25]

#### 4.4. Věkem podmíněná makulární degenerace

Věkem podmíněná makulární degenerace (VPMD) je velmi častou příčinou slepoty u lidí ve věku nad 50 let. Je to oboustranné chronické degenerativní onemocnění, které primárně postihuje pigmentový epitel sítnice, Bruchovu membránu a choriocapilaris. Ve vyspělých zemích je toto onemocnění vedoucí příčinou ztráty centrální zrakové ostrosti u osob nad 65 let věku. Dochází k postupnému úbytku kapilár v choriocapilaris, která zajišťuje látkovou výměnu sítnice v oblasti makuly, a v důsledku nedostatečné výživy makuly klesá zraková ostrost. Rozlišujeme dva typy VPMD. Suchá forma (atrofická, nonexsudativní) se vyskytuje až u 85 % pacientů s VPMD, a dochází při ní k postupnému poklesu centrální zrakové ostrosti. Při vlhké formě (exsudativní) je pacienty udáváno náhlé zhoršení vize. [9] [14] [16]

U *suché formy VPMD* nastává postupný pokles centrální zrakové ostrosti (CZO) spojený se zkreslením předmětů (metamorfopsií) a vznikem centrálního skotomu. Mnohdy je toto onemocnění ze začátku asymptomatické, případně nastává zamlžené vidění, snížený kontrast, zhoršená adaptace při přechodu z ostrého světla na přitímí, a také potřeba přisvětlování textu při čtení. Je využívána Amslerova mřížka k detekci a sledování vývoje centrálního, popřípadě paracentrálního skotomu. [3] [31]



Obrázek 27: Pohled zdravým okem (vlevo) a pohled okem se suchou formou VPMD (vpravo) [41]

U *vlhké formy VPMD* dochází k rapidnímu poklesu CZO, při pohledu na Amslerovu mřížku dochází k distorzi rovných linií a hran. Vyskytují se centrální nebo paracentrální defekty zorného pole. [3]



Obrázek 28: Pohled zdravým okem (vlevo) a pohled okem s vlhkou formou VPMD (vpravo) [41]

## 4.5. Onemocnění sítnice

Při diagnostice onemocnění sítnice se využívá především oftalmoskopie, je ale také důležité vědět, jaké změny v zorném poli onemocnění sítnice způsobují. Mnohdy ovšem dochází ke kombinaci více patologických stavů, například glaukomu a onemocnění sítnice. V takovýchto




případech je nutné rozlišovat, která z chorob způsobila změny zorného pole. Obecně změny zorného pole vycházející ze sítnice nerespektují horizontální nebo vertikální meridián a lokalizací korespondují se změnami na fundu. [19]

#### **4.5.1. Stargardtova choroba**

Stargardtova choroba je dědičná dystrofie sítnice, při které dochází k dystrofii smyslového a pigmentového epitelu. Postihuje pouze oblast makuly a projevuje se mezi 10. a 20. rokem, kdy dochází k poklesu zrakové ostrosti, a to zejména při čtení. U některých nemocných se objevují kolem makuly drúzy, hyalinní žlutobělavá ložiska. Léčba zatím není známa.


Dochází k výpadku centrálního zorného pole (centrální skotom), kdy periferní vidění zůstává zachováno, k zamlženému vidění a rozmazání obrazu. [5] [7]



*Obrázek 29: Vidění při Stargardtově chorobě [43]*

#### **4.5.2. Chorioretinitida**

Chorioretinitida je zánět cévnatky a sítnice, doprovázený sníženou zrakovou ostrostí. Léze nacházející se mimo oblast makuly mohou být mnohdy přehlédnuty, dokud nedojde k makulárnímu edému nebo není vidění zhoršeno čočkovými zákalky. Toto onemocnění způsobuje arkuátní nebo sektorové (klínovité) skotomy, které bývají často chybně označeny za glaukomové. Tyto skotomy jsou způsobeny odumíráním nervových vláken v oblasti postižené zánětem. [13] [19]

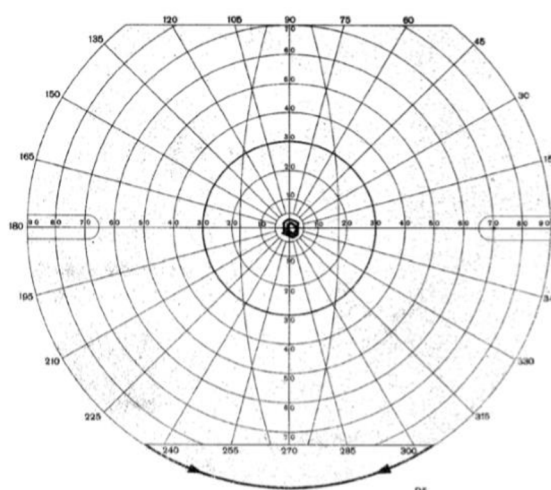


Obrázek 30: Příklad arkuátního skotomu [47]

### 4.5.3. Pigmentová retinopatie (retinitis pigmentosa)

Pigmentová degenerace sítnice neboli retinitis pigmentosa je choroba postihující primárně pigmentový a smyslový epitel sítnice. Mezi hlavní příznaky patří šeroslepost (hemeralopie), nález na pozadí a změny v zorném poli.

U tohoto onemocnění má velký význam právě perimetrie, kdy zejména v pokročilých stádiích se užívá perimetrie kinetická. V začátcích onemocnění se objevuje prstencovitý (anulární) skotom progredující do koncentrického zúžení ZP, které má trubicovitý charakter, o rozsahu 5-10° okolo fixačního bodu. Může dojít k úplnému oslepnutí. [3] [7] [13]



Obrázek 31: Pokročilé koncentrické zúžení ZP na levém oku u pacienta s retinitis pigmentosa [19]

#### 4.5.4. Diabetická retinopatie

Diabetická retinopatie (DR) je charakteristickou pozdní komplikací diabetu 1. i 2. typu. Ve vyspělých zemích je toto onemocnění nejčastější příčinou slepoty u lidí v produktivním věku. Počet pacientů s touto chorobou stále roste, a to jak z důvodu nárůstu incidence diabetu, tak z důvodu prodlužující se délky života diabetiků. Dochází k makulárnímu edému a ke komplikacím v podobě krvácení do sklivce (hemoftalmus) a odchlípení sítnice. DR dělíme na dva typy – proliferativní a neproliferativní. Při proliferativní DR dochází ke vzniku novotvořených cév v oblasti sítnice a zrakového terče. U neproliferativní DR dochází k ložiskovým změnám ovšem bez proliferace novotvořených cév. [5] [7] [36]

Defekty ZP u tohoto onemocnění bývají často relativní a multifokální, což zapříčiňuje skvrnitý vzhled zorného pole. Při mírném stupni DR většinou nejsou zjištěny žádné změny na perimetru, ovšem v pokročilejších stádiích již lze očekávat změny v zorném poli. Po ošetření sítnice laserem dochází k poklesu citlivosti v zorném poli. [19]




Obrázek 32: Obraz zdravého oka (vlevo) a oka postiženého diabetickou retinopatií (vpravo) [27]

#### 4.5.5. Odchlípení sítnice

Odchlípení (amoce) sítnice je stav, kdy je odloučena neurosenzorická část sítnice od pigmentového epitelu, který zůstává fixován k cévnatce. Mezi neuroretinou a pigmentovým epitelem se poté hromadí tekutina, která pochází ze sklivcového prostoru nebo z cévnatky. Odloučení těchto vrstev má za následek narušení výživy fotoreceptorů z choriokapilaris. V případě opětovného přiložení odchlípené sítnice je šance na obnovu funkce fotoreceptorů, pokud však odchlípení trvá týdny, popřípadě měsíce, pak dochází k atrofii sítnice a porucha vidění bývá trvalá. [7] [9] [16]

Při odchlípení sítnice nejsou většinou výpadky zorného pole zachyceny, jelikož se nachází především v periferii, a běžné vyšetření se týká centrálních 30°. Toto onemocnění způsobuje typicky relativní defekty. Pacienti popisují světelné záblesky před očima, tzv. létající mušky, clonu nebo stín, který jim zastiňuje určitou část zorného pole a někteří i zamlžené vidění. Dochází k poklesu centrálního nebo periferního vízu, popřípadě obojího. [3] [19]

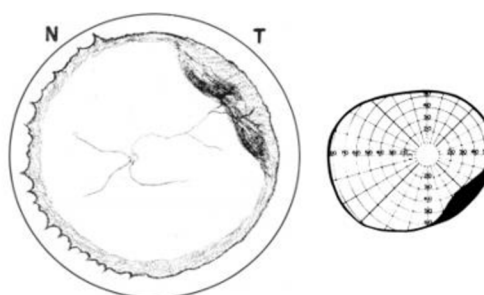


Obrázek 33: Obraz zdravého oka (vlevo) a obraz oka s amoci sítnice (vpravo) [38]

#### 4.5.6. Retinoschíza

Retinoschíza je rozštěp sítnice, kdy dochází k odchlípení vrstvy nervových vláken od zevních vrstev sítnice. Postižena bývá nejčastěji periferie sítnice v dolním temporálním kvadrantu. Toto onemocnění je oboustranné a mezi následné komplikace patří především rozvoj trhlin ve vrstvě nervových vláken sítnice, krvácení do sklivce a přesuny pigmentu.

Stejně jako u odchlípení sítnice, nastávají výpadky zorného pole především v periferii. Retinoschíza způsobuje absolutní defekty ZP, jelikož dochází k oddělení zevního a vnitřního listu sítnice. [3] [5] [19]



Obrázek 34: Příklad výpadku ZP v dolním temporálním kvadrantu levého oka [28]

#### **4.5.7. Cévní okluze**

##### **Arteriální okluze**

Okluze centrální retinální arterie (CRAO) je monokulární, nebolestivá, akutní ztráta zraku, kdy téměř u 94 % pacientů klesá vízus na počítání prstů až světlocit. Na zadním pólu ve vnitřních vrstvách sítnice dochází k bledému edému, takže se sítnice zdá být šedobělavá, s třešňově červenou makulou. V terapii se uplatňuje snížení nitroočního tlaku, vazodilatační infúze a trombolýza. Terapie ovšem nebývá dost často úspěšná, jelikož hraniční doba do nevratné ischémie je kolem 100 minut. [3] [5] [9]

U arteriálních okluzí dochází k absolutním skotomům. [19]

##### **Venózní okluze**

Při okluzi centrální sítnicové žíly (CRVO) dochází k rychlému úbytku zrakové ostrosti. Nikdy ovšem nenastane okamžitá slepota jako u uzávěru tepny. Nejčastějšími příčinami je ateroskleróza a arteriální hypertenze. Stejně jako u arteriální okluze je ovlivněn buď kmen nebo některá větev. U větвовé okluze lze mnohdy najít zcela normální zorné pole, naopak u okluze kmenové bývá v zorném poli defekt hluboký a rozsáhlý. Po diabetické retinopatii je okluze sítnicové vény druhým nejčastějším vaskulárním onemocněním sítnice. Venózní okluze způsobují spíše difúzní pokles citlivosti v zorném poli než lokalizované defekty. [7] [17] [19]

### **4.6. Onemocnění zrakové dráhy**

#### **4.6.1. Postižení zrakového nervu**

Pro postižení zrakového nervu je typický centrální nebo centrocekální skotom, který může být různě velký a může také různě ovlivňovat zrakovou ostrost. V případě menšího poškození bývá zraková ostrost normální nebo snižená pouze částečně, kdy na perimetru může být zachycen jen nepatrný pokles centrální citlivosti. [19]

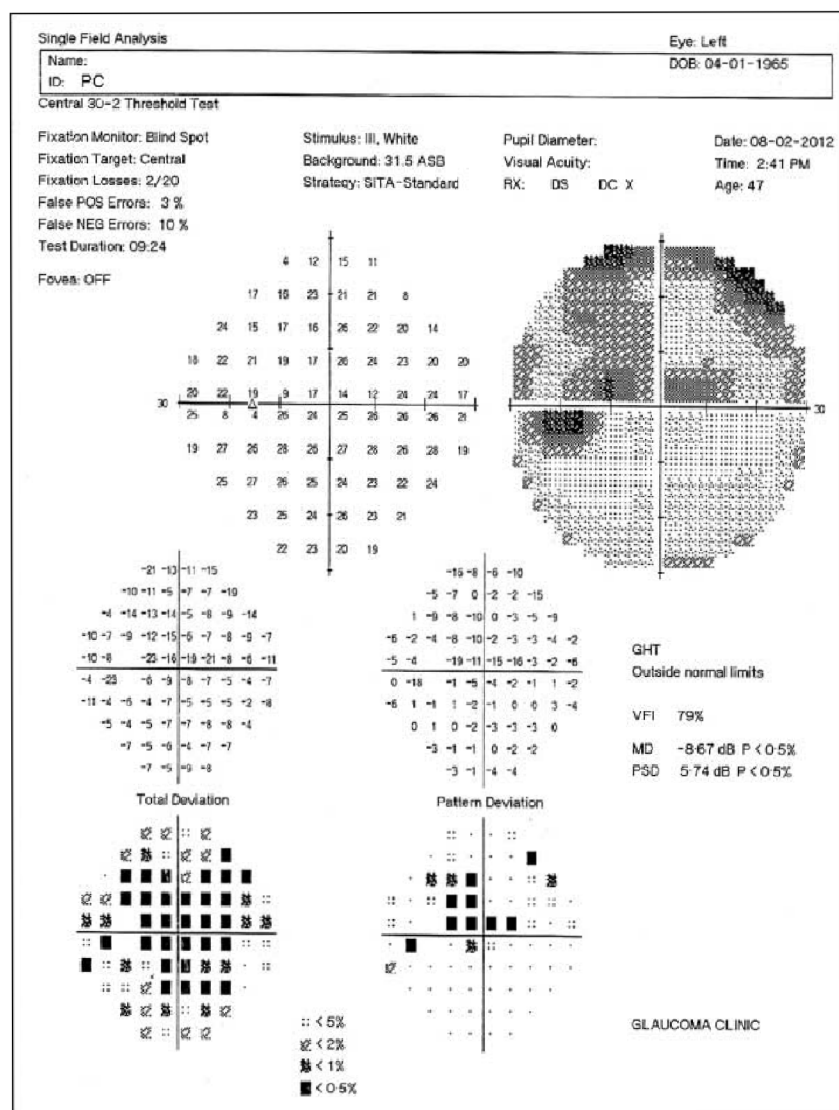
##### **Neuritida zrakového nervu**

Při zánětu (neuritidě) zrakového nervu (ZN) dochází k akutnímu poklesu vidění. Bývá většinou monokulární, a je nejčastěji spojena s roztroušenou sklerózou (RS), popřípadě s lokální či systémovou infekcí postihující zrakový nerv. Vzniká spíše u mladších osob a především žen.

Neuritidu zrakového nervu rozlišujeme dle lokalizace léze, a to na neuritidu retrobulbární (RBN) a intraokulární. [5] [20]

**RBN při roztroušené skleróze mozkomíšní** je velmi častým a mnohdy také právě tím prvním projevem tohoto onemocnění. RS postihuje především mladé lidi ve věku od 15 do 45 let. [20]

Při zánětech zrakového nervu se v zorném poli nemocného mohou nacházet centrální, paracentrální, ale také arkuátní skotomy. Mezi další obrazy ZP patří také rozptýlení defektů v rámci celého zorného pole a difuzní pokles senzitivity. Bývá také udávána porucha barevného vidění. [19] [20]



Obrázek 35: Pomocí perimetru ukázané ZP levého oka pacienta s neuritidou ZN, ukazující snížení citlivosti, konstriktci levého ZP, bez centrocekálního skotomu. [37]

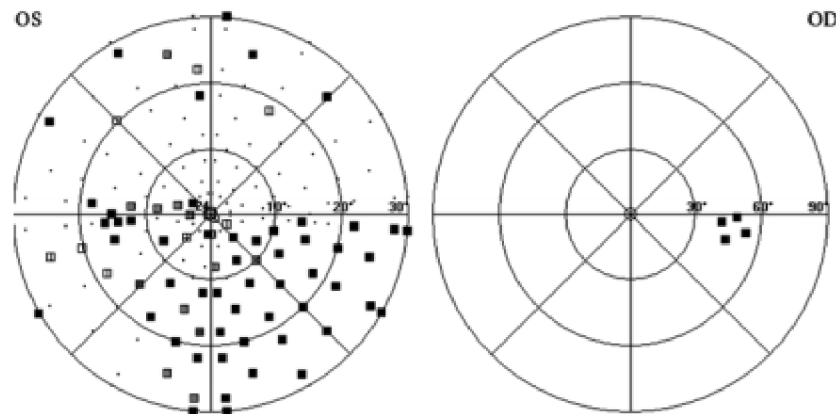
### **Mechanická komprese ZN – rychlá a pomalá**

Při rychlé mechanické kompresi zřetového nervu expanzivním procesem nastává centrální nebo centrocekální skotom v důsledku výpadku makulopapilárních vláken. Naopak u postupné mechanické komprese zřetového nervu bývá zachována dobrá centrální zřetová ostrost díky makulopapilárnímu svazku, který odolává nejdelší dobu. V tomto případě dochází k postižení především periferního zorného pole. [19]

### **Přední ischemická neuropatie optiku (ischemický edém papily, AION)**

Ischemická neuropatie optiku je udávána jako druhé nejčastější onemocnění ZN u osob nad 50 let věku, kdy na prvním místě je glaukom. Přední ischemická neuropatie optiku je mnohem častější než zadní, a jsou pro ni typické tři příznaky – aferentní pupilární defekt, porucha zřetových funkcí a edém terče zřetového nervu. Toto onemocnění bývá akutní, ale bezbolestné. Příčinou je uzavěr větve zadních ciliárních arterií. [16]

Tato choroba se projevuje náhlým a většinou jednostranným poklesem vidění, kdy typickým perimetrickým obrazem jsou výpadky svazků nervových vláken především v dolní polovině ZP. Dochází k dolní altitudinální hemianopsii. [19]

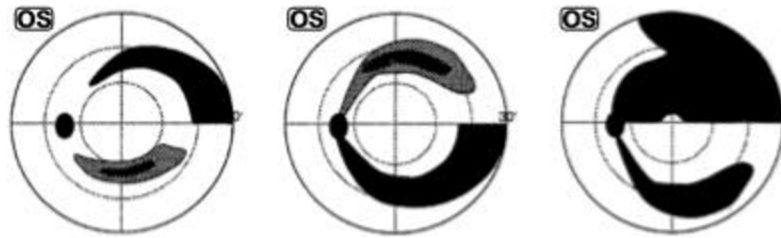

Obrázek 36: Dolní altitudinální hemianopsie na levém oku v důsledku přední ischemické neuropatie optiku [19]

**Městnavá papila** neboli edém terče ZN vzniká při vzestupu nitrolebního tlaku. V časných fázích dochází k rozšíření slepé skvrny. V případě například idiopatické intrakraniální hypertenze, kdy je přítomna dlouhotrvající městnavá papila, nastává rozvoj prosté atrofie optiku s typickými výpadky svazků nervových vláken. Toto onemocnění může vést až k oslepnutí, je proto v takových případech vhodné monitorování pomocí perimetrie. [5] [19]

### **Drúzy terče zrakového nervu**

Drúzy zrakového nervu jsou shluky kalcifikovaného materiálu, které postihují téměř výlučně bílou rasu. Jedná se většinou o oboustranné postižení, které může útlakem nervových vláken v oblasti terče zrakového nervu vést k rozvoji defektů zorného pole. Nejčastěji drúzy způsobují výpadky svazků nervových vláken, které mohou v některých případech vést až ke koncentrickému zúžení zorného pole. [16] [19]



*Obrázek 37: Výpadky svazků nervových vláken typické u drúzové papily a chronické měštnavé papily. [19]*

#### **4.6.2. Postižení chiasma opticum**

Chiasma opticum bývá postiženo nejvíce tumory, poté z menší části výdutěmi způsobenými strukturálními změnami ve stěnách tepen (aneurysmata), zánětlivými procesy (Wegenerova granulomatóza, sclerosis multiplex) a traumatem. [19]

#### **Tumory**

**Adenom hypofýzy** je v 75 % hormonálně aktivní (amenorea, Cushingův syndrom, akromegalie). Z anatomických důvodů nemohou mikroadenomy hypofýzy způsobit změny v zorném poli.

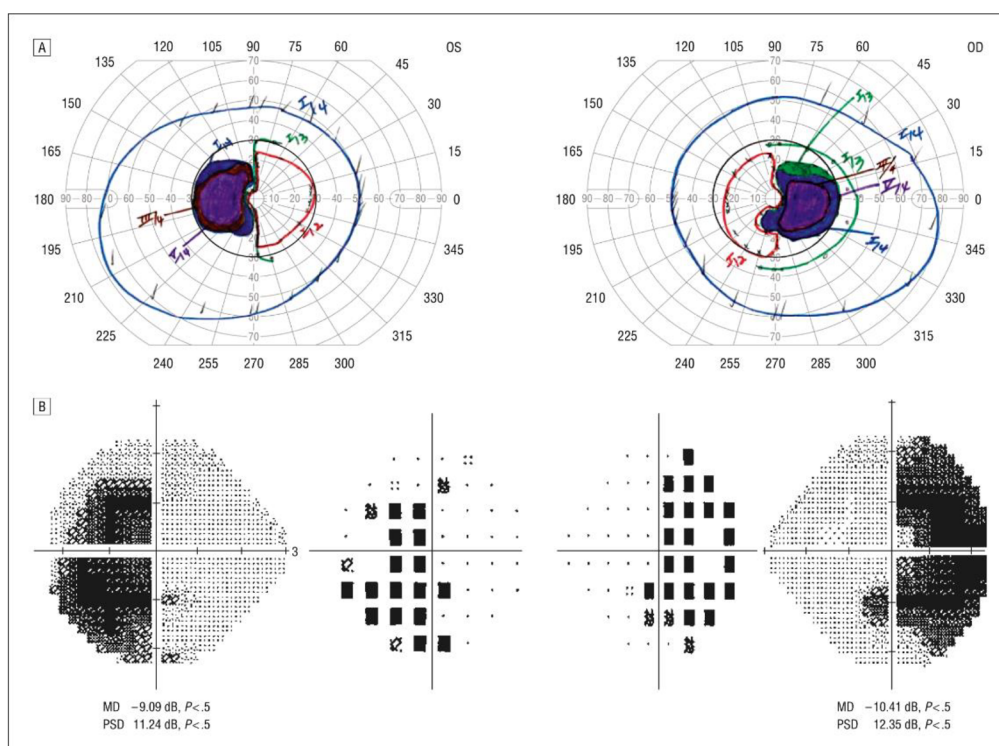
**Kraniofaryngom** se vyznačuje proměnlivými očními příznaky. U dětí je to především nitrolební hypertenze s edémem terče optiku, u dospělých způsobuje asymetrické defekty ZP, které jsou vyvolané útlakem chiasmatu.

**Supraselární meningiom** postihuje především ženy a vyznačuje se výrazně asymetrickými defekty ZP s velmi pomalou progresí. [5] [16] [19]

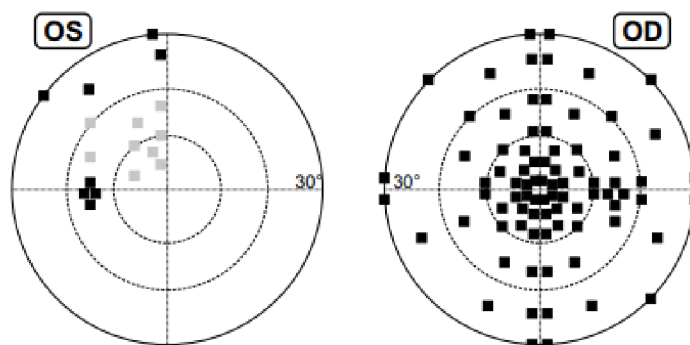
U onemocnění chiasma opticum bývají nejdříve postižena křížící se nervová vlákna, což má za následek bitemporální hemianopsii. Ze začátku mohou být defekty ZP omezeny pouze na horní kvadranty, ovšem postižení bývá často asymetrické, kdy na jednom oku mnohdy dochází k výraznějším změnám. Postupem času se mohou bitemporální defekty zvětšovat a přesahovat i do nasální poloviny ZP. Důležitým faktorem je také velikost léze, kdy platí, že léze musí být



větší než vzdálenost mezi hypofýzou a chiasmatem (přibližně 1 cm), aby mohla způsobit změnu v ZP. Výpadky ZP hemianopického charakteru nebo binazální hemianopsie bývají přítomny pouze ve vzácných případech. Jiným typickým perimetrickým nálezem je stav, kdy je na jednom oku přítomen centrální skotom a na druhém horní temporální kvadrantopsie. Tento stav označujeme jako junkční skotom. Je způsoben lézí nacházející se v pravé nebo levé přední části chiasmatu, v oblasti tzv. Wilbrandovy kličky. [19]



Obrázek 38: A - Bitemporální hemianopsie zobrazena pomocí kinetického perimetru, B - Bitemporální hemianopsie zobrazena pomocí statického perimetru [32]



Obrázek 39: Junkční skotom [19]

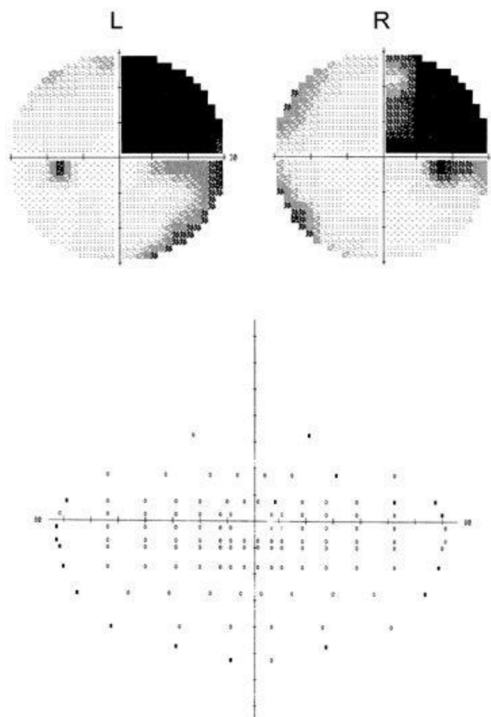
### 4.6.3. Postižení zrakové dráhy za chiasma opticum

Typickým příznakem poruch retrochiasmatické zrakové dráhy je kontralaterální homonymní hemianopsie, při které dochází k postižení stejných polovin ZP obou očí. Podobnost (kongruence) těchto výpadků ZP na obou očích se zvyšuje směrem ke korovému centru. Při postižení zrakové kůry lze vidět perfektně shodné defekty na obou očích.

Léze, které postihují tractus opticus se projevují inkongruentní hemianopsií, a jsou poměrně vzácné.

V oblasti Meyerovy kličky při expanzivních procesech v temporální laloku (dolní část radiatio optica) typický výpadek ZP, kontralaterální homonymní horní kvadrantopsie. Tento skotom má často klínovitý tvar a anglicky je nazýván „pie in the sky“. Poškození v parietální laloku (horní část radiatio optica) způsobuje kontralaterální dolní homonymní kvadrantopsii, a děje se tak v důsledku především cévních mozkových příhod nebo tumorů.

Obecně by se dalo říci, že na každý hemianopický výpadek ZP by se mělo pohlížet jako na chiasmatickou nebo retrochiasmatickou lézi do doby, než se prokáže opak. Tedy při každém hemianopickém výpadku ZP je potřeba brát situaci jako neurooftalmologický urgentní případ, a zraková dráha pacienta by měla být vyšetřena zobrazovací metodou. [5] [19]



Obrázek 40: Příklad homonymní horní kvadrantopsie [40]

## *Závěr*

Cílem mojí bakalářské práce bylo shrnout změny v zorném poli pacienta, které jsou způsobeny různými chorobami oka a zrakové dráhy. Popsala jsem principy základních perimetrických metod, a dále některá oční onemocnění, která nejvíce ovlivňují zorné pole. Byl to především glaukom, který je jednou z nejčastějších příčin slepoty v celosvětovém měřítku, katarakta, věkem podmíněná makulární degenerace způsobující problémy s viděním u starších osob, dále pak některá onemocnění sítnice a zrakové dráhy. Pro komplexní pochopení tohoto tématu je uvedena i anatomie zrakové dráhy.

Výpadky a defekty zorného pole znesnadňují život mnoha pacientům. Ať už při refrakci nebo jiných očních vyšetření je vždy zapotřebí získat veškeré informace o pacientově vidění, a v případě jakýchkoliv abnormalit odeslat okamžitě k oftalmologovi.

Doufám, že tato práce nejen usnadní vzdělávání studentům optiky a optometrie, ale že bude prospěšná i pro stávající optometristy při jejich každodenní praxi na pracovišti.

## *Seznam použité literatury*

### **Tištěné zdroje:**

- [1] BAČÁKOVÁ, Leona. *Vliv oční dominance na kvalitu zrakových funkcí*. Brno : Masarykova univerzita, Fakulta lékařská, 2018.
- [2] BENEŠ, Pavel. *Přístroje pro optometrii a oftalmologii*. Brno : NCO a NZO, 2015. ISBN 978-80-7013-577-8.
- [3] *Diagnostika a léčba očních chorob v praxi*. Přeložil Pavel DIBLÍK. Praha : Triton, 2004. ISBN 80-7254-536-1.
- [4] HÁJKOVÁ, Šárka. *Zorné pole - fyziologie a patologie, vyšetřovací metody*. Brno : Masarykova univerzita, Fakulta lékařská, 2016.
- [5] HYCL, Josef a Lucie TRYBUČKOVÁ. *Atlas oftalmologie*. Praha : Triton, 2008. ISBN 978-80-7387-160-4.
- [6] HYCL, Josef. *Oftalmologie: Minimum pro praxi. 2. vyd.* Praha : Triton, 2006. ISBN 80-7254-827-1.
- [7] KRAUS, Hanuš. *Kompendium očního lékařství*. Praha : Grada, 1997. ISBN 80-7169-079-1.
- [8] KUBĚNA, T. a další, 2009. Digitální snímky vrstvy nervových vláken sítnice u zdravého člověka a u glaukomu. *Česká a slovenská oftalmologie*. Č. 1, stránky 3-7.
- [9] KUCHYNKA, Pavel. *Oční lékařství*. Praha : Grada, 2007. ISBN 978-80-247-1163-8.
- [10] KVAPILÍKOVÁ, Květa. *Anatomie a embryologie oka*. Brno : Institut pro další vzdělávání pracovníků ve zdravotnictví, 2000. ISBN 80-7013-313-9.
- [11] KVAPILÍKOVÁ, Květa. *Vyšetřování oka*. Brno : Institut pro další vzdělávání pracovníků ve zdravotnictví, 1995. ISBN 80-7013-195-0.
- [12] LEŠŤÁK, J., E. NUTTEROVÁ a Š. PITROVÁ, 2010. Využití moderních vyšetřovacích metod k časně diagnostice pigmentového glaukomu a syndromu pigmentové disperze. *Česká a slovenská oftalmologie*. Č. 2, stránky 55-60.
- [13] LIM, Arthur Siew Ming, Ian J. CONSTABLE a Tien Yin WONG. *Colour atlas of ophthalmology. 5th ed.* 2008. ISBN 978-981-277-155-1.
- [14] MAZAL, Zdeněk a Petr HERLE. *Oftalmologie pro všeobecné praktické lékaře*. Praha : Raabe, 2011. ISBN 978-86307-89-3.
- [15] OTRADOVEC, Jiří. *Klinická neurooftalmologie*. Praha : Grada, 2003. ISBN 80-247-0280-0.

- [16] ROZSÍVAL, Pavel. *Oční lékařství. Druhé přepracované vydání*. Praha : Galén, 2017. ISBN 978-80-7492-316-6.
- [17] ŘEHÁK, Jiří a Matuš REHÁK. *Venózní okluze sítnice*. Praha : GRADA Publishing, 2011. ISBN 978-80-247-3480-4.
- [18] SAMKOVÁ, Klára a kol. *Sekundární glaukomy: vybrané kapitoly*. Praha : Mladá fronta, 2018. ISBN 978-80-204-4829-3.
- [19] SKORKOVSKÁ, Karolína. *Perimetrie*. Praha : Grada, 2015. ISBN 978-80-247-5282-2.
- [20] SVOZÍLKOVÁ, Petra. *Diagnostika a léčba očních zánětů*. Praha : maxdorf jessenius, 2014. ISBN 978-80-7345-391-6.
- [21] SYNEK, Svatopluk a Šárka SKORKOVSKÁ. *Fxziologie oka a vidění 2. dopl. a přeprac. vyd.* Praha : Grada, 2014. ISBN 978-80-247-3992-2.
- [22] ŠÁLOVÁ, Barbora. *Vyšetření zorného pole*. Brno : Masarykova univerzita, Fakulta lékařská, 2017.
- [23] ŠIKL, Radovan a Šárka SKORKOVSKÁ. *Zrakové vnímání*. 1. vyd. Praha : Grada, 2012. ISBN 978-80-247-3029-5.
- [24] VÝBORNÝ, Petr. *Glaukom - vybrané kapitoly*. Hradec Králové : Nucleus HK, 2008. ISBN 978-80-87009-35-2.

### **Elektronické zdroje:**

- [25] Cataracte. In: *Oculus Centre Ophtalmologique* [Online]. [cit. 2019-03-11]. Dostupné z: <http://www.retine-savoie.fr/service/cataracte/>
- [26] Co je zelený zákal neboli glaukom. In: [www.zeleny-zakal.cz](http://www.zeleny-zakal.cz) [online]. [cit. 2019-02-22]. Dostupné z: [www.zeleny-zakal.cz](http://www.zeleny-zakal.cz)
- [27] Diabetic Retinopathy. In: *Eye Physicians & Surgeons. Setting the standard for for outstanding vision care since 1954* [Online]. [cit. 2019-03-18]. Dostupné z: <https://www.mteps.com/services/diabetic-retinopathy/>
- [28] GARRETT, L. Sullivan a Silvio R. von PIRQUET. Retinoschisis: Perimetry as a clue to diagnosis [Online]. [cit. 2019-03-24]. Dostupné z: <https://europepmc.org/backend/ptpmcrender.fcgi?accid=PMC1316399&blobtype=pdf>
- [29] Dr D'Orío Eye Care. [Has your eye care... ] In: *Twitter* [Online]. 3 April 2019 [cit. 2019-04-04]. Dostupné z: <https://twitter.com/DrDOríoEyeCare/status/1113561893422215169>

- [30] HAGER, Jonathan a Wallace L. M. ALWARD. *Pigmentary Glaucoma: 24-year-old male with episodic haloes around lights and blurry vision [online]*. [cit. 2019-02-26]. Dostupné z: <https://webeye.ophth.uiowa.edu/eyeforum/cases/184-pigmentary-glaucoma.htm>
- [31] HAUGSDAL, Jaelyn a Elliott SOHN. *Age-Related Macular Degeneration: From One Medical Student to Another [online]*. [cit. 2019-03-03]. Dostupné z: <https://webeye.ophth.uiowa.edu/eyeforum/tutorials/AMD-medical-student/>
- [32] CHEN, Celia S. Bitemporal Hemianopia Caused by an Intracranial Vascular Loop. *Archives of Ophthalmology* [online]. 2008, 126(2) [cit. 2019-04-10]. DOI: 10.1001/archophthalmol.2007.60. ISSN 0003-9950. Dostupné z: <http://archophth.jamanetwork.com/article.aspx?doi=10.1001/archophthalmol.2007.6>
- [33] MAASEN, Jeffrey a Young H. KWON. *Primary Congenital Glaucoma (Infantile Glaucoma): 3-year-old female referred for evaluation of increased eye size, OS [online]*. [cit. 2019-02-28]. Dostupné z: <https://webeye.ophth.uiowa.edu/eyeforum/cases/42-Primary-Congenital-Glaucoma-Infantile-Glaucoma.htm>
- [34] KRIX-JACHYM, Karolina, Tomasz ŻARNOWSKI a Marek REKAS. Risk Factors of Malignant Glaucoma Occurrence after Glaucoma Surgery. *Journal of Ophthalmology* [online]. 2017, 2017, 1-6 [cit. 2019-04-10]. DOI: 10.1155/2017/9616738. ISSN 2090-004X. Dostupné z: <https://www.hindawi.com/journals/joph/2017/9616738/>
- [35] MORTON, Spencer J. a další. *Phacolytic Glaucoma due to Morgagnian Cataract* [online]. [cit. 2019-02-28]. Dostupné z: <https://webeye.ophth.uiowa.edu/eyeforum/cases/258-phacolytic-glaucoma.htm>
- [36] PELIKÁNOVÁ, Terezie. Diabetická retinopatie: patogeneze a terapeutické implikace. *Vnitřní lékařství* [Online]. 2016, č. 7-8, 620-628. [cit. 2019-03-18]. Dostupné z: <https://www.prolekare.cz/casopisy/vnitri-lekarstvi/2016-7-8/diabeticka-retinopatie-patogeneze-a-terapeuticke-implikace-59004>
- [37] PRABHA, Neel a další. Optic nerve involvement in a borderline lepromatous leprosy patient on multidrug therapy [online]. *Leprosy review*. 2013, 84(4), 316-321. [cit. 2019-04-06]. Dostupné z: [https://www.researchgate.net/figure/Perimetry-field-of-the-left-eye-of-the-patient-at-onset-of-the-optic-neuritis-shows\\_fig3\\_261766840](https://www.researchgate.net/figure/Perimetry-field-of-the-left-eye-of-the-patient-at-onset-of-the-optic-neuritis-shows_fig3_261766840)
- [38] Preserving photoreceptors following retinal injury. *In: Research to Prevent Blindness* [Online]. [cit. 2019-03-20]. Dostupné z: <https://www.rpbusa.org/rpb/news-and-publications/news/latest/preserving-photoreceptors-follow/>
- [39] PROVENCHER, Lorraine M., Jesse Vislisel a Lucas LENCI. *Pseudoexfoliation syndrome* [online]. [cit. 2019-02-20]. Dostupné z:

<https://webeye.ophth.uiowa.edu/eyeforum/atlas/pages/pseudoexfoliation-syndrome/index.htm>

- [40] PATHAK-RAY, V, A RAY, R WALTERS a R HATFIELD. Detection of visual field defects in patients after anterior temporal lobectomy for mesial temporal sclerosis—establishing eligibility to drive. *Eye* [online]. 2002, 16(6), 744-748 [cit. 2019-04-10]. DOI: 10.1038/sj.eye.6700152. ISSN 0950-222X. Dostupné z: <http://www.nature.com/articles/6700152>
- [41] REJMONT, Leoš. *DVĚ FORMY VPMD* [online]. [cit. 2019-03-03]. Dostupné z: <http://www.degeneracemakuly.cz/dve-formy-makularni-degenerace-VPMD>
- [42] SCRUGGS, Brittni A. a další. *Neovascular glaucoma* [online]. [cit. 2019-02-20]. Dostupné z: <https://webeye.ophth.uiowa.edu/eyeforum/cases/268-neovascular-glaucoma.htm>
- [43] Stargardtův onemocnění: Popis, příčiny, příznaky a funkce léčby. *In: CarolcHanning* [online]. [cit. 2019-03-15]. Dostupné z: <https://cs.carolchanning.net/zdorove/117644-bolezn-shtargardta-opisanie-prichiny-simptomy-i-osobnosti-lecheniya.html>
- [44] VISLISEL, Jesse. *Congenital nuclear cataract* [online]. [cit. 2019-03-11]. Dostupné z: <https://webeye.ophth.uiowa.edu/eyeforum/atlas/pages/congen-nuclear-cataract/index.htm>
- [45] VISLISEL, Jesse. *Mature cortical cataract* [online]. [cit. 2019-03-11]. Dostupné z: <https://webeye.ophth.uiowa.edu/eyeforum/atlas/pages/mature-cortical-cataract.htm>
- [46] YI, Kayoung. *Phacolytic Glaucoma* [online]. [cit. 2019-02-20]. Dostupné z: <https://emedicine.medscape.com/article/1204814-overview>
- [47] Zelený zákal. *In: Optika Pleverová* [Online]. ©2018. [cit. 2019-02-22]. Dostupné z: <http://www.ocnioptik.eu/oko-a-videni/zeleny-zakal/>

## *Seznam obrázků*

|  |    |
|--|----|
| Obrázek 1: Zraková dráha [10] .....  | 9  |
| Obrázek 2: Anatomie sítnice [9] .....  | 10 |
| Obrázek 3: Srovnání tyčinky (vlevo) a čípku (vpravo) [10] .....  | 12 |
| Obrázek 4: Chiasma opticum ve zrakové dráze [23] .....   | 15 |
| Obrázek 5: Zraková dráha - retinoskopické uspořádání neuronů v CGL a v primární zrakové kůře. [23] .....   | 17 |
| Obrázek 6: Hora vidění, pohled zepředu (vlevo), pohled shora (vpravo). A – centrum ZP, B – slepá skvrna, C – nazální hranice ZP, D – temporální hranice ZP, E – horní hranice ZP, F – dolní hranice ZP [22]..... | 19 |
| Obrázek 7: Perimetr Humphrey firmy Zeiss (vlevo), Perimetr Octopus firmy Haag-Streit (vpravo) [19] .....   | 21 |
| Obrázek 8: Goldmannův perimetr z roku 1946 [19] .....  | 21 |
| Obrázek 9: Orientační vyšetření ZP konfrontační zkouškou: a) Počítání prstů v různých kvadrantech ZP; b) Vyšetření ZP pohybem prstu, přibližujícího se od periferie k centru [15]23                              |    |
| Obrázek 10: Amslerova mřížka [2] .....   | 24 |
| Obrázek 11: Centrální skotom (vlevo) a centroekální skotom (vpravo) [16].....  | 26 |
| Obrázek 12: Pericentrální skotom (vlevo) a paracentrální skotom (vpravo) [16].....   | 26 |
| Obrázek 13: Horní arkuátní skotom (vlevo) a dolní altitudinální skotom (vpravo) [16].....  | 26 |
| Obrázek 14: Kvadrantanopsie (vlevo) a hemianopsie (vpravo) [16] .....  | 27 |
| Obrázek 15: Obraz zdravého oka (vlevo) a obraz oka s glaukomem (vpravo) [26] .....   | 30 |
| Obrázek 16: Relativní skotom ZP v horní polovině a absolutní arkuátní skotom v horní i dolní polovině u glaukomu s otevřeným úhlem [8].....  | 30 |
| Obrázek 17: Pigmentový glaukom s viditelnou hlubokou přední komorou a intenzivní pigmentací trabekulární trávčiny [30] .....   | 31 |
| Obrázek 18:Pseudoexfoliační glaukom - depozita fibrilárního materiálu při kraji zornice [39] .....   | 31 |
| Obrázek 19: Pokročilý neovaskulární glaukom [5].....   | 33 |
| Obrázek 20: Vrozený glaukom levého oka u tříleté pacientky [33].....   | 34 |
| Obrázek 21: Klasifikace výpadků typu svazků nervových vláken dle prof. Aulhornové [19] 35  |    |
| Obrázek 22: A - Normální vidění, B - časný nález glaukomu, C - pokročilé stádium, D - finální stádium glaukomu [29].....   | 36 |
| Obrázek 23: Difúzní (rozptýlené) skotomy typické u glaukomu [19] .....   | 36 |



|  |    |
|--|----|
| Obrázek 24: Maturní kortikální katarakta [45] .....  | 37 |
| Obrázek 25: Vrozená nukleární katarakta [44] .....   | 37 |
| Obrázek 26: Příklad vidění oka s kataraktou [25].....  | 38 |
| Obrázek 27: Pohled zdravým okem (vlevo) a pohled okem se suchou formou VPMD (vpravo) [41] .....  | 39 |
| Obrázek 28: Pohled zdravým okem (vlevo) a pohled okem s vlhkou formou VPMD (vpravo) [41] .....   | 39 |
| Obrázek 29: Vidění při Stargardtově chorobě [43].....  | 40 |
| Obrázek 30: Příklad arkuátního skotomu [47] .....  | 41 |
| Obrázek 31: Pokročilé koncentrické zúžení ZP na levém oku u pacienta s retinitis pigmentosa [19] .....   | 41 |
| Obrázek 32: Obraz zdravého oka (vlevo) a oka postiženého diabetickou retinopatií (vpravo) [27] .....   | 42 |
| Obrázek 33: Obraz zdravého oka (vlevo) a obraz oka s amoci sítnice (vpravo) [38].....  | 43 |
| Obrázek 34: Příklad výpadku ZP v dolním temporálním kvadrantu levého oka [28] .....  | 43 |
| Obrázek 35: Pomocí perimetru ukázané ZP levého oka pacienta s neuritidou ZN, ukazující snížení citlivosti, konstrikci levého ZP, bez centroekálního skotomu. [37]..... | 45 |
| Obrázek 36: Dolní altitudinální hemianopsie na levém oku v důsledku přední ischemické neuropatie optiku [19] .....   | 46 |
| Obrázek 38: Výpadky svazků nervových vláken typické u drúzové papily a chronické měštnavé papily. [19] .....   | 47 |
| Obrázek 39: A - Bitemporální hemianopsie zobrazena pomocí kinetického perimetru, B - Bitemporální hemianopsie zobrazena pomocí statického perimetru [32] .....         | 48 |
| Obrázek 40: Junkční skotom [19] .....  | 48 |
| Obrázek 41: Příklad homonymní horní kvadrantopsie [40].....  | 49 |

### *Seznam použitých zkratek*

|      |  |
|------|--|
| CGL  | Corpus geniculatum laterale  |
| ZP   | Zorné pole   |
| NOT  | Nitrooční tlak   |
| CNS  | Centrální nervová soustava   |
| POAG | Primary open-angle glaucoma, primární glaukom s otevřeným úhlem    |
| PACG | Primary angle-closure glaucoma, primární glaukom s uzavřeným úhlem |
| SPD  | Syndrom pigmentové disperze  |
| CRVO | Okluze centrální vény  |
| PDR  | Proliferativní diabetická retinopatie                              |
| CRAO | Okluze centrální arterie   |
| VPMD | Věkem podmíněná makulární degenerace                               |
| CZO  | Centrální zraková ostrost  |
| OS   | Oculus sinister, levé oko  |
| DR   | Diabetická retinopatie   |
| ZN   | Zrakový nerv   |
| RS   | Roztroušená skleróza   |
| RBN  | Retrobulbární neuritida  |
| AION | Přední ischemická neuropatie optiku                                |