



**MASARYKOVA UNIVERZITA**



**Lékařská fakulta**



**METODY STANOVENÍ ROZSAHU ZORNÉHO  
POLE**

**BAKALÁŘSKÁ PRÁCE**

**VEDOUCÍ PRÁCE:**

MUDr. Jan Richter

**VYPRACOVALA:**

Lenka Ryplová

Optika a optometrie

Brno 2014

**Anotace:**

Bakalářská práce se zabývá metodami stanovení rozsahu zorného pole. Nejprve se věnuji obecnému popisu zorného pole a zrakové dráhy. V další kapitole popisují základní oční vyšetření jako je vyšetření zrakové ostrosti do dálky a do blízka a vyšetření barvocitu. Čtvrtá kapitola pojednává o orientačním vyšetření zorného pole. V následujících dvou kapitolách se věnuji vyšetřovacím metodám kampimetrii, kinetické a statické perimetrii a novým metodám, které umožňují stanovit velikost zorného pole. Sedmá kapitola je věnována různým chorobám s vlivem na zorné pole a v poslední části je zmínka o zorném poli řidiče.

**Klíčová slova:** zorné pole, anatomie zrakového orgánu, orientační vyšetření zorného pole, kampimetrie, perimetrie, mikroperimetrie, VPMD, glaukom

**Annotacion:**

The bachelor's thesis deals with determination of the range of the vision field. At first I deal with general description of vision field and visual pathway. In the next chapter I describe basic eye tests like examination of farsightedness and nearsightedness and examination of colour perception. The fourth chapter deals with tentative examination of the vision field. In the next two chapters I devote to examination methods of campimetry, kinetic and static perimetry and new methods that can determine the range of the vision field. The seventh chapter is about different kinds of diseases that affect the vision field and at the last section is a mention about driver's field of vision.

**Keywords:** visual field, anatomy of the visual organ, screening tests of visual field, kampimetry, perimetry, mikroperimetrie, age – related macular degeneration, glaukoma

### **Čestné prohlášení**

Prohlašuji, že jsem bakalářskou práci vypracovala samostatně pod vedením MUDr. Jana Richtera za použití literatury uvedené v závěru práce. Souhlasím, aby práce byla půjčována ke studijním účelům a byla citována dle platných norem.

V Brně, duben 2014

.....

Podpis



### **Poděkování**

Děkuji vedoucímu své bakalářské práce MUDr. Janu Richterovi za jeho ochotu, odborné rady a připomínky. Dále bych chtěla poděkovat MUDr. Boženě Vašákové za poskytnutou literaturu.

## **OBSAH:**

1. ÚVOD .....	8
2. ZORNÉ POLE .....	9
2.1 Zraková dráha .....	10
2.2 Poruchy zorného pole.....	14
3. ZÁKLADNÍ OČNÍ VYŠETŘENÍ .....	17
3.1 Zraková ostrost.....	17
3.2 Vyšetření barvocitu .....	17
4. ORIENTAČNÍ VYŠETŘENÍ ZORNÉHO POLE.....	18
4.1 Zkouška světelné projekce .....	18
4.2 Test „podání rukou“ .....	18
4.3 „Počítání prstů“ .....	18
4.4 Vyšetření ZP konfrontační zkouškou.....	19
4.5 Amslerova mřížka .....	20
5. KAMPIMETRIE .....	21
5.1 Bjerrumův kampimetr .....	21
5.2 Lloydův stereokampimetr .....	22
6. PERIMETRIE .....	23
6.1 Kinetická perimetrie.....	23
6.1.1 Ruční perimetr.....	24
6.1.2 Projekční perimetr Maggioreův .....	25
6.1.3 Goldmannův perimetr .....	25
6.2 Statická perimetrie .....	26
6.2.1 Blue-on-White perimetrie .....	28
6.2.2 Flicker perimetrie .....	28
6.2.3 mf ERG a mf VEP .....	29
6.2.4 Mikroperimetrie .....	30
6.2.5 High Pass Resolution Perimetry .....	33
6.2.6 Frequency doubling technologie (FDT).....	34
7. CHOROBY S VLIVEM NA ZORNÉ POLE .....	36
7.1 Glaukom (zelený zákal) .....	36
7.2 Diabetická retinopatie .....	40
7.3 Odchlípení sítnice .....	42

7.4 Věkem podmíněná makulární degenerace (VPMD) .....	43
7.4.1 Suchá forma VPMD .....	43
7.4.2 Vlhká forma VPMD .....	44
7.5 Klasická migréna .....	44
7.6 Městnavá papila .....	45
7.7 Zánět zřetkového nervu (neuritida optiku) .....	46
7.8 Chiasmatický syndrom (CHS) .....	47
7.9 Okluze a. centralis retinae .....	47
7.10 Okluze v. centralis retinae .....	47
7.11 Cévní mozková příhoda .....	48
8. ZORNÉ POLE ŘIDIČE .....	49
9. ZÁVĚR .....	51
SEZNAM POUŽITÝCH ZKRATEK .....	52
SEZNAM POUŽITÉ LITERATURY .....	53

## **1. ÚVOD**

Lidské oko je jedním z nejdokonalejších a nejdůležitějších orgánů lidského těla. Pomocí zraku vnímáme až 80 % všech informací, proto bychom o něj měli dobře pečovat.

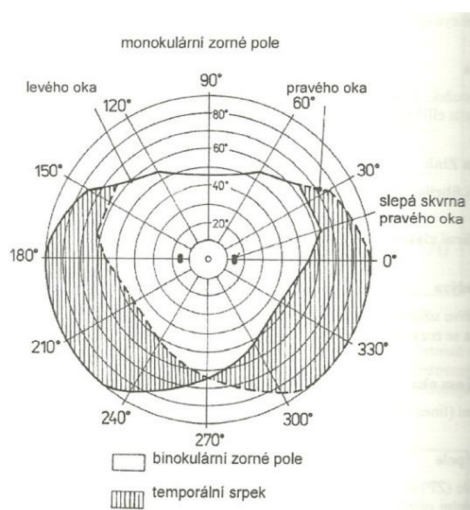
Ve své práci se zabývám zorným polem, stanovením jeho rozsahu a chorobami, které mají vliv na jeho velikost a strukturu. Práce by měla přinést shrnutí vyšetřovacích postupů a metod, které lze využít při stanovení rozsahu zorného pole. Chtěla bych vyzdvihnout počítačovou perimetrii, jelikož v současné době je nejvíce využívána.

Cílem této práce je poskytnout všeobecný přehled o očních chorobách, které mohou postihnout kohokoliv znás. Seznámit se s problematikou oční patologie, která má vliv na zorné pole a především proniknout do problematiky vyšetřovacích metod k určení velikosti zorného pole.

## 2. ZORNÉ POLE

Zorné pole je část prostoru, kterou vidíme při klidném pohledu přímo vpřed jedním okem (hlava a oko se nepohybují). Předměty z horních částí zorného pole se promítají do dolních částí sítnice, předměty z temporálních částí do nasálních apod. Střed ZP leží ve fixačním bodě, odpovídá makule a označuje se nulovým stupněm. Celé ZP je rozděleno meridiány, které procházejí fixačním bodem. Temporální a nasální část zorného pole rozděluje vertikální meridián. Tyto odpovídají nasální a temporální sítnici. Části jsou ještě horizontálním meridiánem rozděleny na horní a dolní kvadranty. Slepé místo (Mariottův bod = negativní fyziologický skotom) v ZP odpovídá papille zrakového nervu a nevyskytují se zde světločivé elementy.

Normální rozsah ZP je temporálně asi 90 až 100°, nasálně a směrem nahoru 60° a směrem dolů 70°. Velikost ZP je limitovaná očnicí, nosem a víčky. Největší ZP je pro bílou barvu. Nejužší hranici má zelená barva a vyskytuje se v nejnvnitřnější části ZP. Poté následuje hranice pro červenou a následně modrou barvu. Důležité je ZP při binokulárním vidění, kdy se obrazy pravého a levého oka částečně překrývají. V tomto prostoru se uplatňuje stereoskopické vidění. Od tohoto binokulárního okrsku směrem do periferie leží na obou stranách „temporální srpek“. Je to část ZP viděná pouze jedním okem. [6, 17]



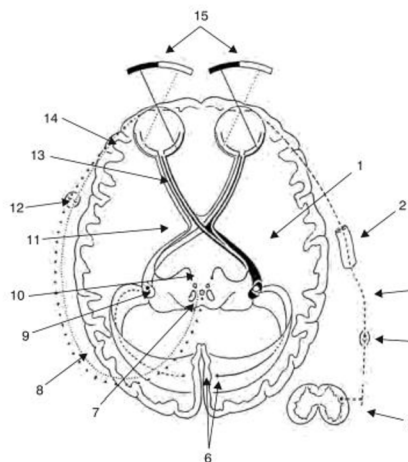
Obr. 1: Zorné pole [17]

## **2.1 Zraková dráha**

Zraková dráha má za úkol spojit sítnici s korovým zrakovým centrem v okcipitálním laloku mozku. Zraková dráha je tříneuronová. První neuron představují bipolární buňky (ganglion retinae), které se nachází i se svými výběžky jen v sítnici. Druhým neuronem jsou gangliové buňky (ganglion opticum). Jejich jádra leží také ještě v sítnici, ale jejich dlouhé neurity prochází optikem, chiasmatem a zrakovým traktem až do primárního zrakového centra v corpus geniculatum laterale. V jeho 6-ti buněčných vrstvách začíná třetí a to poslední neuron. Jeho neurity, tzv. zraková radiace nebo Gratioletův svazek končí v buňkách korového zrakového centra v okolí fissura calcarina (area striata, Brodmanova area 17).

Receptory v sítnici mění světelné impulsy v elektrické. Elektrické impulsy potom přenášejí bipolární a gangliové buňky k očnímu nervu. Oční nerv začíná na papile, vede k chiasmatu. Z chiasmatu vychází dva optické trakty, v nichž jdou nervová vlákna do corpus geniculatum laterale (primární zrakové centrum). Zde končí druhý neuron zrakové dráhy a začíná třetí.

Zraková dráha obsahuje sítnici, papilu, oční nerv, optický trakt, laterální genikulatum, Gratioletův svazek a korová centra. [7, 8]



*Schéma zrakové dráhy a dráhy pupilárního reflexu*

1 – tractus opticus (radix lateralis), 2 – arteria carotis interna, 3 – plexus caroticus internus, 4 – ganglion cervicale superius, 5 – centrum ciliospinale (nucleus intermedio-lateralis), 6 – zrakové korové pole (area 17, 18, 19), 7 – nucleus parasympathicus nervi oculomotorii (Edinger-Westphalovo jádro), 8 – nervus oculomotorius, 9 – nucleus corporis geniculati lateralis, 10 – area praetectalis, 11 – chiasma opticum, 12 – ganglion ciliare, 13 – nervus opticus, 14 – nervi ciliares breves, 15 – zrková pole

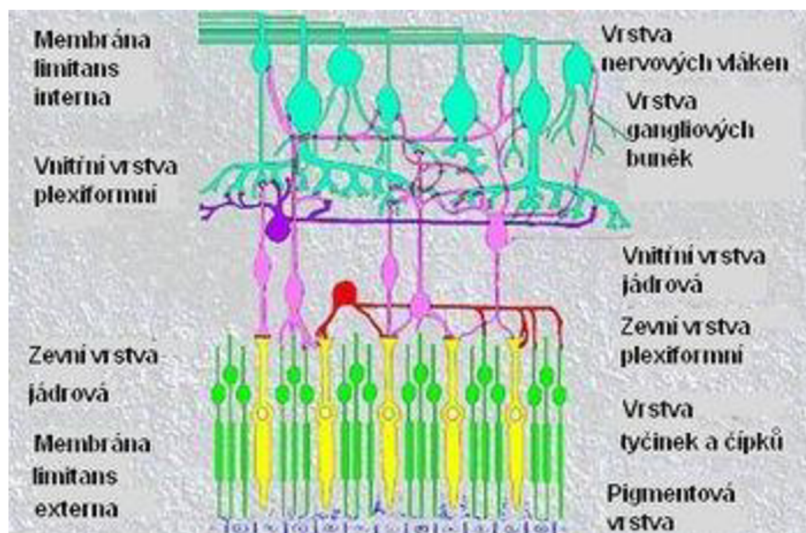
*Obr. 2: Schéma zrakové dráhy [16]*

### Sítnice (retina)

Sítnice je průhledná blanka o tloušťce asi 0,5 mm. Je volně přiložena k cévnatce a pevně fixována k papile a k ora serrata. Vyskytuje se v ní 130 milionů tyčinek a asi 7 milionů čípků. Nejvíce čípků se nachází v jamce neostřejšího vidění (fovea centralis) o průměru asi 1,5 mm. Směrem do periferie jejich počet klesá. Tyčinky se nachází ve vzdálenosti 0,13 mm od fovea centralis. Pomocí čípků vnímáme barvy, tyčinky zajišťují vidění za slabé intenzity světla. Sítnici můžeme rozdělit do deseti vrstev:

- 1) Pigmentový epitel (stratum pigmenti)
- 2) Vrstva zevních výběžků tyčinek a čípků
- 3) Zevní hraniční vrstva (membrana limitans externa)
- 4) Zevní jádrová vrstva světločivých buněk
- 5) Zevní plexiformní vrstva
- 6) Vnitřní jádrová vrstva
- 7) Vnitřní plexiformní vrstva

- 8) Vrstva gangliových buněk
- 9) Vrstva nervových vláken
- 10) Vnitřní hraniční vrstva



Obr. 3: 10 vrstev sítnice [19]

### Papila (papilla nervi optici)

Okrouhlé místo v sítnici na zadním pólu oka. Ze předu ji ohraničuje sklivce a vzadu proděravělá ploténka bělimy. Papila je místo, do něhož se shlukují neurity gangliových buněk. Okraj papily se zdvíhá nakupením nervových vláken. Směrem do středu je papila prohloubená a vykazuje tzv. fyziologickou exkavaci. Průměr papily je asi 1,5 mm. Krevní zásobení obstarává především Zinnův prstenec cév. [7]

### Zrakový nerv (nervus opticus)

Začíná proděravělou sklerální ploténkou a vede až k chiasmatu. Vlákná jsou tenká a obalena mozkovými plenami. Pia mater (měkká plena) nasedá těsně na oční nerv. Střední obal, nebo-li arachnoidea, doprovází oční nerv spolu s tvrdou plenou až ke sklěře. Dura mater (tvrdá plena) vstupuje do orbity spolu



s očním nervem. Délka očního nervu je různá od 35 mm do 55 mm. V jeho průběhu rozlišujeme čtyři úseky: intrasklerální, nejdelší orbitální, intrakanalikulární a intrakraniální. Zrakový nerv obsahuje asi jeden milion nervových vláken. [7]

#### Chiasma (*chiasma opticum*)

Je to bílá ploténka spojující oba oční nervy. Zde se dráhy zrakových nervů částečně překřížují. Zepředu do něho vstupují oba zrakové nervy. Ze zadních rohů vybíhají optické trakty. Chiasma se nachází asi 10 mm nad hypofýzou a je obaleno měkkou plenou mozkovou. Nad chiasmatem leží přední část 3. mozkové komory, pod ním hypofýza. Laterálně ho obklopují obě vnitřní karotidy. 4 cm před chiasmatem mění zrakový nerv svoji stavbu. Septa nyní tvoří neuroglie, nikoliv už měkká plena. [7]

#### Optické trakty (*tractus opticus*)

Probíhají od zadních ploch chiasmatu až k zevnímu kolínkovému tělesu. Zde končí neurity gangliových buněk. V každém traktu se nachází vlákna z pravého i levého oka (nezkřížená vlákna ze stejnostranného oka, zkřížená vlákna z druhostranného oka). Délka optických traktů je asi 20 mm. V místě středního mozku vbíhají do corpus geniculatum laterale. Před vstupem do nich se vlákna rozdělí na dvě části: vnitřní jsou ve spojení se sluchovým a statickým orgánem, vnější jsou optická vlákna. [7]

#### Postranní kolínková tělesa (*corpora geniculata lateralia*)

Zde končí neurity gangliových buněk a primární zraková dráha. Představují soubor gangliových buněk, které se nachází v mezimozku. Jejich hlavní funkce je přepojení impulsů na následný třetí neuron zrakové dráhy. Je to jediné spojovací místo mezi sítnicí a mozkiem. [7]

### Gratioletův svazeček (tractus geniculo-corticalis)

Tvoří 3. neuron zrakové dráhy. Vybíhá z corpus geniculatum laterale k týlnímu laloku (do korových center). Představuje široký vějíř bílé hmoty mozkové. Je tvořen neurity. V jeho horní části probíhají vlákna z horní části sítnice, dole z dolní části. Uprostřed se nachází vlákna z makulární krajiny. [7]

### Mozková zraková centra

Nachází se v mozkové kůře týlního (okcipitálního) laloku.

Area striata (podle Brodmana area 17) – končí zde vlákna Gratioletova svazečku, přijaté impulzy se zde zpracovávají a vyhodnocují jako zrakové vjemy. Rozlišujeme 6 vrstev, 4. vrstva je nejsilnější, vyskytuje se zde Genariho proužek, který je makroskopicky dobře viditelný.

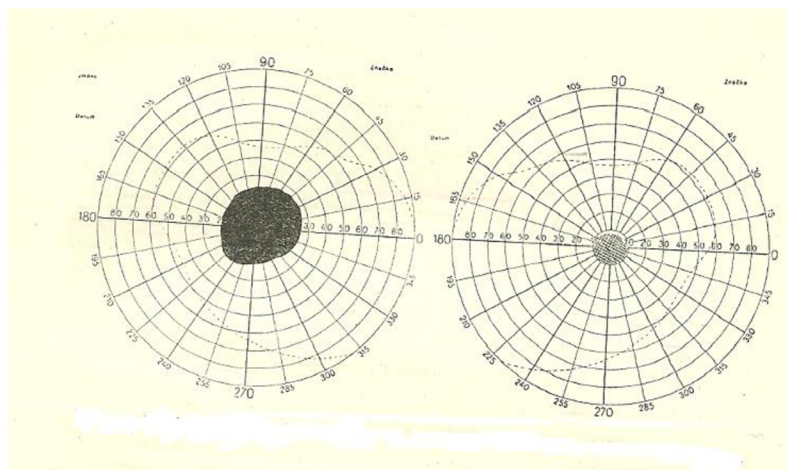
Area parastriata (area 18) – nachází se kolem arey 17.

Area peristriata (area 19) – obkružuje areu 18.

## **2.2 Poruchy zorného pole**

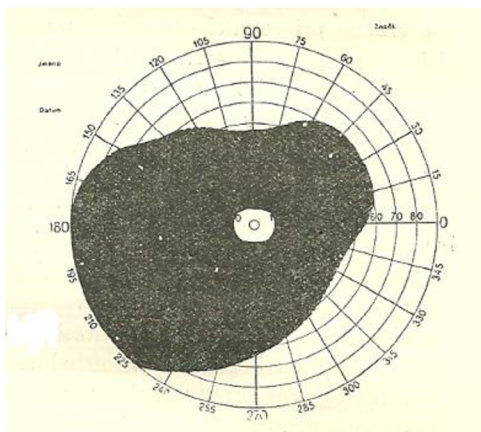
Poruchy ZP nazýváme skotomy. Když si pacient výpadek neuvědomuje, mluvíme o negativním skotomu. Takovýto skotom je např. slepá skvrna (Mariottův bod, fyziologický skotom), odpovídá projekci terče zrakového nervu do prostoru, 15° od bodu fixace. Pokud pacient vnímá skvrnu před okem, jedná se o pozitivní skotom.

V případě absolutního skotomu není zachována žádná funkce sítnice, pacient nerozezná ani barvu či pohyb. Je-li vnímání předmětů oslabeno, mluvíme o relativním skotomu. Často bývá postižen barvocit.



*Obr. 4: Absolutní a relativní centrální skotom [6]*

Koncentrické zúžení ZP je způsobeno nedostatečnou výživou sítnice při glaukomu, zánětech očního nervu. Vidění je dlouho normální. Ze začátku můžeme spatřit mírné zvětšení slepé skvrny. Pro glaukom je také typický například Bjerrumův skotom, který vychází ze slepé skvrny a obkružuje fixační bod. Při Roenneho nasálním skotomu dochází k postižení horního nasálního kvadrantu. [6]



*Obr. 5: Koncentrické zúžení ZP [6]*

Procesy postihující oblast hypofýzy, zrakového traktu a sekundární zrakovou dráhu (od corpus geniculatum laterale až po okcipitální lalok ve fisura calcarina) se projevují defekty zorného pole na obou očích. Při postižení oblasti hypofýzy (nádorem = craniopharyngioma) vypadnou vnitřní poloviny sítnice. Toto se v zorném poli projeví výpadkem zevních polovin – hemianopsia

heteronyma bitemporalis). Výpadek vnitřních polovin ZP je vzácnější – hemianopsia heteronyma binasalis (při skleróze carotis interna).

Při poruše nacházející se za chiasmatem vznikají homonymní hemianopsie na opačné straně než je ložisko. Diferenčně diagnosticky lze odlišit postižení v oblasti traktu od postižení v oblasti sekundární zrakové dráhy. [6]

### **3. ZÁKLADNÍ OČNÍ VYŠETŘENÍ**

Základní oční vyšetření zahrnuje vyšetření zrakové ostrosti do dálky a do blízka, orientační vyšetření zorného pole, vyšetření barvocitu. Důležitou součástí vyšetření je anamnéza se zaměřením na subjektivní potíže nemocného, okolnosti úrazu a celkové příznaky (nauzea, zvracení), které mohou doprovázet oční onemocnění. [28]

#### **3.1 Zraková ostrost**

Zrakovou ostrost definujeme jako nejmenší úhlovou vzdálenost dvou bodů, které dokážeme okem rozlišit. Zraková ostrost na sítnici oka je nejvyšší v centru žluté skvrny a nazýváme ji centrální zraková ostrost. Závisí i na kontrastu pozorovaného obrazce, na počtu pozorovaných podrobností a na jasů. Za základní úhlové rozlišení byla stanovena hodnota 1' (jedna úhlová minuta). Vyšetření probíhá na optotypech. Tato oblast je velice rozsáhlá a převažuje dané téma.[29]

#### **3.2 Vyšetření barvocitu**

Vyšetření barvocitu je přínosné pro zhodnocení a kvantifikaci vrozených defektů vnímání barev a pro diagnostiku poruch získaných. V praxi se nejčastěji používají pseudoizochromatické tabulky. Obsahují body různých barev a různého jasů. Barevné body vytvářejí určité číslice, písmena či geometrické tvary na pozadí odlišně zbarvených bodů. Osoby s porušeným barvocitem tyto znaky neidentifikují správně. Přesnějším vyšetřením je Farnsworthův-Munsellův 100-hue test. Obahuje 85 barevných terčů kontrastního jasů a sytosti, uložených ve čtyřech odděleních. Ve správném postavení jsou terče seřazeny od červené barvy k modré. Pacient má sestavit předtím náhodně promíchané terče do správného sledu tak, aby barevný rozdíl mezi dvěma sousedními terči byl co nejmenší. [30]

## **4. ORIENTAČNÍ VYŠETŘENÍ ZORNÉHO POLE**

### **4.1 Zkouška světelné projekce**

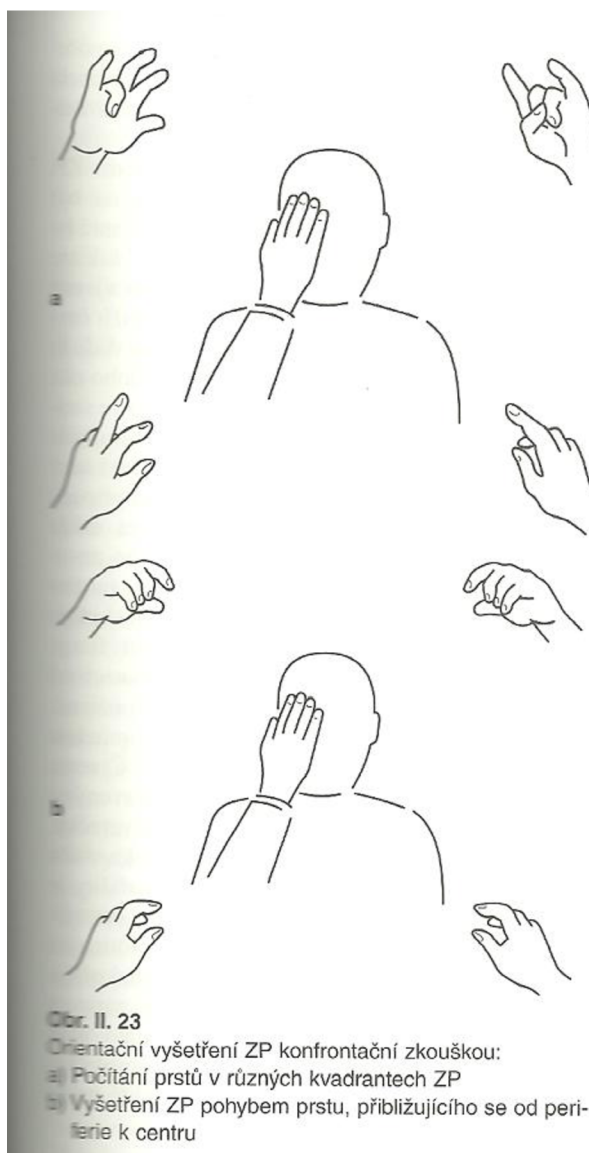
Je to elementární vyšetření ZP. Provádíme ji, když je vÍzus snížen na světlocit nebo na pohyb před okem. Pomocí oftalmoskopu osvětlujeme z různých směrů zornici a vyšetřovaný udává, zda z daného směru světlo vnímá. V záznamu uvádíme většinou jen kvadrant, ve kterém je projekce zachována nebo naopak chybí, v horším případě, že je projekce nejistá či nespolehlivá (projectio incerta). [8]

### **4.2 Test „podání rukou“**

Jedná se o nejrychlejší a nejjednodušší orientační metodu. Test se provádí monokulárně i binokulárně. Vyšetřovanému nastavíme obě dlaně a vyzveme jej „chyťte mne za ruku“. Pacient s normálním ZP se zeptá „za kterou?“. Pacient s homonymní hemianopsií uchopí tu ruku, kterou vidí. [8]

### **4.3 „Počítání prstů“**

Tento monokulární test spočívá v tom, že pacient nezakrytým okem fixuje protilehlé oko lékaře. Ten mu ukazuje v různých kvadrantech různý počet prstů a pacient udává vnímaný počet. [8]



*Obr. 5: Orientační vyšetření ZP [8]*

#### **4.4 Vyšetření ZP konfrontační zkouškou**

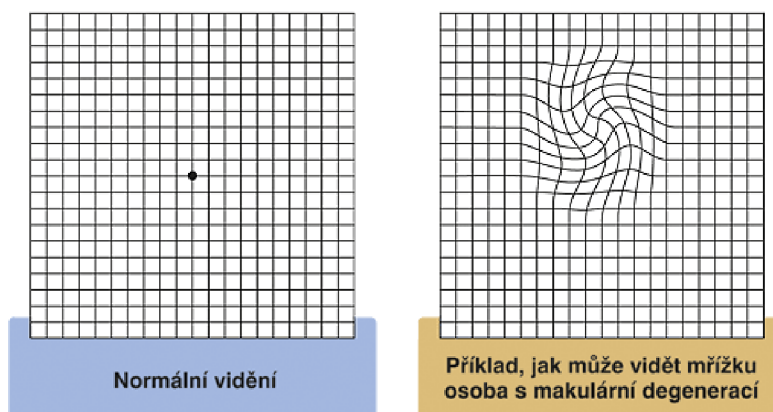
Tento test se provádí monokulárně. Pacient a vyšetřující sedí proti sobě ve vzdálenosti asi 1 m. Vyšetřovaný si zakryje jedno oko dlaní, lékař protilehlé oko zavře a druhým si oba hledí vzájemně do očí. Lékař kývavým pohybem prstů postupuje od periferie do centra. V okamžiku, kdy sám pohyb zaregistruje, očekává signál slůvkem „ted“ i od vyšetřovaného. Pohyb vede pravou rukou zprava, levou zleva většinou v 8 meridiánech (ve 4 hlavních a ve 4 šikmých). Je třeba zdůraznit potřebu stále fixace pohledu a hlásit vždy už pouhý pohyb, nikoliv až rozeznání prstů.

Nedostatkem metody může být chybějící, nebo jen odhadem prováděný záznam údajů. Děti v okamžiku, kdy se objeví pohyb v periférii, tímto směrem stočí hlavu. Jedná se o „pohledový reflex“. Naopak předností metody je rychlost a přímá kontrola fixace. [8]

#### **4.5 Amslerova mřížka**

Pomáhá nám vyhodnotit změny ZP v oblasti do  $10^\circ$ . Čtverec o straně 10 cm je rozdělen bílými nebo černými čarami na černém podkladě na síť 20x20 čtverečků, strana čtverce má 5 mm. Toto monokulární vyšetření se provádí z konvenční čtecí vzdálenosti 30 cm (1 čtvereček je vidět pod úhlem  $1^\circ$ ). V centru mřížky je bílá fixační značka o průměru 3 mm. Pacient s korekcí do blízka je dotazován, zda vidí při centrální fixaci všechny čtyři rohy, zda není strana někde zprohýbaná nebo deformovaná. Pokud ano, svědčí to o skotomu. Rozsah defektu může na schématu buď prstem naznačit či pro dokumentaci tužkou zakreslit.

Na relativní skotom nás upozorní mřížka viděna temně, neostře nebo zkresleně. Vlnící linie nás informuje o metamorfopsii – častý příznak poškození makuly. Pokud vyšetřovaný vnímá ohyb čar směrem k sobě, jedná se o mikropsii. Pokud vnímá ohyb čar směrem od sebe, hovoříme o makropsii. Jestliže nevidí všechny 4 rohy, naznačuje to obloukový skotom u glaukomu. Pacient může dostat mřížku domů a je vyzván ke každodennímu samovyšetření. Údaje pacientů nejsou vždy zcela přesvědčivé. [8]



Obr. 6: Amslerova mřížka [20]



## **5. KAMPIMETRIE**

Metoda zaznamenává změny ZP do 15° nebo do 30°. Registrujeme tvar a velikost menších skotomů. Využití hlavně v neurooftalmologii a u glaukomu, u kterých jsou změny v pericentrální Bjerrumové oblasti. Dnes tuto metodu zcela nahradily perimetry a mikroperimetry. [17]

### **5.1 Bjerrumův kampimetr**

Tato metoda vyšetřuje ZP do 30° na rovné paralelní ploše (na rozdíl od kulových perimetrů). Hlavní nevýhodou je časová náročnost. Matné černé plátno je napnuto v rámu 2x2 m. V centru je červené fixační světlo. Kolem něj jsou černou nití vyšity soustředné kruhy. Po obou stranách může být vyznačena oblast slepé skvrny. Vyšetřujeme ze vzdálenosti 2 m zorné pole do 30°, ze vzdálenosti 1 m ZP do 15°. Vyšetřovaný má hlavu fixovanou v opěrce brady. Vyšetřované oko má ve výši fixační značky. Vyšetřujeme bílými terčíky o průměru 1 – 6 mm na černém držátku. Stěny v blízkosti kampimetru jsou natřeny na černo, vyšetřující má černý oděv včetně rukavic. Lékař posunuje značkou z periferie do centra až do okamžiku, kdy pacient oznámí, že ji vidí. Lékař toto místo označí špendlíkem s černou hlavičkou. Je možno vymapovat stíny hlavních cévních kmenů po jejich odstupu z terče, tzv. angioskotomy. [8]



*Obr. 7: Bjerrumův kampimetr [10]*

## **5.2 Lloydův stereokampimetr**

Vyšetřovaný sleduje tmavý střed malé kruhové značky, která je umístěna mírně excentricky. Je důležité vyloučit akomodaci. ZP obou očí je odděleno při vyšetření přepážkou. Pokud se po vložení schématu nepodaří sfúzovat, je vhodné použít prizmata pro podporu fúze.



*Obr. 8: Lloydův stereokampimetr [10]*

## **6. PERIMETRIE**

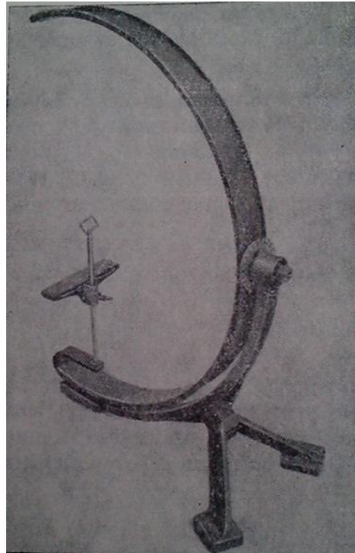
Termín perimetrie pochází z řeckého peri – okolo a metron – měřit. Slouží k vyšetření centrálního i periferního ZP. Dává nám informaci o funkci sítnice, optického nervu a nitrolebního úseku zrakové dráhy. Provádí se pro každé oko zvlášť. Je to subjektivní metoda, která počítá s pacientovou spoluprací. Pacient má příslušnou korekci.

### **6.1 Kinetická perimetrie**

Při kinetické perimetrii se pohybuje světelnou značkou z periferie do centra. Pohyb značky je náhodný. Lze měnit její velikost, sytost světla a barvu. Značka je promítána na vnitřní stěnu polokoule o průměru 33 cm. Vyšetřujeme ZP do 15°. Jakmile pacient zaznamená pohyb značky, zmáčkne tlačítko a dojde k záznamu do předtištěného schématu. Pohybem stejné značky z mnoha směrů nalezneme místa na sítnici se stejnou citlivostí. Po jejich spojení získáme izoptéru. Kinetické perimetrie rozlišujeme na mechanické (Goldmannův) nebo automatické (počítačové). [17]

#### **6.1.1 Försterův perimetr**

Představuje nejstarší kinetický perimetr. Je tvořen půlkruhovým obloukem, který je široký 5 cm. Lze s ním otáčet v horizontálním směru. Jsou zde vytlačeny stupně s fixační bílou značkou uprostřed. Vyšetřovaný má opřenou bradu a čelo ve vzdálenosti 33 cm od oblouku. Značky jsou různé velikosti a barvy. Pohybuje se s nimi po oblouku. Značky jsou upnuté na 25 cm dlouhé matně šedé tyčinky.



*Obr. 9: Försterův perimetr [10]*

### **6.1.2 Ruční perimetr**


Perimetr Försterova typu s menšími rozměry. Poloměr zakřivení oblouku je 150 mm. Stojan je nahrazen rukojetí. Tato metoda se využívá u pacientů upoutaných na lůžko.



*Obr. 10: Ruční perimetr [10]*

### **6.1.3 Projekční perimetr Maggioreův**

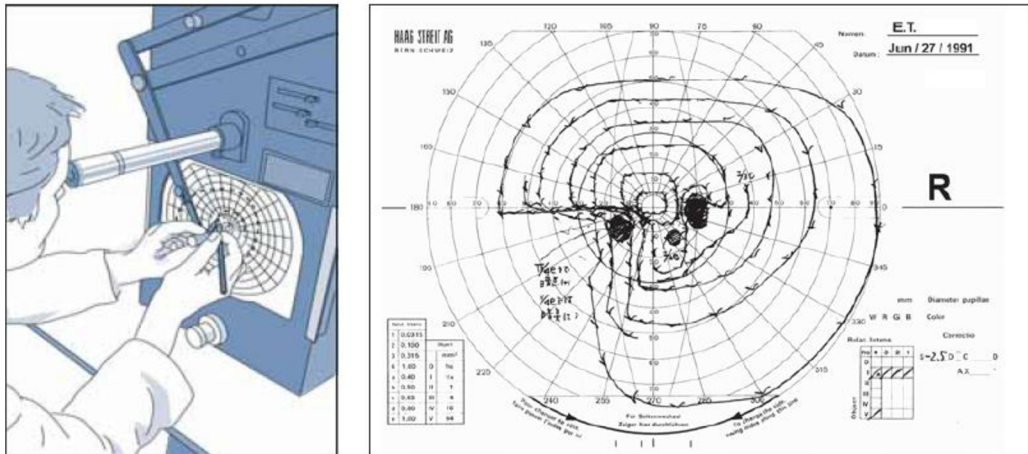
Je tvořen půlobloukem o poloměru 33 cm a šířky 10 cm. Lze jím otáčet v horizontálním směru. Fixační značku uprostřed představuje kříž, jehož intenzitu lze měnit. Testové značky mohou být posouvány do rozsahu 100° na obě strany.



*Obr. 11: Projekční perimetr Maggioreův [10]*

### **6.1.4 Goldmannův perimetr**

Je to dutá bílá sférická polokoule. Součástí je i dalekohledová soustava pro kontrolu fixace vyšetřovaného oka. Testové značky jsou velikosti I – V. můžeme měnit jejich barvu a jas. Pacient má hlavu fixovanou v opěrce. Střed zornice je v centru dalekohledové soustavy. Místnost musí být zatmělá, pacient stále sleduje fixační značku. Testovou značkou pohybujeme z periferie do centra až do okamžiku, kdy ji vyšetřovaný spatří. Vyšetřuje se nejdřív bílou, potom zelenou a nakonec červenou značkou. Následně se výsledky spojí a vyhodnotí. Je to subjektivní metoda. Vzniklé chyby mohou být z důvodu neudržení pozornosti pacienta, vyšetření trvá 20 minut.



Obr. 12: Práce s originálním Goldmannovým perimetrem a typické izoptéty [24]

Tato metoda se využívá zejména u pacientů s dramatickými změnami v zorném poli, jako je např. pokročilý glaukom, přední ischemické neuropatie optického nervu, léze chiasmatu. Také se používá např. u starších pacientů nebo u dětí, kdy je složité vyšetřit ZP pomocí automatické perimetrie.

Obecně lze říct, že pro zkoumání periferního ZP je kinetická perimetrie lepší než statická. Je to metoda, která dokáže přesně vykreslit rozsah skotomů, jako je slepá skvrna. Vyšetření na Goldmannově perimetru je považováno za poměrně složitou a těžkou metodu. Výsledek do značné míry závisí na schopnosti a dovednosti vyšetřujícího. Problematické je také ukládání, kvantitativní posouzení a porovnání.

Tyto nedostatky jsou nyní vyřešeny zavedením OCTOPUS 101 Goldmann Kinetic perimetrie (GKP). [24]

## **6.2 Statická perimetrie**

Automatická statická počítačová perimetrie je modernější a přesnější než kinetická. Technika funguje na principu promítání světelné značky standardní velikosti s různými prahovými a neprahovými hladinami jasu k určení citlivosti v jednotlivých bodech na sítnici. Počítač určuje spolehlivost testu. Výsledky mohou být ovlivněny například velikostí zornice, přítomností nebo progresí katarakty.

Existují různé typy programů podle rozsahu ZP nebo podle diagnózy (Octopus, Peritest, Peristat fy Rodenstock, Humphrey aj.). Nejkratší program trvá 6 minut, nejdelší 30 minut.

Tvar polokoule o poloměru křivosti 33 cm zůstává většinou zachován. Pozadí je standardně osvětleno (1,5 abs) a také stimuly mají standardní osvětlení (0,08 – 10000 abs). Světelné impulzy jsou vysílány na vnitřní plochu přístroje zcela náhodně, aby neovlivnily adaptaci sítnice. Pacient ohlásí vjem stisknutím tlačítka. Přístroj také zaznamená a vyhodnotí falešně pozitivní a falešně negativní údaje a v procentech určí spolehlivost vyšetření. Falešně negativní odpověď znamená, že nám pacient neposkytne informaci o podnětu, který už jednou zaznamenal se slabší intenzitou. Jestliže vyšetřovaný reaguje na nepřítomný světelný podnět pouze na základě zvukového signálu, jedná se o falešně pozitivní odpověď. Výsledky jsou vyjádřeny pomocí grafu, barevné mapy, škály šedi. Čím tmavší barva, tím větší defekt. Absolutní skotom má černou barvu.

Testované oko musí být upřeno přímo na fixační terč. K zajištění správné polohy slouží podpěrka brady. Při testování pravého oka může být obličej natočen mírně doleva a při testování levého oka mírně doprava, aby nos nezasahoval do nazálního okraje zorného pole. Pokud pacient potřebuje korekční čočku, musí být tato čočka umístěná blízko oka a držák nesmí zasahovat do zorného pole. Statické perimetry kontrolují fixaci oka. Ztráta fixace by neměla být větší než 30 %.

Pacientovi je třeba říci, že světelný bod je rychlý záblesk, po kterém následuje krátká pauza, že může zareagovat i po zhasnutí světla. Upozorníme, že pokud bude mít jistotu, měl by zareagovat i na body dost nezřetelné. Vyhodnocení vyšetření probíhá buď graficky (odstíny šedi, popř. v barvách) nebo lze výsledky vyjádřit číselně v decibelech.

Nelze opomenout, že je to stále vyšetřovací metoda subjektivní a tudíž výsledky mohou být do značné míry ovlivněny spoluprací pacienta. [7, 8]



### **6.2.1 Blue-on-White perimetrie**

Modro-žlutá perimetrie, také nazývaná krátkovlnná perimetrie (short wavelength automated perimetry – SWAP), představuje nejnovější metody zjištění ztráty ZP u glaukomu.

Glaukom poškozuje barvocit v oblasti modré, modro-žluté, modro-zelené. Od statické perimetrie se tato liší důkladně vybranými vlnovými délkami modré testové značky, která slouží jako podnět na žlutém pozadí. Pro praktické účely se používá intenzita osvětlení pozadí 100 cd/m<sup>2</sup>. Krátkovlnná perimetrie slouží ke včasnému rozpoznání vady ZP. Nelze doporučit jako screening u starších lidí.

Výsledky měření mohou negativně ovlivňovat zkalená optická prostředí, jako je například katarakta. Tato metoda je pro pacienty více namáhavá oproti klasické perimetrii, jelikož pro oko je složitější rozeznat podněty modré barvy na intenzivním žlutém pozadí. Za nevýhodu můžeme považovat poměrně dlouhou dobu trvání tohoto testu a také učící efekt. [2, 13, 24]

### **6.2.2 Flicker perimetrie**

Rozlišovací schopnost blikajících předmětů se měří na různých místech v ZP, směrem do periferie tato schopnost ubývá. Poškozením gangliových buněk sítnice klesá schopnost rozlišovat rychle blikající světelné podněty. Zjišťujeme „kritickou fúzní frekvenci“ (CFF). Slouží k prokázání glaukomu. Několik klinických studií v posledních deseti letech prokázalo, že je to metoda citlivější než standardní perimetrie v časném stádiu onemocnění. Flicker perimetrie určuje CFF v Hertzích (Hz).

V průběhu testování se frekvence blikajících podnětů volí v krocích – pomalé (1-5 Hz) až po velmi rychlé (50 Hz). Pacient musí odpovědět na otázku, zdá vnímá blikající podněty nebo už kontinuální světlo. Doba trvání stimulu je jedna sekunda.



Toto vyšetření můžeme provádět na přístroji Octopus 300, kdy vyšetřujeme ZP do 30 stupňů. Výhodou je, že zkalená optická média (např. při šedém zákalu) neovlivňují výsledek měření. [24]

### **6.2.3 mf ERG a mf VEP**

Multifokální ERG (mf ERG) a multifokální VEP (mf VEP) jsou objektivní elektrofyziologické metody k vyšetření ZP do 40°.

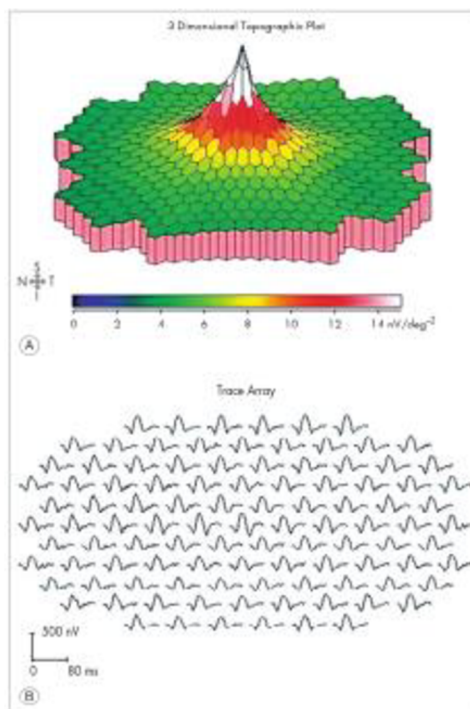
Mf ERG je založena na základě místních bioelektrických signálů v malých oblastech sítnice. Ty jsou stimulovány hexagonálními signály. Signály jsou shromážděny pomocí neinvazivní elektrody. Mapování retinální citlivosti je prováděno pomocí analýzy amplitudy, latence a tvarů s cílem odhadnout místní funkce.

Mf VEP se měří stejně, jako konvenční VEP v týlní oblasti. Získané signály představují korovou aktivitu a jsou složitější než mf ERG signály vzhledem k anatomii fissura calcarina. Výzkum mf VEP není tak daleko jako výzkum mf ERG. Přesto jsou klinické výsledky velmi slibné.

Kombinací mf ERG a mf VEP můžeme odlišit retinální léze (v makulární oblasti) a léze zrkového nervu (gangliových buněk a následné zrkové dráhy). Objektivní bioelektrické dysfunkce jsou nakonec doprovázeny defekty ZP získaných na automatickém perimetru.

Aplikace mfERG a mfVEP jsou:

- viditelné nebo neviditelné dystrofie sítnice u zadního pólu
- nevysvětlitelná centrální nebo paracentrální ztráta vidění při normálním vzhledu očního pozadí
- neurooftalmologické problémy jako glaukom [24]



*Obr. 13: Normální mfERG [18]*

#### **6.2.4 Mikroperimetrie**

Jedná se o metodu, kdy dochází ke kombinaci objektivního vyobrazení sítnice a subjektivní počítačové perimetrie. Vyhodnocujeme funkce makuly a smyslových receptorů. Součástí přístroje je nemydriatická fundus kamera, která umožňuje zobrazení očního pozadí infračerveným světlem v průběhu perimetrického vyšetření.

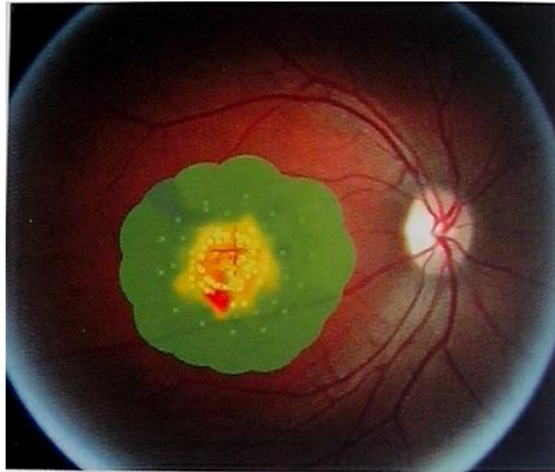
Máme možnost vybrat z několika testů – statické, kinetické, peripapilární. Většinou se používá statická mikroperimetrie z důvodu získání přesnějších výsledků oproti kinetické mikroperimetrii.

V průběhu vyšetření je kontrolována fixace pacienta náhodnými podněty ve slepé skvrně v pravidelných 20 – 60 - ti sekundových intervalech. Výsledky jsou zaznamenány v dB nebo v podobě fotografické mapy s barevným odlišením. Na ploše 44x36 cm může být umístěno 35-90 stimulů. Vyšetření je nezátěžující a 2x rychlejší než u běžné perimetrie. [13, 25]

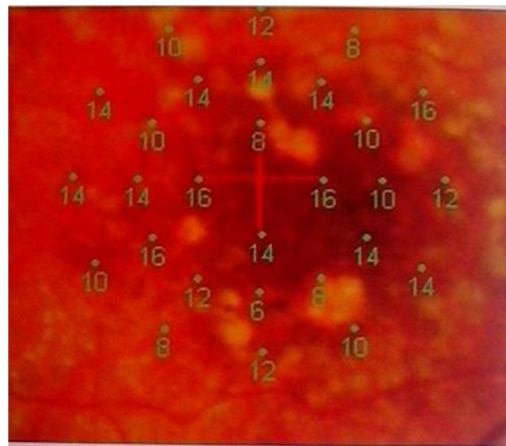
Mikroperimetr MP-1 (Nidek) využívá kombinaci perimetrie a zobrazení sítnice do 45 stupňů. Touto metodou je možno dosáhnout přesného automatického vyhodnocení funkce makuly a sledovat vitalitu smyslových buněk. Skotomy absolutní i relativní lze s velkou přesností detekovat pohybem značky v různých meridiánech a ohraničit je graficky. Takto lze zjistit i velmi malé změny na sítnici a sledovat je v čase. Vliv pohybů sítnice, ke kterým dochází i při dobré fixaci, je eliminován auto-tracking systémem. V průběhu vyšetření se používá ke sledování sítnice infračervené světlo, které pacient dobře snáší. Aktuální nálezy lze sledovat na monitoru. Na začátku a na konci vyšetření ZP lze archivovat nálezy v digitální barevné, černobílé nebo infračervené formě. Mapa citlivosti a prostorová relace anatomických orientačních bodů dává vzniknout perimetrii ve vztahu k očnímu pozadí, tzv. fundus related perimetrii. Tuto techniku lze užít u řady indikací: u VPMD, diabetické retinopatie, makulárních dystrofií. [23]



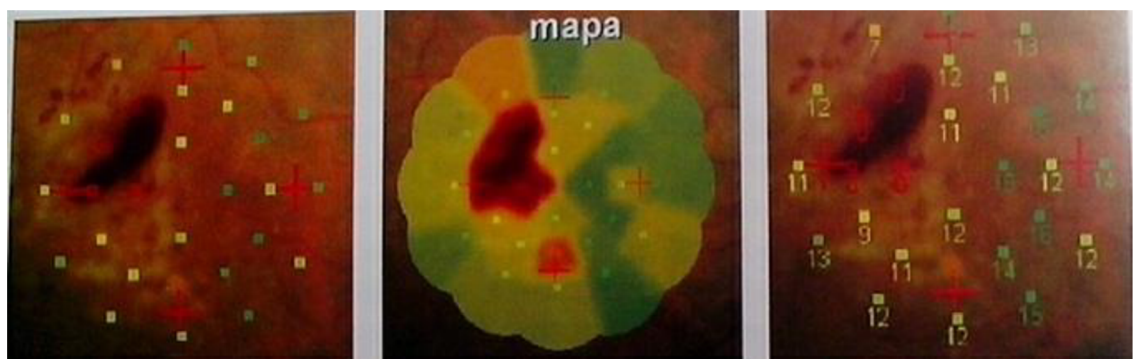
*Obr. 14: Mikroperimetr MP -1 [12]*



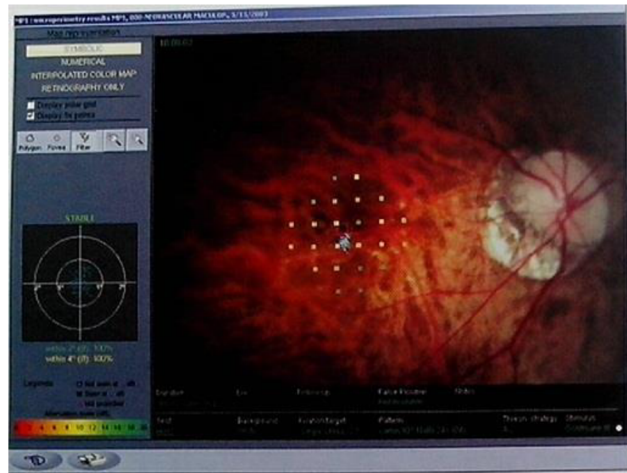
*Obr. 15: Vyšetření makulární oblasti pomocí MP -1 – dystrofie makuly [12]*



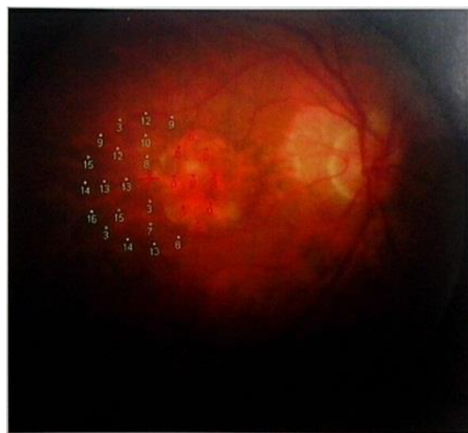
*Obr. 16: Kompozice MP – 1: foto fundu a počítačová perimetrie [12]*



*Obr. 17: Mapa symbolů, interpolační a numerická mapa[12]*



Obr. 18: Záznam z obrazovky při vyšetření MP – 1 [12]



Obr. 19: Posunutí fixace temporálně při makulární degeneraci - MP – 1  
[12]

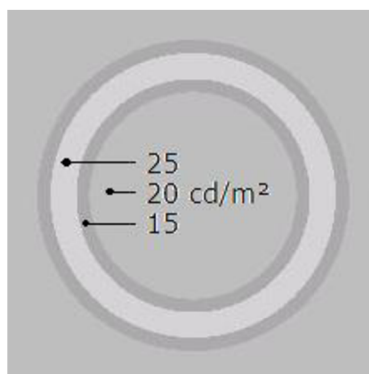
### **6.2.5 High Pass Resolution Perimetry**

High pass resolution perimetrie (HPRP) využívá jako podněty řadu kroužků lišících se velikostí. Jsou promítány v 50 - ti testových místech zorného pole do 30°. Prahový je nejmenší kruh, který pacient vidí. Nejmenší kruh má velikost 0,8 stupňů. Toto je vhodná metoda při sledování progresu u glaukomu.

Kontrast HPRP kroužků je přibližně 85 %, jsou konstruovány digitálně pomocí high-pass prostorové frekvenční filtrace kroužků. Základ stimulu tvoří světlý střed a kolem něho je tmavý okraj. Vyšetřovací vzdálenost je 16 cm.

Úkolem pacienta je stisknout tlačítko pokaždé, kdy zaznamená stimul. Jas a rozměry kruhů jsou voleny tak, aby splynuly s pozadím. Můžeme zvolit čtrnáct různě velikých kruhů, které jsou odstupňované po 0,1 log. Během vyšetření kontrolujeme správnou fixaci pomocí náhodných podnětů v oblasti slepé skvrny.

Mezi výhody HPRP patří kratší doba vyšetření, přímá komunikace s vyšetřovaným, dobrá schopnost detekovat ztrátu zraku u glaukomu a dalších neurologických očních onemocnění, schopnost zaznamenat progresi v ZP dříve než standardní automatická perimetrie. Další výhodou této metody je, že můžeme volit kruhy různých velikostí. To nám umožňuje vyšetření i periferního zorného pole. [15, 25]



*Obr. 20: Jas kruhových terčů [25]*

### **6.2.6 Frequency doubling technologie (FDT)**

Další perimetrická metoda, která slouží k vyšetřování ZP do 20°. FDT perimetrie testuje magnocelulární část gangliových buněk. Je zjišťována prahová citlivost na kontrast pomocí komplexnějších stimulů než u standardní perimetrie. Výhodou FDT perimetrie je krátká testovací doba. Za nevýhody považujeme nedostatečnou kontrolu fixace, nemožnost ukládat data v paměti a nízká kvalita výtisku.

FDT využívá vertikální sinusovou mřížku nízké prostorové frekvence. Sinusoidní pruhy se pohybují rychlostí 25 Hz v různých místech ZP a mění se

z negativního obrazu na pozitivní. Během stimulace se mění kontrast pruhů, přičemž nemocný reaguje na objevení se dané struktury. [17, 23]



## 7. CHOROBY S VLIVEM NA ZORNÉ POLE

### 7.1 Glaukom (zelený zákal)

Glaukom je skupina klinických onemocnění různé etiologie, která způsobují neuropatii zřakového nervu. Nejvýraznějším příznakem je zvýšení nitroočního tlaku (norma do 21 mmHg). Dalšími příznaky jsou exkavace papily zřakového nervu výpadky v zorném poli. Mezi rizikové faktory patří věk, rodinná anamnéza, pohlaví (častěji ženy), systémová hypertenze, refrakční vady, celkové choroby. Glaukomy jsou společně s diabetickou retinopatií, těžkou krátkozrakostí a stařeckými postiženími sítnice nejčastější příčinou oboustranné slepoty.

Glaukomy dělíme na **primární**, při kterých onemocnění není způsobeno jinou oční chorobou, a **sekundární**, u kterých je zvýšení NT nad fyziologické hodnoty způsobeno jinou oční chorobou, poraněním oka, vývojovými anomáliemi, nebo jako komplikace některých celkových chorob. **Kongenitální** glaukomy jsou způsobeny defektním vývojem odtokových cest komorové vody. Vyskytují se od narození do 2. roku života.

#### Vyšetřovací metody

Nitrooční tlak můžeme měřit Schiötzovým impresním tonometrem při použití různých závaží. Stupnice na tonometru je rozdělena na 20 dílků, které odpovídají vnoření tyčinky do prohnuté rohovky o 1 mm.

Dalším přístrojem pro měření NT je Goldmannův aplanační tonometr, jehož princip spočívá v tom, že známý tlak zploští rohovku tím více, čím je oko měkčí. Na rohovku zbarvenou fluoresceinem se promítají dva oddělené polokruhy, které se dotknou v okamžiku, kdy aplanační přístroj tlačí na oko stejným tlakem jaký je v oku samotném. Goldmannův aplanační tonometr je




součástí štěrbinové lampy. Nevýhodou je, že můžeme vyšetřovat pouze sedícího pacienta. Proto byly navrženy ruční aplanační tonometry.

K vyšetření ZP můžeme využít několik metod. Při kampimetrii vyšetřujeme centrální část ZP a oblast slepé skvrny. Dnes se nejčastěji využívá počítačová perimetrie.

Významnou pomoc při diagnóze glaukomu přináší gonioskopie. Pomocí gonioskopické čočky můžeme vyšetřit duhovko-rohovkový úhel. Hodnotíme viditelné struktury – výběžky duhovky, sklerální ostruhu, trabeculum, Schwalbeho linii.

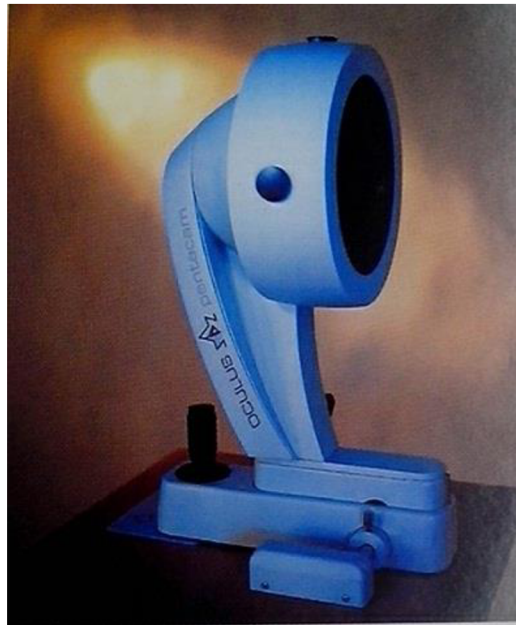
Mezi nové prvky v diagnostice glaukomu patří OCT/SLO, mikroperimetrie, Pentacam a další. OCT (optický koherentní tomograf) a SLO (skenovací laserový oftalmoskop) je vybaven digitálním videozáznamem, dobrými parametry pro vyšetřování i při zkalených očních médiích, umožňuje trojrozměrné zobrazení. Fundus zobrazuje CCD kamera a konfokální mikroskop, vyšetřovací jednotku doplňuje štěrbinová lampa.



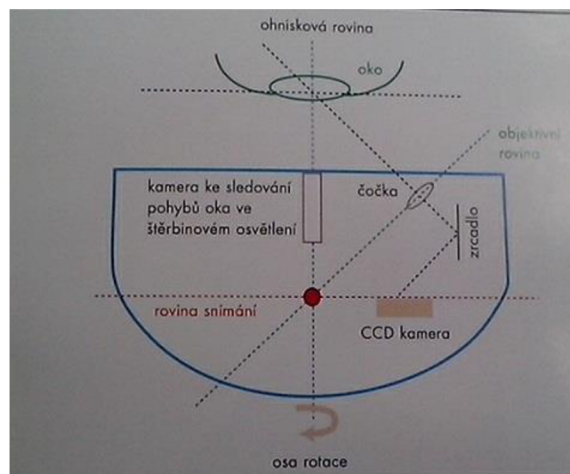
*Obr. 21: OCT 3D topografická mapa terče zřakového nervu [12]*

Přístroj Pentacam patří do nově se rozšiřující skupiny analyzátorů předního očního segmentu, je řízen pomocí počítače a využívá princip Scheimpflugovy kamery. Na podkladě obrazů snímaných rotující kamerou je následně provedena rekonstrukce předního očního segmentu. Pentacam má pět základních funkcí: Scheimpflugovy snímky předního očního segmentu, zhodnocení stavu čočky resp. stupně jejího zkalení, zhodnocení hloubky a tvaru


přední komory, pachymetrii a rohovkovou topografií. Dominantní oblastí Pentacamu je především obor refrakční chirurgie. [12]



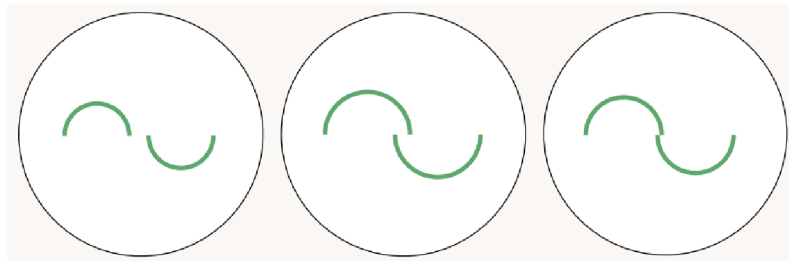
*Obr. 22: Pentacam [12]*



*Obr. 23: Schématické uspořádání Scheimpflugovy kamery v Pentacamu [12]*



*Obr. 24: Schiötzův impresní tonometr [26]*



*Obr. 25: Goldmannův aplanační tonometr: vysoký NT, nízký NT, norma [27]*

### Glaukom s otevřeným úhlem

Duhovko-rohovkový úhel je otevřený a prostorný stejně jako u normálních očí. Překážka odtoku komorového moku není gonioskopií zjistitelná, neboť leží mezi přední komorou a episklerálními cévami. Hlavní překážkou je patologicky změněná filtrační část trabekulární trámčiny, rozprostírající se mezi přední komorou a Schlemmovým kanálem.

Pro glaukom s otevřeným úhlem je charakteristický bezzáchvatový průběh a otevřený duhovko-rohovkový úhel. Nemocný nemá výraznější subjektivní potíže. Nemoc probíhá plíživě. Exkavace je spíše vertikálně oválná. Vyskytují se drobná čárkovitá krvácení v oblasti disku zřetivého nervu.

Léčba je jednak konzervativní, jednak chirurgická. Používají se miotika (pilocarpin).

### Glaukom s uzavřeným úhlem

Je charakterizován úzkým až štěrbinovitým duhovko-rohovkovým úhlem, který se v záchvatu zcela uzavírá. Vzniká u anatomicky predisponovaných očí – menší axiální délka bulbu, větší čočka, mělká přední komora.[14]

### Akutní záchvat glaukomu

Na predisponovaných očích dojde (často po dlouhém pobytu ve tmě, či práci v předklonu) k hromadění nitrooční tekutiny v zadní komoře a ve sklivci. Sklivec zvětšuje svůj objem a zároveň vytlačuje přední plochu čočky proti duhovce – zadní blok, až dojde k uzavěru štěrbinu mezi přední plochou čočky a sfinkterálním okrajem duhovky a vzniká pupilární blok. Dochází k dalšímu městnání tekutiny v zadní komoře, dojde k vytlačení kořene duhovky dopředu a k uzavření trámčiny komorového úhlu – přední blok.

Mezi subjektivní potíže pacienta patří bolest oka, bolest poloviny hlavy, snížení vízu, zvracení, nevolnost, fotofobie. Intravenózně se podává mannitol, pilocarpin, betablokátory. Laserový zákrok (iridotomie) se provede při obnovení transparence rohovky. Zajistí se komunikace mezi přední komorou a zadní komorou. [11]

## **7.2 Diabetická retinopatie**

Cukrovka (diabetes mellitus) je závažné onemocnění, které má důsledky pro řadu orgánů lidského těla. Jedním z nich jsou i oči. Diabetické důsledky pro zrak mohou být velmi závažné a v krajním případě končí ztrátou zraku. Diabetická retinopatie je jednou z nejčastějších příčin slepoty ve vyspělých zemích i v Čechách. Riziko slepoty je u diabetiků 10-20x vyšší než u

nediabetiků. Rizikovými faktory jsou délka trvání cukrovky a míra kompenzace, těhotenství, hypertenze, obezita, kouření cigaret, žilní onemocnění.

Cukrovka může postihovat různé části oka, ale nejčastěji zasahuje sítnici. Postiženy jsou především sítnicové vlásečnice (kapiláry). Onemocnění se může projevit vznikem malých výdutí na tepnách sítnice (mikroaneuryzmata), tvorbou nových cév (neovaskularizace) a krvácením (hemoragie).

První fáze (neproliferativní) se projevuje rozšířením žil a vlásečnic sítnice. Vznikají drobná ložiska krvácení a sítnice je prosáklá. Vzniká otok žluté skvrny sítnice, tzv. makulární edém. Ten způsobuje rozmazané vidění. Velmi vážným stavem je nedostatečné prokrvení zřetelného nervu. K diagnostice a zjištění stavu sítnice se provádí vyšetření očního pozadí, měření NT a angiografické vyšetření, které za pomoci kontrastní látky aplikované do krevního oběhu zobrazí cévní systém sítnice. Díky tomuto vyšetření je možné identifikovat místo na sítnici, kde dochází k úniku tekutin. Ten může být zastaven pomocí laserového zákroku.

Dalším stádiem onemocnění je tzv. proliferativní fáze. Pokud dochází k nedostatečnému prokrvení sítnice (ischemie), v místě nedokrvení vzniká abnormální růst nových cév. Ty jsou velmi křehké, praskají a dochází k dalšímu krvácení. Tento proces se nazývá neovaskularizace. Ten postupně zasahuje i sklivce a vzniká jizvení.

Řešení tohoto problému nabízí laserová fotokoagulace. Periferii sítnice (pars plana) můžeme ošetřit také diodovým laserem (retinopexie). Komplikace, ve kterou může diabetická retinopatie vyústit, je odchlípení sítnice. Základní prevence spočívá v co nejlepší kompenzaci cukrovky. [21]

Tab. 1 – Klasifikace diabetické retinopatie	
Stadium	Nález na očním pozadí
<b>Non-proliferativní DR</b>	
počínající a středně pokročilá	tvrdé exsudáty mikroaneurysmata mikrohemoragie intraretinální hemoragie cévní změny v oblasti makuly
pokročilá	vatovité exsudáty venózní abnormality intraretinální mikrovaskulární abnormality (IRMA) ischemie sítnice
<b>Proliferativní DR</b>	neovaskularizace na sítnici a/nebo papile trakční amoce sítnice intravitreální krvácení

Obr. 26: Klasifikace diabetické retinopatie [22]

### 7.3 Odchlípení sítnice

Odchlípení sítnice (amotio retinae) vzniká v souvislosti s degenerativními změnami sítnice, ale i dalších tkání oka – sklivce, cévnatky a bělimy. Rozlišujeme primární a sekundární odchlípení sítnice. Odchlípení sítnice spočívá v odloučení senzorické čisti od pigmentového epitelu, který zůstává fixován k cévnatce. Mezi neuroretinou a pigmentovým epitelem se hromadí tekutina.

Primární (idiopatické, regmatogenní) odchlípení sítnice začíná vytvořením trhliny sítnice a jejím rozštěpením tak, že pigmentová vrstva sítnice zůstává přiložena k cévnatce a ostatní vrstvy od ní oddálí vznikající subretinální tekutina. Onemocnění postihuje osoby ve středním a starším věku. Častější je u myopů. Mezi subjektivní potíže patří fotopsie, postupné omezování ZP a pokles zrakové ostrosti. K objektivním příznakům řadíme zákaly ve sklivci, změna barvy červeného reflexu, periferní výpadky ZP a snížení NT při srovnání s druhým okem. Léčba probíhá výhradně chirurgicky (fotokoagulace, kryopexe).

Sekundární (non-regmatogenní, bez trhliny) odchlípení sítnice vzniká jako následek jiného očního onemocnění. Rozlišujeme trakční odchlípení,

exsudativní a odchlípení sítnice způsobené nádorem. Trakční odchlípení sítnice je spojeno s komplikacemi u perforujících poranění (krvácení do sklivce, diabetická retinopatie, okluze sítnicové žíly, terminální stádium retinopatie nedonošených). Exsudativní odchlípení vzniká hromaděním transsudátu nebo exsudátu v subretinálním prostoru (nádor cévnatky, uveitidy, těhotenská retinopatie). [11, 14]

#### **7.4 Věkem podmíněná makulární degenerace (VPMD)**

Věkem podmíněná makulární degenerace je onemocnění makuly, které můžeme diagnostikovat u pacientů starších 60 let. Jedná se o onemocnění multifaktoriální. Kromě vysokého věku na jeho vzniku má také vliv kouření cigaret, nesprávná výživa, obezita, hypertenze a dědičnost.

Základními klinickými příznaky, kterými se onemocnění projevuje, jsou metamorfopsie (deformace vnímaného obrazu), centrální skotom, pokles centrální zrakové ostrosti (zejména na blízko).

VPMD se vyskytuje ve dvou formách: suché a vlhké. Častěji se setkáváme se suchou formou.

##### **7.4.1 Suchá forma VPMD**

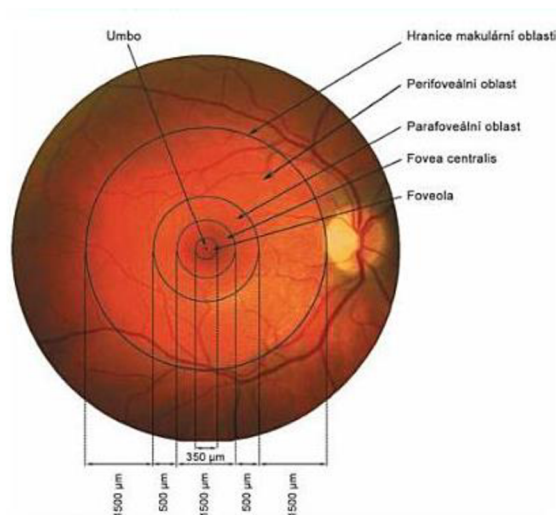
Suchou formu VPMD můžeme označit za méně závažnou. Onemocnění postupuje většinou zvolna. Je charakteristické výskytem drúz (tvrdých nebo měkkých) a změnami na úrovni retinálního pigmentového epitelu (RPE). Setkáváme se také s protenčením Bruchovy membrány. Konečným stádiem suché formy VPMD je geografická atrofie RPE. Ta je příčinou těžké ztráty zraku až na úroveň praktické slepoty. Podílí se 20 % na celkovém počtu osleplých kvůli VPMD. Důležité je dbát na kvalitní stravu bohatou na čerstvou zeleninu a ovoce. Vhodné jsou různé doplňky stravy a vitamíny.



### **7.4.2 Vlhká forma VPMD**

Vlhká forma VPMD je daleko závažnější než suchá. Vyskytuje se sice méně často, ale za to rychle postupuje, a pokud není léčena, vede velmi rychle k oslepnutí (do několika měsíců). Základní charakteristikou je přítomnost chorioideální neovaskulární membrány (CNV). Ta představuje patologický shluk cév cévnatky, který pokud není jeho růst zastaven, vede k tvorbě disciformní jizvy, která představuje terminální stadium vlhké formy VPMD.

K léčbě se používají terapeutické postupy jako fotodynamická terapie, aplikace antagonistů cévního růstového faktoru. Umožňují zejména u vlhké formy onemocnění stabilizaci a u některých pacientů dokonce zlepšení centrální zrakové ostrosti. [4]



*Obr. 27: Topografie makulární oblasti[4]*

### **7.5 Klasická migréna**

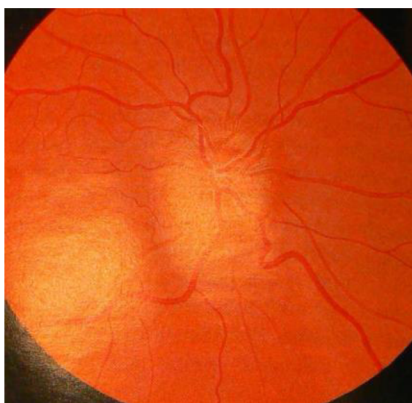
Klasická migréna se projevuje bolestí hlavy. Pacienti vnímají hemianopický skotom. Ten je ve tvaru jiskřivé podkovité linie a pokračuje v homonymních polovinách zorného pole obou očí k periférii a zmizí asi za 30 minut. U některých osob zvláště ve vyšším věku se tento skotom může vyskytovat bez bolesti hlavy. Je to způsobené vasokonstrikcí mozkových tepen. Terapii řídí neurolog. [3, 9]



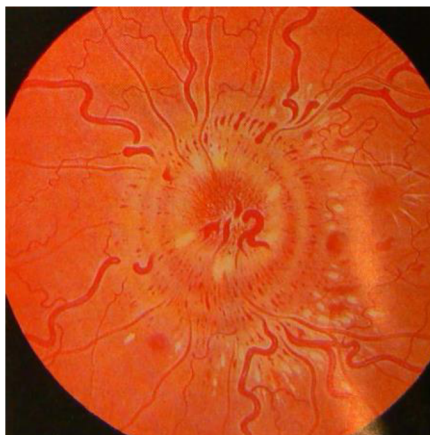## **7.6 Městnavá papila**

Jedná se o stav, kdy papila zrakového nervu prominuje dovnitř bulbu. Je vyvolán zvýšeným nitrolebním tlakem. Příčiny nitrolební hypertenze jsou hlavně tumory nebo krvácení. Je nutno provést CT. Mezi typické příznaky patří oboustranné ztráty vidění (trvajících několik sekund), bolesti hlavy, zvracení, někdy pokles centrální zrakové ostrosti, změny v zorném poli. Těžká ztráta centrální zrakové ostrosti je typická pro chronickou městnavou papilu. Pomocí perimetru můžeme pozorovat rozšíření fyziologické slepé skvrny. Chronický edém přechází do atrofie, hemoragie, dále zúžení sítnicových cév a na terči zrakového nervu vznikají cévní spojky. Ve fázi chronického edému pozorujeme periferní poškození zorného pole. Mohou se vyskytovat i poruchy barvocitu.

Městnavá papila se projevuje edémem ve vrstvě nervových vláken, setřelou až mírně navolitou hranicí terče, vyhlazenou fyziologickou exkavací, venostázou a ojedinělými peripapilárními plaménkovitými hemoragiemi. Barva terče se mění na šedobělavou a úzké cévy se opouzdřují. Zrakové funkce bývají poměrně dlouhou dobu neporušeny, časnou známkou je rozšíření slepé skvrny. Normální jsou i zornicové reakce. V konečném stádiu jsou již zrakové funkce těžce a nevratně poškozeny. Hrozí oboustranná a trvalá slepota. [3, 9, 17]



*Obr. 28.: Městnavá papila – počáteční fáze s nepřesným ohraničením papily [1]*



*Obr. 29.: Městnavá papila – plně vyvinutý obraz s hemoragiemi, stern –  
figura v makule [1]*

### **7.7 Zánět zřakového nervu (neuritida optiku)**

Neuritida optiku je zánětlivé nebo demyelinizační onemocnění, které se vyskytuje většinou u mladých lidí. Příčina tohoto onemocnění není zcela známa. Zánět zřakového nervu je projevem většinou mozkomíšni sklerózy. Zrak se obvykle rychle zhorší na jednom oku (v průběhu hodin, dnů). Jedná se o onemocnění progresivní, k jeho zhoršení dojde převážně ke konci druhého týdne. Často je přítomna retrobulbární bolest, která se stupňuje při tlaku na oko nebo při pohybech oka. Nejprve se obvykle objeví přímá fotoreakce zornic. Úprava zraku je většinou pomalejší, trvá asi 4-5 týdnů. U 90 % pacientů se zrak vrátí zpět k normálu. Pacienti pocíťují defekty ve vnímání barev, mají horší kontrastní citlivost. Nejčastějším defektem v zorném poli je centrální skotom.

Intraokulární neuritidě předchází často virová infekce, většinou postihuje děti. Terč je oteklý s hemoragiemi a překrvením.

Při retrobulbární neuritidě je postižen zřakový nerv za bulbem a na terči zřakového nervu nenajdeme žádný nález. Tato neuritida je typická spíše pro dospělé pacienty. Provádí se CT k vyloučení meningeomu optiku nebo tumoru. Tento zánět se projeví kvadratickým nebo hemianopickým defektem v zorném poli. Léčba probíhá pomocí kortikosteroidů.

Dalším podobným onemocněním je papiloflebitida. Typický je masivní jednostranný edém s malou poruchou zraku. Vyskytuje se u mladých lidí. Mezi další příznaky patří bolest oka, edém zřetivého terče s hemoragiemi. Pomocí perimetrického vyšetření zjistíme rozšíření slepé skvrny. Léčba je jednodušší než u předchozích neuritid, je sice zdlouhavá (týdny až měsíce), ale prognóza je dobrá. [9]

### **7.8 Chiasmatický syndrom (CHS)**

Tento syndrom způsobuje bitemporální hemianopsii, atrofii papil a ztuhlost zornic. Výpadky určité části ZP vznikají podle umístění útlaku. Přední chiasmatický syndrom vyvolává meningiom trabeculi sellae. Horní CHS se objeví u vnitřního hydrocefalu, zadní CHS vyvolá kraniofaryngom. Dolní CHS přinese supraselární adenom hypofýzy. [3]

### **7.9 Okluze a. centralis retinae**

Příčinou centrální retinální arterie bývá embolus při srdečních onemocněních, nebo trombus z uvolněného plátu z karotické arterie. K uzávěru dochází zejména v oblasti lamina cribrosa. Jedná se o bezbolestnou, náhlou a prakticky úplnou ztrátu vidění jednoho oka. Dochází k tomu nejčastěji v ranních hodinách. Pokud je uzávěr jen v některém z ramének centrální retinální arterie, výpadek ZP odpovídá místu uzávěru. Kauzální terapie není, protože gangliové buňky sítnice odumírají vlivem špatného cévního zásobení během 20 minut a po 4 – 5 hodinách následuje jejich nekróza bez možnosti zlepšení. Stav je prakticky neměnný. [11]

### **7.10 Okluze v. centralis retinae**

Okluze centrální retinální vény patří mezi časté retinální cévní příhody. Čatěji se vyskytuje u starších lidí. Příčinou bývá neléčená arteriální hypertenze, arterioskleróza, méně často krevní choroby. U mladších pacientek bývá ve spojení s užíváním hormonální antikoncepce. Uzávěr vzniká kompresí vény

skleroticky změněnou arterií v místech, kde mají společný adventiciální obal. Jedná se rovněž o náhlou ztrátu vidění. Pokles vizu není ani tak rychlý, ani tak úplný jako u uzávěru a. centralis retinae. Při uzávěru v raménku vény odpovídá výsledný stav vidění místu zásobenému odpovídajícímu úseku centrální vény. Léčba spočívá v terapii celkového onemocnění. Z očního hlediska dochází k ošetření sítnice laserem, aby se zamezilo následkům z ischemie v podobě hemoragického glaukomu. [11]

### **7.11 Cévní mozková příhoda**

Příčinou cévní mozkové příhody je embolus při srdečních onemocněních nebo častěji trombus (při onemocnění karotidy). Pokud je ložisko uzávěru za chiasmatem vznikne kontralaterální homonymní výpad zorného pole. Pokud je místo uzávěru uloženo v dalším průběhu radiatio optica, může způsobit rovněž kontralaterální výpadek v zorném poli, ale s úsporou centrálního vidění. [11]

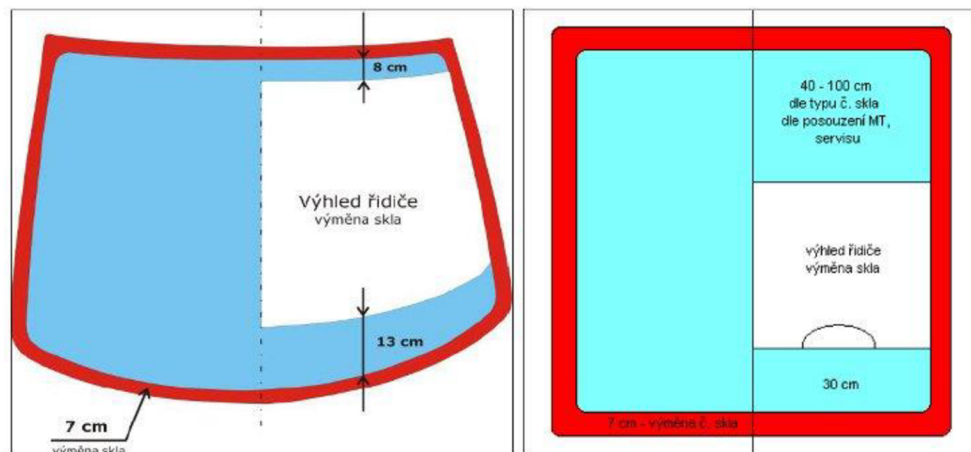
## 8. ZORNÉ POLE ŘIDIČE

Zorné pole řidiče je zjednodušeně řečeno plocha v šířce 30 cm mezi volantem a horním poloměrem stírané plochy při pohledu vně z vozu. U vozidel nad 3,5 t jde o plochu 30 x 30 cm ve výhledu řidiče. Při zvyšování rychlosti jízdy se zorné pole řidiče zužuje. [31]

### Schémata výhledu řidiče:

osobní a nákladní vozidla **do 3,5 tuny**

autobusy, **nákladní vozidla**



Obr. 30: Schéma výhledu řidiče [32]

V rizikové činnosti, jako je řízení auta, nás omezují různá zařízení a známky na předním skle. Obecné určení míst, kde je možné umístit zařízení jako je například navigační systém připevněný přísavkou na čelní sklo není možné, protože zorné pole řidiče, tj. pole výhledu řidiče, je nutno posuzovat pro každý typ vozidla individuálně, protože plocha čelního skla není u všech silničních vozidel totožná se zorným polem řidiče. V důsledku konkrétních konstrukcí čelních skel a předních částí vozidla dochází v některých případech například k tomu, že řidič čelním sklem vidí na části karoserie a ne na vozovku a okolí vozidla (např. výhled je i na kryt motoru) a tato plocha čelního skla tedy není zorným polem řidiče. Další plocha čelního skla, která není zornou plochou

řidiče, je horní část plochy čelního skla se sníženou propustností (horní ztemňovací pás). Tyto plochy čelního skla jsou uvedeny jako příklady, kdy celá plocha čelního skla není zorným polem řidiče, neznamena to však, že jde o schválení možnosti montovat předmětná zařízení do těchto míst, bez kontroly plnění všech požadavků v konkrétním případě. Při silniční kontrole může policie např. ověřit, zda navigační systém je v konkrétním případě umístěn tak, že nezakrývá výhled řidiče. [33]

## **9. ZÁVĚR**

V bakalářské práci - Metody stanovení rozsahu zorného pole shrnuji jednotlivé vyšetřovací postupy, které určují velikost, výpadky či zúžení zorného pole. V první části své práce se věnuji vysvětlení jednotlivých pojmů jako jsou zorné pole, skotomy, zraková dráha, sítnice.

V druhé části jsem se zaměřila na orientační vyšetření zorného pole, kam patří například zkouška světelné projekce, počítání prstů či vyšetření pomocí Amslerovy mřížky. Také jsem věnovala pozornost základnímu očnímu vyšetření, kde důležitou roli hraje anamnéza.

Následující kapitoly popisují konkrétní metody stanovení rozsahu zorného pole jako jsou kampimetrie a perimetrie kinetická a statická. Přednost jsem dala novějším metodám. U jednotlivých vyšetřovacích metod jsem pro názornost uvedla obrázek přístroje.

V poslední a závěrečné části jsem se zabývala konkrétními chorobami, které ovlivňují normální velikost zorného pole. Popsala jsem jejich stručnou charakteristiku, projevy, léčbu. Jako zajímavost jsem se zmínila o zorném poli řidiče.

## SEZNAM POUŽITÝCH ZKRATEK

CCD	Charge-Coupled Device
CFF	kritická fúzní frekvence
cm	centimetr
CNV	chorioideální neovaskulární membrána
CT	počítačový tomograf
dB	decibel
FDT	Frequency Doubling Technology
GKP	Goldmann Kinetic Perimetry
HPRP	High Pass Resolution Perimetry
CHS	chiasmatický syndrom
Log	logaritmus
m	metr
Mf ERG	multifokální elektroretinografie
Mf VEP	multifokální zrkové evokované potenciály
mm	milimetr
mmHg	milimetr rtuti
MP	mikroperimetrie
NT	nitrooční tlak
RPE	retinální pigmentový epitel
SLO	skenovací laserový oftalmoskop
SWAP	Short Wavelength Automated Perimetry
VPMD	věkem podmíněná makulární degenerace
ZP	zorné pole
3D	trojdimenzionální



## SEZNAM POUŽITÉ LITERATURY

### **Knížní publikace:**

- [1] BARTOŠ, Dušan a kol.: *Glaukom - vybrané kapitoly*, 1. vyd. Praha, Nucleus HK, 2008, ISBN: 978-80-87009-35-2.
- [2] EDGAR, D. F., RUDNICKA Alicja R. *Glaukoma Identification and Co-management*. 1st ed. Philadelphia: Butterworth Heinemann Elsevier, 2007. 82 s. ISBN 9780750637824.
- [3] FUČÍK, Martin a kol.: *Trendy soudobé oftalmologie 2*. 1. vyd. Praha, Galén, 2000. ISBN 80-7262-043-6.
- [4] KOLÁŘ, Petr a kolektiv. *Věkem podmíněná makulární degenerace*. 1. vyd. Grada Publishing, a.s. Praha 2008. ISBN 978-80-247-2605-2.
- [5] KOLÍN, Jan a kolektiv. *Oftalmologie praktického lékaře*. 1. vyd. Praha: Univerzita Karlova, nakladatelství Karolinum, Praha 1994. s. 190-191. ISBN 80-7066-861-X.
- [6] KURZ, Jaromír a kolektiv. *Základy očního lékařství – Stručná učebnice pro mediky*. 2. vyd. Praha: Státní zdravotnické nakladatelství, Praha 1953. s. 45-50.
- [7] KVAPILÍKOVÁ, Květa. *Anatomie a embryologie oka*. 1. dotisk Brno: Národní centrum ošetřovatelství a nelékařských zdravotnických oborů, Brno 2010. s. 52-93. ISBN 80-7013-313-9.
- [8] OTRADOVEC, Jiří. *Klinická neurooftalmologie*. 1. vyd. Praha: nakladatelství GradaPublishing, a.s., Praha 2003. s. 25-66. ISBN 80-2470280-0.
- [9] PITROVÁ, Šárka a kol.: *Akutní stavy v oftalmologii*. 1. vyd. Praha: Galén, 2006. ISBN 80-7262-368-0.

- [10] POLÁŠEK, Jaroslav. *Technický sborník oční optiky*. Praha: Oční optika, 1975
- [11] ROZSÍVAL, Pavel a kolektiv. *Oční lékařství*. 1. vyd. Galén, Karolinum, 2006. ISBN 80-7262-404-0.
- [12] ROZSÍVAL, Pavel a kolektiv. *Trendy soudobé oftalmologie – svazek 4*. 1. vyd. Praha: nakladatelství Galén. Praha 2007. s. 117-135. ISBN 978-80-7262-470-6.
- [13] ŘEHÁK, Jiří, REHÁK, Matuš a kolektiv. *Venózní okluze sítnice*. 1. vyd. Praha: nakladatelství Grada Publishing, a.s., Praha 2011. s. 73. ISBN 978-80-247-3480-4.
- [14] ŘEHÁK, Svatopluk a kolektiv. *Oční lékařství: učebnice pro lékařské fakulty*. 2. vyd. Praha: nakladatelství Avicenum. Praha 1989. s 192-213.
- [15] SCHACKNOW, Paul N., SAMPLES John R. *The Glaucoma Book: A Practical, Evidence-Based Approach to Patient Care*. Springer New York Dordrecht Heidelberg London, 2010. 244s. ISBN 978-0-387-76699-7.
- [16] SYNEK, Svatopluk, SKORKOVSKÁ, Šárka. *Fyziologie oka a vidění*. 1. vyd. Grada Publishing. Praha 2004. s 42. ISBN 80-247-0786-1.
- [17] VLKOVÁ, Eva, PITROVÁ, Šárka, VLK, František. *Lexikon očního lékařství*. 1. vyd. Brno: Nakladatelství a vydavatelství Mokrohorská, Brno 2008. s. 561-562. ISBN 978-80-239-8906-9.
- [18] YANOFF, Myron, DUKER Jay S. *Ophthalmology*. 3rd ed. Elsevier Saunders, 2009. 460s. ISBN 978-1-4557-3984-4.

## **Elektronické zdroje:**

- [19] [http://www.zeleny-zakal.cz/histologie-oka?confirm\\_rules=1](http://www.zeleny-zakal.cz/histologie-oka?confirm_rules=1)
- [20] <http://www.degeneracemakuly.cz/img/amslerova-mrizka-priklady.gif>
- [21] <http://www.videni.cz/nemoci-oci/choroby/37-diabeticka-retinopatie>
- [22] <http://zdravi.e15.cz/clanek/priloha-lekarske-listy/diabeticka-retinopatie-problem-stale-aktualni-172108>
- [23] <http://www.perimetry.org/PerimetryHistory/FDP/index.htm>
- [24] [http://www.haagstreit.com/fileadmin/haagstreit\\_international/Documents/Manual/Octopus/AutomatedPerimetry\\_2006.pdf](http://www.haagstreit.com/fileadmin/haagstreit_international/Documents/Manual/Octopus/AutomatedPerimetry_2006.pdf)
- [25] <http://www.oft.gu.se/webdiagnos/Perimetry/perimetry.html#HRP>
- [26] [http://www.gilai.com/images/items/1862\\_big.jpg](http://www.gilai.com/images/items/1862_big.jpg)
- [27] <http://s160131.gridserver.com/wp-content/uploads/applanation-tonometry-rings.png>
- [28] <http://www.medicinapropraxi.cz/pdfs/med/2012/06/08.pdf>
- [29] <http://www.argolens.cz/zrakova-ostrost.htm>
- [30] <http://www.lekari-online.cz/ocni-lekarstvi/zakroky/vysetreni-barvocitu>
- [31] <http://www.ceskapojistovna.cz/skody-a-pojistne-udalosti/scelovani-skel>
- [32] <http://www.autosklo-perfekt.cz/wp-content/uploads/opravy-autoskla.jpg>
- [33] [http://www.mdcz.cz/cs/Silnicni\\_doprava/Dovoz\\_registrace\\_a\\_schvalovani\\_vozidel/Schvalovani\\_vozidel/Stanovisko\\_ke\\_GPS.htm](http://www.mdcz.cz/cs/Silnicni_doprava/Dovoz_registrace_a_schvalovani_vozidel/Schvalovani_vozidel/Stanovisko_ke_GPS.htm)