

MASARYKOVA UNIVERZITA
LÉKAŘSKÁ FAKULTA
Optika a optometrie

ZORNÉ POLE

Bakalářská práce

Vedoucí práce :
MUDr. Zdeňka Mašková

Vypracovala :
Iva Hutyrová

Duben 2007

Prohlašuji, že práci jsem vypracovala samostatně a použitou literaturu jsem citovala.

V Brně duben 2007

PODĚKOVÁNÍ

Na začátek této práce bych chtěla poděkovat za konzultace a podnětné rady MUDr. Zdeňce Maškové. Také bych chtěla poděkovat rodině za podporu, trpělivost a připomínky související s tématem.

*Význačný německý fyziolog **Hermann Helmholtz** (1821 – 1894) prý prohlásil, že by tak nedokonalý optický přístroj, jakým je lidské oko, pozemskému optikovi vrátil. Přestože uplynulo více než jedno století, nikdo tak obdivuhodný nástroj nevyrobil.*

Dívat se znamená věřit

Francis Crick

OBSAH

1. ÚVOD

2. ANATOMIE A FYZIOLOGIE ZRAKOVÉHO ÚSTROJÍ
 - 2.1 Sítnice
 - 2.2 Zraková dráha
 - 2.3 Fyziologie zraku

3. ZORNÉ POLE
 - 3.1 Definice
 - 3.2 Vývoje zorného pole
 - 3.3 Rozsah zorného pole

4. VYŠETŘENÍ ZORNÉHO POLE
 - 4.1 Základní oční vyšetření ke zhodnocení zorného pole
 - 4.2 Princip vyšetření
 - 4.3 Orientační vyšetření zorného pole
 - 4.3.1 Zkouška světelné projekce
 - 4.3.2 Test „podání rukou“
 - 4.3.3 Počítání prstů
 - 4.3.4 Vyšetření zorného pole konfrontační zkouškou
 - 4.3.5 Binokulární modifikace konfrontačního testu
 - 4.3.6 Obrysová obličejová perimetrie
 - 4.3.7 Orientační hodnocení relativních výpadů zorného pole
 - 4.3.8 Amslerova mřížka
 - 4.4 Kampimetrie (tangentová síť, Bjerrumovo plátno
 - 4.5 PERIMETRIE
 - 4.5.1 Vývoj perimetrie
 - 4.5.2 Vymezení metody perimetrie
 - 4.5.3 Parametry spolehlivosti

5. PORUCHY ZORNÉHO POLE

5.1 Monokulární poruchy zraku

5.1.1 Skotomy

5.1.2 Monokulární poruchy periferního zorného pole

5.1.3 Koncentrické zúžení zorného pole

5.2 Binokulární poruchy zraku – hemianopsie

5.2.1 Definice a nomenklatura hemianopsií

5.3 Glaukom

5.4 Odchlípení sítnice

5.4.1 Příznaky odchlípení sítnice

5.5 Věkem podmíněná makulární degenerace

5.5.1 Suchá forma VPMD

5.5.2 Vlhká forma VPMD

5.6 Diabetická retinopatie

6. POUŽITÉ ZKRATKY

7. PŘÍLOHY

8. ZÁVĚR

1. Úvod

Normální lidské oko je z mnoha pohledů velmi unikátní lidský orgán, současnými technologiemi jako celek nenapodobitelný. Má velmi stabilní anatomickou strukturu, jedinečný optický systém a velmi složitou stavbu sítnice. Tato složitá stavba sítnice tvoří celek s přední částí zrakového nervu, zprostředkující převod zrakových vjemů dále zrakovou dráhou do mozku. A právě tato oblast mě zaujala při volbě tématu bakalářské práce.

Ještě před vybráním tématu jsem měla možnost se seznámit s vyšetřováním a následným diagnostikováním rozsahu zorného pole. Vyšetřování na perimetru PTS 900 mne natolik zaujalo, že jsem se chtěla dozvědět více o celkovém problému jak vyšetřování, tak diagnostikování. Což bylo dalším důvodem výběru tématu zorné pole.

Rozvoj vyšetřování zorného pole neustále pokračuje, získáváme stále nové a nové poznatky v oblasti medicínské a přístrojové. V této práci jsem se pokusila přiblížit poznatky, které byly dostupné.

V jakémkoliv oboru si najdi tu nejpodivnější věc a pak ji zkoumej.

John Archibald Wheeler

2. ANATOMIE A FYZIOLOGIE ZRAKOVÉHO ÚSTROJÍ

Zrakové ústrojí se skládá z periferní části, ze zrakové dráhy a ze zrakového ústředí. Periferní část tvoří oční bulby a jejich přídatné orgány, tj. víčka, spojivka, slzné ústrojí a okohybné svaly. Oční bulby s přídatnými orgány jsou uloženy v očníci.

2.1 Sítnice

Sítnice tvoří vnitřní vrstvu oka. Představuje průhlednou blánu, která vznikla odštěpením z mozkového základu, s mozkem je spojena zrakovou dráhou. Zevní plocha sousedí s cévnatkou, vnitřní plocha se sklivcem. Sítnice je ve své zadní optické části silnější, ve vzdálenosti 3-4 mm před ekvátorem přechází ostrou linií, tzv. ora serrata, ve slepou část, která pokračuje směrem k řasnatému tělísku a končí na zadní ploše duhovky. Sítnice adhezuje k cévnatce při terči zrakového nervu a v oblasti ora serrata.

V optické části sítnice rozlišujeme 10 vrstev. Základem složité stavby sítnice jsou vrstvy vzájemně spojených nervových buněk. Důležitá je vrstva tyčinek a čípků, jejichž podrážděním začíná proces vidění. Rozložení tyčinek a čípků není rovnoměrné. Čípky jsou nakupeny v oblasti zadního pólu oka v místě nejostřejšího vidění, zvaném žlutá skvrna (macula lutea). Čípky vidíme ostře za denního světla, rozlišujeme jimi barvy. Od žluté skvrny do periferie čípků ubývá, nalézáme zde jen tyčinky. Tyčinkami rozeznáváme světlo a tmu, slouží při vidění za šera a v noci. Svazky zrakových vláken probíhají v sítnici radiálně směrem k zadnímu pólu a spojují se v místě terče zrakového nervu (papilla n. optici). Zde pak opouští oko jako zrakový nerv.

2.2 Zraková dráha

Zraková dráha (Obr. 1) spojuje sítnici s korovým zrakovým centrem v týlním mozkovém laloku a slouží tak k převodu podráždění z oka do mozkové kůry.

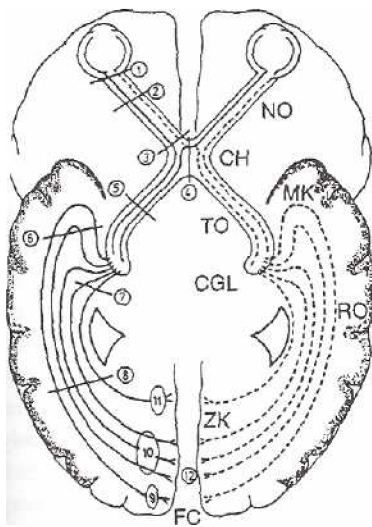
Považujeme-li světločivé elementy sítnice, čípky a tyčinky, za smyslové receptory, je zraková dráha tříneuronová.

Prvním neuronem jsou **bipolární buňky** (ganglion retinae), uložené i se svými výběžky jen v sítnici. Dendrity těchto buněk jsou spojeny s výběžky světločivých smyslových buněk. Krátké neurity bipolárních buněk se ještě v sítnici spojují s dendrity multipolárních nervových buněk, které se označují jako ganglion opticum.

Druhým neuronem jsou **buňky gangliové** (ganglion opticum). Jejich jádra leží rovněž ještě v sítnici, ale jejich dlouhé neurity jdou optikem, chiasmatem a zrakovým traktem až do podkorového či primárního zrakového centra v corpus geniculatum laterale v diencefalu. Neurity gangliových buněk oko opouštějí a jako fasciculus opticus směřují ke hrotu očníce, procházejí kanálkem zrakového nervu do střední jámy lební, kde dochází k semidekuzaci (částečnému překřížení) zrakové dráhy.

Vlákna z nazálních polovin sítnic obou očí se zde kříží a přecházejí do druhostranného traktu, zatímco vlákna z temporálních polovin jdou nezkřížená do traktu stejnostranného. Toto překřížení se označuje jako chiasma opticum. A tak nervová vlákna, která přicházejí z vnitřní poloviny pravého oka, se dostávají na opačnou stranu, tj. na levou stranu a naopak. Po překřížení se neoznačují jako fasciculus opticus, ale jako tractus opticus. V pravostranném traktu probíhají tedy nervová vlákna zevní poloviny sítnice pravého oka a z vnitřní poloviny sítnice levého oka. Neurity této sekundární dráhy pokračují v tractus opticus a končí v tzv. primárních zrakových centrech v corpus geniculatum laterale v diencefalu.

V 6 buněčných vrstvách diencefala začíná třetí a poslední neuron. Jeho neurity, označované jako **zraková radiace** či Gratioletův svazek, končí v buňkách korového zrakového centra na mediální ploše týlního laloku v okolí fissura calcarina, v oblasti zvané area striata či Brodmanova area 17 (příloha). Zde dochází ke vzniku zrakových vjemů. Zrakové centrum je spojeno s jinými centry mozkové kůry, ve kterých dochází k uvědomění si toho, co vidíme. (1, 8)



NO – nervus opticus, CH – chiasma, TO – tractus opticus, CGL – corpus geniculatum laterale, MK – Mayerova klička, RO – radiatio optica, ZK – zraková kůra, FC – fissura calcarina

Obr. 1 Zraková dráha

2.3. Fyziologie zraku

Lidské oko je orgánem nejdůležitějšího smyslu – zraku. Pod pojmem zrak rozumíme vnímání světla, barev, tvarů, kontrastu, hloubky, rozlišovací schopnost a adaptaci.

Světlo proniká optickými prostředními oka (rohovka, komorová voda, čočka, sklivce) na sítnici, kde vzniká obraz pozorovaných předmětů. Optická prostředí světelné paprsky nejen propouštějí, ale také je lámou. V místě, kam dopadlo na sítnici světlo, dojde k podráždění a vzniklý vzruch je převeden zrakovou dráhou do zrakového centra v mozku. Podle toho, na které místo dopadl paprsek pozorovaného předmětu, mluvíme o centrálním a periferním vidění. Zornice jako optická clona reguluje množství světla vstupujícího do oka. Při světle se zužuje, ve tmě rozšiřuje.

[1, 10, 11]

3. ZORNÉ POLE

3.1. Definice

Zorné pole je část prostoru, který vidíme jedním okem, aniž změní směr pohledu. Zorné pole je tedy zevní projekce všech bodů, které se zobrazují na sítnici přímým i nepřímým viděním při fixaci jednoho oka. V definici Traquaira je zorné pole popisováno jako ostrov vidění v moři temnoty.

Místem nejostřejšího vidění je žlutá skvrna (fovea centralis), která obsahuje nejvíce čípků, žádné tyčinky. Čípků směrem k periférii ubývá. Při přímém – centrálním vidění paprsek pozorovaného předmětu dopadá na žlutou skvrnu. Centrální vidění má vysokou rozlišovací schopnost. Oko je schopno rozlišit 2 body jako oddělené pokud paprsky dopadají ve vzdálenosti 1' (jedné úhlové minuty), neboli *minimum separabile* (jednotka zrakové ostrosti). Na tomto principu jsou založeny pomůcky vyšetřování zrakové ostrosti.

Dojde-li k podráždění smyslových buněk v periférii sítnice, bezděčně pohneme očima tak, aby se obraz zobrazil na žluté skvrně. U periferního vidění dopadá paprsek mimo žlutou skvrnu a zaznamenává pohyb. Rozlišovací schopnost periferního vidění je mnohem menší než vidění centrálního.

Periferní vidění nás informuje o tom, co se děje před námi, pomáhá nám orientovat se při chůzi a zaznamenává pohyb v našem okolí. Pro periferní vidění není důležitá ostrost vidění, ale jeho rozsah. Za normálních okolností je tento rozsah u zdravých lidí téměř shodný a označujeme jej jako zorné pole. Periferní vidění zahrnuje především funkci tyčinek.

Obrazy zevního světa v zorném poli se promítají převráceně na sítnici, předměty z horní části obzoru se promítají do dolní části sítnice, nazální části do její temporální poloviny apod.

3.2 Vývoj zorného pole

Vývoj funkcí oka je přímo závislý na vývoji sítnice a zrakové dráhy. Při narození jsou již v sítnici položeny základy všech druhů buněk. Jednotlivé buňky však prodělávají vývojové dozrávání, takže vývoj sítnice je definitivně ukončen teprve po 5 letech života. Během této doby dochází k posunu buněk v rámci topografického uspořádání sítnice. Ve fovei dochází k nahromadění čípků a jejich zeštíhlování a je pochopitelné, že zraková ostrost se zlepšuje zároveň s vývojem sítnice. Podobný vývoj probíhá po narození ještě v očním nervu a v optickém traktu v přímé závislosti na dozrávání zrakové dráhy a mozku.

Fixace je těsně po narození nedokonalá, extrafoveolární, brzy však následuje monokulární fixace, která je zpočátku alternující. Již na konci druhého měsíce života nastupuje binokulární fixace, je méně než u dospělých a nedokonalá zraková ostrost dovoluje binokulární zpracování jenom velkých předmětů. Od třetího měsíce života se rozšiřuje zorné pole a tím také schopnost obrátit pozornost na nové předměty.

3.3 Rozsah zorného pole

Rozsah zorného pole je určen tvarem obličeje, čela a nosu. Zorné pole pro jednotlivé barvy je menší než pro barvu bílou. Největší je pro barvu modrou, poněkud menší pro červenou a mnohem menší pro zelenou barvu. Fyziologicky má zorné pole pro bílou barvu rozsah : temporálně 90° , nazálně 60° , nahoře asi 60° a dole asi 70° .

Při pohledu oběma očima současně se část zorných polí překrývá. Pouze temporálnější úseky zorných polí vidíme monokulárně (tj. asi $1/6$). Uvnitř zorného pole je jediné slepé místo, tzv. Marriotův bod (slepá skvrna), který odpovídá papile zrakového nervu a nachází se v horizontálním meridiánu mezi 12° a 18° temporálně od fixačního bodu.

Stárnutím dochází ke zužování zorného pole z periferie. Toto zúžení zorného pole může být u šedesátiletých zúžení až 50% ve srovnání s dvacetiletým. Tento stav je způsoben vklesnutím oka do očníce, takže kosti orbity zorné pole více omezují. Také stařecký pokles horního víčka je další možnou příčinou zúžení zorného pole.

Změny na sítnici zaviněné stářím vedou ke snížení citlivosti sítnice, která se projevuje zejména v její periférii. Ubývá zde citlivosti asi dvakrát tolik než v centru sítnice. K tomu ještě přispívají degenerativní změny okrajových částí sítnice, které vedou ke zhoršení periferního zorného pole, což se pak projevuje zhoršenou prostorovou orientací starých lidí.

[1, 8, 11]

4. Vyšetření zorného pole

Pro svou vysokou a nezastupitelnou topickou hodnotu je vyšetření zorného pole nejvýznamnějším funkčním testem v neurooftalmologické diagnostice, v diagnostice glaukomu, onemocnění sítnice (např. odchlípení sítnice, diabetická retinopatie, věkem podmíněná makulární degenerace) a dalších.

4.1 Základní oční vyšetření ke zhodnocení zorného pole

Do základních očních vyšetření patří zraková ostrost, barevné vidění a reakce zornic na světlo.

Zraková ostrost

Zraková ostrost vyplývá z rozdílnosti dvou bodů o úhlu vidění většího než 1 minuta. Zraková ostrost do dálky a optimální korekce do blízka je základem k úspěšnému provedení statické perimetrie.

Barevné vidění

Barevné vidění je možné díky 3 skupinám čípků v rozlišení tří barev (červené, zelené a modré). Pokles citlivosti pro barevný stimul může být prvním signálem dysfunkce zrakového nervu. Také změny v optických médiích (např. katarakta) mohou ovlivnit vnímání kontrastu a sytosti barev.

Reakce zornice na světlo

Podává objektivní informaci o funkci očního systému. Velký význam má dráha zornicového reflexu. Jedná se o jednoduché porovnání reakce zornic obou očí, chybění symetrie v reakcích zornic může svědčit o možnosti poškození zrakové dráhy jak na úrovni sítnice, tak dále v oblasti optického chiasmatu, ale až na úrovni zrakového centra.

4.2 Princip vyšetření

Pro přesnější prohlížení a měření zorného pole je používán termín perimetrie. Pochází z řeckého peri – okolo a metron (příp. metrein) – měřit.

Vyšetření zorného pole vychází tedy z možnosti měření některé z fyzikálních veličin prostřednictvím určitého vjemu.

Nejjednodušším vjemem je vnímání světla. Představme si pacienta sedícího v úplně zatemněné místnosti, jak zaostřuje na malý světelný bod. V zorném poli pak mohou být vytvořeny další světelné body. Práh absolutní citlivosti na světlo lze určit podle toho, jak jasná musejí být ona další světla, aby je pacient zaznamenal. Ačkoli je měření prahu citlivosti na světlo zajímavé, nemá žádný praktický význam, protože se nevyužívá k diagnostice onemocnění.

Dalším vjemem, jen o trochu složitějším, je diferenciální světelná citlivost (DLS). V tomto případě již pacient nesedí v úplně zatemněné místnosti, ale v místnosti, která je jednotně osvětlená. Je zde tedy jistá intenzita světla pozadí, tj. jas, který vyplňuje celé zorné pole. Potom se na určitém místě rozsvítí nějaké jednotlivé světlo, jasnější než světlo pozadí. Jakmile je pacient schopen toto světlo rozlišit, zaznamená se rozdíl intenzity mezi tím světlem a světlem pozadí. Tomuto rozdílu říkáme světelná citlivost.

Měření diferenciální světelné citlivosti je velmi užitečné při stanovování diagnózy a tvoří základ moderní perimetrie. Provádíme-li měření, v kupoli se vytvoří určitá intenzita světla pozadí a pak se objevují další světelné body (stimulová světla).

Největší citlivost je u většiny zrakových vjemů umístěna ve středu místa, na které je oko zaostřeno. Směrem k periférii citlivost zdatelně klesá. Toto snížení je nejvíce patrné u zrakové ostrosti, ale například u vnímání pohybu je mnohem méně výrazné. Konkrétně to znamená, že zraková ostrost je v centru dobrá, ale směrem k periférii velmi rychle klesá. V periferním zorném poli například rozeznáme jen velké číslice a písmena.

Diferenciální světelná citlivost se od středu k periférii pomalu snižuje. Snížení není tak náhlé jako u zrakové ostrosti. Obrazně bychom to mohli popsat jako "kopec vidění". Výška kopce představuje diferenciální světelnou citlivost : ve středu je největší a s blížícím se krajem pozvolna klesá.

4.3 Orientační vyšetření zorného pole

4.3.1 Zkouška světelné projekce

Je elementárním vyšetřením zorného pole. Provádíme ji, když je vizus snížen na světlocit či pohyb před okem. Světlem oftalmoskopu osvětlujem z různých směrů zornici a vyšetřovaný má udat, ze kterého směru světlo vnímá. V záznamu uvádíme většinou jen kvadrant, v němž je projekce zachována či naopak chybí, nebo v horším případě, že je projekce nejistá či nespolehlivá (projectio incerta).

4.3.2 Test „podání rukou“

Při tomto mono- i binokulárním testu nastavíme vyšetřovanému obě dlaně s výzvou „chyťte mne za ruku“. Pacient s normálním zorným polem zaváhá a většinou se zeptá „za kterou?“, zatímco při homonymní hemianopsii bez zaváhání uchopí tu, kterou jediné vidí.

4.3.3 Počítání prstů

Je monokulárním testem. Pacient si zakryje jedno oko a druhým fixuje protilehlé oko lékařovo či jeho nos. Ten mu pak za stálé kontroly fixace ukazuje v různých kvadrantech či sektorech zorného pole vždy z obou stran zároveň různý počet prstů svých rukou a ptá se „kolik jste viděl celkem prstů?“

4.3.4 Vyšetření zorného pole konfrontační zkouškou

Jde o monokulární test, jímž lékař konfrontuje rozsah pacientova a vlastního zorného pole. Předpokladem je zdravé zorné pole lékaře. Oba sedí proti sobě ve vzdálenosti asi 1m, vyšetřovaný si zakryje oko dlaní, lékař protilehlé oko zavře a druhým si oba hledí vzájemně do očí. Pacient je poučen, aby při stálé a soustředěné fixaci lékařova oka hlásil slůvkem „teď“, jakmile rozezná kdekoliv v periferii zorného pole pouhý pohyb.

Lékař pak uprostřed vzdálenosti postupuje kývavým pohybem jednoho či dvou prstů zvolna od periferie k centru a v okamžiku, kdy sám pohyb zaregistruje, očekává signál i od vyšetřovaného. Pohyb vede pravou rukou zprava, levou zleva většinou v 8 meridiánech (ve 4 hlavních a 4 šikmých).

Patologické údaje je třeba opakováním i několikrát prověřit. Předností této metody je rychlost a přímá kontrola fixace. Děti a nekomunikativní pacienti fixaci většinou neudrží a pak v okamžiku, kdy se pohyb na periferii zorného pole objeví, bezděčně tím směrem stočí pohled. Tento pohyb lze většinou hodnotit jako slovní signál.

4.3.5 Binokulární modifikace konfrontačního testu

Tato metoda bývá nutná k průkazu vzácné hemianopické zrakové netečnosti, zvláštní formy relativní hemianopsie (viz. kapitola 5).

4.3.6 Obrysová obličejová perimetrie

Představuje rychlý, snadný a přesný způsob vyšetření bez instrumentů. U nás se prosadila poměrně málo. Vyšetřuje se každé oko zvlášť. Sedící pacient je vyzván ke klidnému pohledu před sebe a lékař, stojící po jeho straně zvolna posunuje několik cm před vyšetřovaným okem kývavým pohybem od periferie k centru konec svého ukazováku či tužky a v ose pohybu sleduje a hlídá okamžik, kdy se konec ukazováku, okraj očnice a vrchol rohovky dostanou do zákrytu.

V tu chvíli by měl vyšetřovaný hlásit zrakový vjem či pohyb. Metoda se hodí pro vyšetření na lůžku a při velmi nízké zrakové ostrosti.

4.3.7 Orientační hodnocení relativních výpadů zorného pole

Používá se při poruchách jen některých funkcí zrakového nervu. Provádí se porovnávání barevných vjemů v různých částech zorného pole. K tomu lze použít např. červené uzávěry běžných plastových lahví. Metoda se provádí při okluzi jednoho oka.

4.3.8 Amslerova mřížka

Je to jednoduchá pomůcka k hodnocení změn zorného pole v oblasti do 10° . Mřížka je čtverec se sítí 20x20 čtverečků. V centru mřížky je bod pro fixaci. Pacient je tázán, zda vidí při centrální fixaci zároveň všechny 4 rohy a strany mřížky, zda tato není v některých místech defektní (děravá, zprohýbaná, nebo jinak deformovaná).

4.4 Kampimetrie (tangentová síť, Bjerrumovo plátno)

Základy kampimetrie jsou spojovány se jménem Albert von Graefe, který se v polovině 19.století podílel na popisu hemianopických poruch i centrálních skotomů. Výsledky práce Bjerruma, který důkladně vyšetřoval počínající změny u glaukomu, vede k rozvoji kinetické kampimetrie o znásobeném počtu izopter (kvantitativní kampimetrie). Techniku kvantitativní kampimetrie na počátku 20.století dále rozvíjeli Rönne, Sinclair, Traquair a Walker. Hans Goldmann vypracoval standardy pro velikost a osvit značek.

Metoda registruje změny centrálního zorného pole (do 15° nebo 30°) na rovné, s frontální rovinou paralelní ploše. Bývala oblíbená zvláště v neurooftalmologii a u glaukomu, u nichž se převážná většina změn odehrává v pericentrální, tzv. Bjerrumově oblasti. Je časově dost náročná, což je po nástupu automatických počítačových systémů její hlavní nevýhodou.

Bjerrumův kampimetr :

Je to rovinná matně černá plocha plátna ve čtvercovém rámu takových rozměrů, aby bylo možno vyšetřit citlivěji zorné pole v rozsahu do 15° nebo 30° ze vzdálenosti 2m nebo 1 m. Okolní stěny v rozsahu 30-50 cm od plátna by měly být taky natřeny černě. V plátně jsou černou nití (pro pacienta neviditelné) vyšity soustředné kružnice po 5° a radiálně rozděleny po 15°. Uprostřed svítí matně červená fixační značka. Vyšetřování probíhá v temné komoře s bílými kampimetrickými značkami (o velikosti 1, 2, 3, 5 a 10mm) na dlouhém černém ukazovátku, které můžeme nastavit na 250 – 750 mm. Vyšetřující osoba je černě oděna a černými špendlíky do sítě značí velikost a tvar skotomu, resp. důsledku defektu na sítnici.

Lloydův stereokampimetr – zabudovaný do Brewsterova stereoskopu, výhoda je při centrálním skotomu jednoho oka, kdy lze fixovat okem druhým. Někdy se pro fúzování obou polovin používají přídavné klíny.

[3, 4, 5, 7, 11, 12, 13]

4.5 PERIMETRIE

4.5.1 Vývoj perimetrie

První zmínky o perimetrii se dochovaly z 5.století před naším letopočtem a jsou spojeny se jménem Hippokrata. V roce 150 před naším letopočtem se pokoušel vyšetřovat zorné pole řecký vědec Klaudios Ptolemaios. V průběhu středověku bylo vyšetření zorného pole zcela opomíjeno.

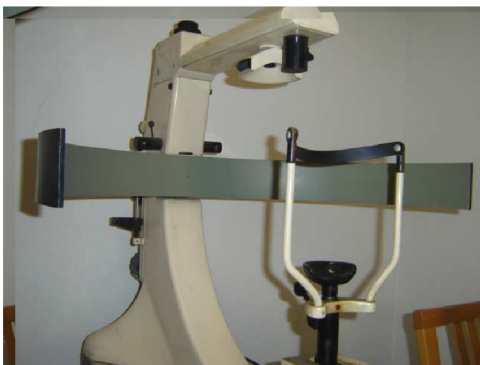Slepá skvrna byla popsána Mariottem v 17.století. Vymezení zorného pole provedl Thomas Young v roce 1801. V. Kuthan zjistil (1987 a 1988), že už ve své vratslavské latinské disertaci 1823 navrhl J.E. Purkyně k podrobnějšímu vyšetření zorného pole přístroj, který sestával ze $\frac{3}{4}$ kruhového pásku, který se dal otáčet před vyšetřovaným okem do libovolné roviny. To umožňovalo vyšetření zorného pole v kterémkoliv meridiánu, jak to o několik desítek let později realizovaly obloukové perimetry.

Purkyně vedle toho podle Kuthana položil i základy barevné perimetrie, kdy barevné předměty v určité vzdálenosti od centra mění barevnou valenci a získávají jiný barevný tón.

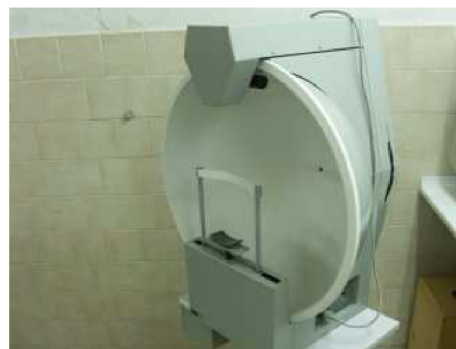První obloukový perimetr – Försterův, který byl uveden do klinické praxe v r.1869, byl používán ještě hluboko ve 20 století. Hans Goldmann vypracoval standardy pro velikost a osvit značek a je zakladatelem kinetické perimetrie. Perimetrii statickou jako první použil Louise Sloan, klinické využití pak dále rozvíjeli Harms a Aulhoru, kteří projektovali perimetr Tübinger. Armaly vyprojektoval techniku strategie nadprahové a prahové, zjišťoval pravděpodobnost změn u glaukomu v jednotlivých místech zorného pole.

Další vývoj směřoval k projekčním perimetrům, zprvu obloukovým (Maggiore) a pak kulovým (Goldmann), s volitelnou velikostí, intenzitou, a barvou značky i osvětlením pozadí. U těchto aparátů bylo možno kombinovat kinetickou i statickou perimetrii (Harmsův tübingenský perimetr).

Konečně s nástupem počítačové éry začal prudký rozvoj automatické programované statické perimetrie (Octopus, Rodenstock, Humphrey, aj.) a v současnosti dále pokračuje. Zakladateli automatické perimetrie byli Dubois – Poulsen a Magis (kinetická perimetrie) a Lynn a Tate (statická perimetrie). Do rozvoje statické perimetrie značně zasáhli : Frankhauser, Koch, Spahr, Heijl a Krakau.



Obr.2 Obloukový projekční perimetr



Obr. 3 Obloukový kinetický perimetr

4.5.2 Vymezení metody perimetrie

Perimetrie je určena k hodnocení periferního, nepřímého vidění a např. v neurooftalmologii (dále jen NO) je základní, neopomenutelnou klinickou vyšetřovací metodou, sloužící vedle topické diagnostiky i k přesné registraci a sledování dalšího vývoje funkčních poruch.

Na rozdíl od metod předcházejících, jen z diagnostického hlediska srovnatelných, vyžaduje perimetrie přístrojové vybavení, jehož přesnost a výkonnost (ale i nákladnost) v posledních desetiletích stále roste. V současnosti prochází technika vyšetření zorného pole dokonce hlubokými a zásadními změnami, jež mění dosud vžitě způsoby i celou strategii perimetrie.

Už historicky se postupně vymezily tři hlavní metody perimetrického vyšetření zorného pole, jež níže podrobněji připomenu. Každá z nich má stále své přednosti i nevýhody, ale mají i mnoho společného a proto je možno je vzájemně různě kombinovat. Všem zůstala společná sférická vyšetřovací plocha a vyšetřovací vzdálenost 33 cm.

Kinetická (isopterová, topografická) perimetrie

Začala Försterovým obloukovým perimetrem, po jehož vnitřní ploše lékař rukou posunoval vyšetřovací značku různé velikosti a barvy a do schématu zaznamenával místo, na němž vyšetřovaný zpozoroval pohyb značky. Stejný způsob opakoval pak v dalších meridiánech, do nichž oblouk přístroje natáčel.

Spojením získaných bodů vznikla pro značku jisté velikosti a barvy vrstevnice (izoptera), spojující místa na sítnici, jež mají stejný práh citlivosti. Předností této metody prováděné za denního osvětlení byla rychlost a stálá kontrola fixace.

Försterův obloukový perimetr nahradily kulové perimetry, např. Goldmannův světelný polokulovitý perimetr. Kinetické perimetry sestávají z polokoule o průměru 33 cm, opěrky pro hlavu a zařízení projikujícího světelné značky, u kterých lze měnit velikost, sytost i barvu.

Měření se provádí tak, že vyšetřovaný má opřenou bradu o opěradlo perimetru. Oko, které nevyšetřujeme má zakryto. Musí se stále dívat do středu oblouku na značku a hlásit, jakmile se mu po straně objeví značka, a její barvu.

Vyšetřující na konvexní straně perimetru pozoruje upřeně rohovku vyšetřovaného oka, zda nemocný hledí neustále do středu oblouku. Vyšetřování provádíme od periferie oblouku, začínáme v horizontálním meridiánu. Nejprve provádíme vyšetření bílými značkami, pak barevnými.

Velikost značek záleží na zrakové ostrosti vyšetřovaného. Stupeň, u kterého vyšetřovaný rozezná značku nebo její barvu, zaznamenáme do předtištěného schématu zorného pole. Po vyšetření v horizontálním meridiánu vyšetřujeme postupně v dalších meridiánech, nejméně ve čtyřech – v horizontálním, ve dvou šikmých a ve svislém. Spojením jednotlivých značek vzniká schéma zorného pole.

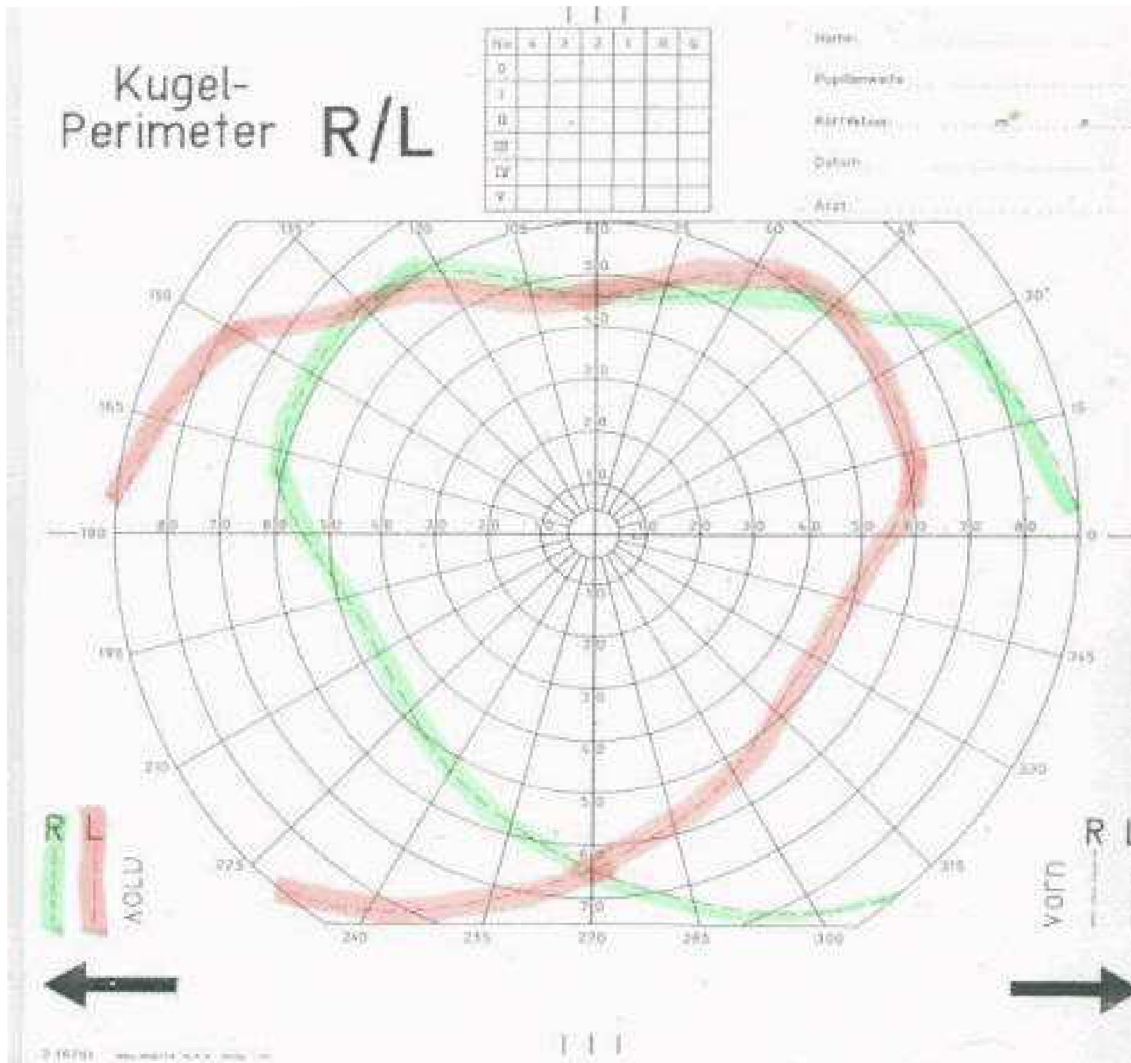
Když určíme periferně hranice zorného pole, je nutno se přesvědčit, zda uvnitř zorného pole není místo s defektním viděním, tzv. skotom (viz. dále). Vyšetřovaného vyzveme, aby při pohybu značky v každém vyšetřovaném meridiánu od periferie ke středu udával, zda značka někde nemizí. Tímto způsobem lze ověřit větší skotomy a zhruba určit i jejich obrysy.

Statická (profilová, kvantitativní) perimetrie

Při statické perimetrii zůstává světelný podnět velmi malý a krátce působící, stále na stejném místě, mění se však jeho intenzita. Hodnota zprvu podprahová se postupně zvyšuje a je zaregistrována teprve, když překročí práh citlivosti daného místa sítnice a pacient vjem ohlásí. Obdobně se pak zjišťují prahové hodnoty dalších bodů na zvoleném poledníku.

Pro časovou náročnost metody se vyšetřuje zpravidla jen jeden meridián, většinou horizontální, procházející slepým bodem. Podle výsledku kinetické perimetrie ovšem může být k vyšetření vybrán i kterýkoliv jiný, popřípadě další meridiány. Záznam vyšetření normálního zorného pole je na obr. 4.

Naštěstí přišla statická perimetrie právě v době nástupu počítačů, které technické problémy metody vyřešily a navíc zdokonalily způsob vyšetření do té míry, že se kvantitativní perimetrie stala základnou pro novou, převratnou éru vyšetřování zorného pole.



Obr.4 Záznam u perimetru Kugel

Počítačová (automatická, programovaná) perimetrie (Obr. 5)

Rozvíjí se úspěšně od 70.let. Ordinacemi prošlo několik generací stále dokonalejších přístrojů a jejich vývoj ještě nepochybně neskončil. I když rozmanitost dnes používaných typů (Oculus, Octopus, Peritest, Peristat fy Rodenstock, Humphrey aj.) sice někdy ztěžuje porovnávání nálezů, přesto se metoda rychle stala standardní součástí klinického vyšetření.

Technika vyšetření se liší podle typu přístroje. Tvar polokoule o poloměru 33 cm zůstává většinou zachován, pozadí je standardně osvětleno a také stimuly mají standardní intenzitu (0.08 – 10000 asb).

Po stanovení prahu citlivosti jsou světelné impulsy vysílány na vnitřní plochu přístroje zcela náhodně, aby neovlivnily adaptaci sítnice. Pacient ohlásí vjem stisknutím tlačítka.

Přístroje bývají zpravidla vybaveny řadou programů, buď pro celé zorné pole, nebo jen pro jeho centrální část, popř. i pro různé afekce zrakové dráhy (glaukom, NO, aj.). Přístroj také zaznamená a statisticky vyhodnotí falešně pozitivní i falešně negativní údaje a určí spolehlivost vyšetření. Celé vyhodnocení, od jemných relativních výpadů až po hluboké absolutní defekty, pak vytiskne buď v grafických symbolech, nebo je vyjádří číselně v decibelech.

Přes vynikající přínos všech těchto aparatur a metod nelze nevidět a nezdůraznit, že počítačová perimetrie nadále zůstává subjektivní vyšetřovací metodou, jejíž výsledky jsou do značné míry závislé na spolupráci pacienta, na jeho aktuální kondici, koncentraci, zapracovanosti se složitou aparaturou, ze strany lékaře pak na vhodné volbě programu a na kvalifikovaném zhodnocení.



Obr.5 Počítačový perimetr

Počítačová versus kinetická perimetrie v NO

Nesporný a uznávaný přínos počítačové perimetrie mnohdy vede k tomu, že kinetická izopterová perimetrie je nejen opomíjena či zanedbávána, ale z mnohých ordinací a ústavů u nás prostě zmizela. Je to snad pohodlné, ale speciálně z NO hlediska s tím lze sotva souhlasit hned z několika důvodů :

- zatímco automatická perimetrie je velmi citlivá a přesná u poruch centrálního zorného pole, klade NO důraz často zvláště na jeho periferii, např. u počínajících bitemporálních výpadů a jiných útlakových lézí, při jejich hrozící recidivě, apod.
- rozložení izopter se strmým či pozvolným okrajem defektu bývá vodítkem pro hodnocení stability či aktivity procesu
- také hodnocení kongruence výpadů se zdá být čitelnější a přesvědčivější na schématech z kinetické perimetrie
- často potřebujeme porovnat nálezy, získané různými metodami (stimulace, agravace) a bez kinetické perimetrie se neobejdeme
- mezi neurologickými pacienty je vždy dost těch, kteří nesplňují nároky, jež počítačová perimetrie na ně klade
- v neposlední řadě osobní kontakt lékaře při kinetické perimetrii často prozradí o pacientovi více než sebepřesnější nález počítače a sebedelší anamnéza

Někteří specialisté doporučují proto jako účelné a nutné další vzájemné „mírové soužití“ obou metod. To ale předpokládá, aby kinetická perimetrie byla alespoň pro NO problémy nadále u nás provozována, aby i mladí oftalmologové s ní získali zkušenosti a naučili se jich používat. Bez potřebných aparátů to ovšem nebude možné. Tento pohled není podceněním automatické počítačové perimetrie. Její mimořádnou citlivost, přesnost a v neposlední řadě i úsporu času nelze přehlédnout.

Naopak jistou předností kinetické, vrstevnicové perimetrie však zůstává vedle přímého kontaktu lékaře s pacientem, především možnost pružné volby a změny strategie celého vyšetření zorného pole podle druhu defektu a podle osobnosti vyšetřovaného, což je zvláště v NO žádoucí a cenné.

4.5.3 Parametry spolehlivosti (reliability factors – RF)

Hodnotí správnost vyšetření z technického hlediska a stupeň schopnosti pacienta zvládnout test.

Základní parametry spolehlivosti jsou :

- chyby fixace (fixation losses)
- krátkodobá fluktuace
- chyby falešně negativní (false negative)
- chyby falešně pozitivní (false positive)

Spolehlivost měření lze hodnotit i podle :

- počtu expozic stimulu
- krátkodobé fluktuace
- doby vyšetření

Chyby fixace

Základem vyšetření je technika Heijl – Krakau, projekce nadprahových stimulů do oblasti slepé skvrny (terče zrakového nervu). Kladné odpovědi odpovídají nedostatečné fixaci.

Příčiny zvýšeného počtu fixačních chyb mohou být :

- změna fixace oka, nebo pohyb hlavy pacienta
- neopodstatněný stisk tlačítka
- onemocnění centrální části sítnice

Velikost fixačních chyb může být vyčíslena v procentech, desetinných číslech, zlomcích apod. Ve zlomku udává hodnota v čitateli počet falešně zjištěných stimulů, ve jmenovateli potom počet zkoušek. Hodnoty do 15% jsou velmi dobré, 15 – 20% střední, více jak 20% slabé.

Chyby falešně negativní

Chybí odpověď na stimul, který měl být viděn (jasnější než prahový). Tyto chyby by neměly překročit 15 – 20%.

Příčiny velkého počtu falešně negativních chyb:

- velké změny v zorném poli (větší, hlubší defekty)
- únava pacienta
- nepochopení vyšetření

Pokud jsou velké změny v zorném poli a ostatní parametry spolehlivosti jsou v normě, pak za spolehlivý výsledek můžeme uznat i 20 – 50% chyb falešně negativních.

Chyby falešně pozitivní

Pozitivní odpověď na stimuly, které nejsou prezentovány. Tyto chyby by neměly přesáhnout 10 –15%.

Příčiny falešně pozitivních chyb :

- rytmické stisky tlačítka (happy trigger)
- nervózní pacient
- hlasitá práce přístroje (referuje pacientovi další stimul)
- zvuková signalizace na možný objev stimulu

[3, 4, 5, 7, 8, 11, 12, 13, 14, 15]

5. Poruchy zorného pole

5.1 Monokulární poruchy zraku

Odhlédneme-li od refrakčních vad a zákalů optických médií, jde vesměs o afekce sítnice a zrakového nervu. Ty se projeví buď skotomy, tj. ohraničenými výpady uvnitř zorného pole (centrální, paracentrální, centrocekální, obloukové, anulární aj.), sdružené většinou s poruchou centrálního vidění včetně zrakové ostrosti, nebo poruchou periferního vidění s výpady periferního zorného pole, tj. sektorovými výpady (periferní depresí) či koncentrickým zúžením zorného pole, při nichž bývá centrální vidění zcela, nebo z větší části ušetřeno.

5.1.1 Skotomy

Poruchy centrálního vidění působí léze makulopapilárního svazku a projeví seůžud' metamorfosií či centrálním skotomem. V prvním případě bývá porucha způsobena zpravidla retinální afekcí (oběhová porucha, zánět či dystrofie), v druhém však může být způsobena afekcí jak sítnice, tak optiku.

Centrální skotomy jsou buď *absolutní* a týkají se všech kvalit vidění, nebo jsou *relativní* a týkají se jen některých podnětů, např. barevných nebo jen málo intenzivních.

Skotom může být *pozitivní*, kdy si pacient výpad uvědomuje jako skvrnu různé velikosti a barvy (např. skotom po oslnění apod.), či *negativní*, kdy si výpad neuvědomuje a jeho klasickým příkladem je slepá skvrna. Pozitivní skotom bývá častý u retinálních lézí a u čerstvých afekcí optiku, negativní je typický pro retrobulbární neuritidu a útlakové léze optiku.

Centrální skotom může být různé velikosti, od miniaturního, kdy pacientovi vypadává jen jedno písmenko z řádku, až po obrovské, dosahující téměř k okrajům zorného pole, kde zůstává jen úzký prstenec zachovaného světlocitu.

Podle lokalizace může být vedle centrálního skotomu i **skotom centrocekální**, který zaujímá kromě fixačního bodu i slepou skvrnu. Je typický hlavně pro vzácné chronické neuropatie, např. pro tabákovou a alkoholovou neuropatii (toxické neuropatie)

O **hemianopickém (kvadratanopickém) centrálním skotomu** mluvíme, je-li porušena jen příslušná polovina nebo čtvrtina vláken makulopapilárního svazku. Týká se to většinou jen bitemporálních hemianopsií, kdy hranice skotomu prochází fixačním bodem. Tyto bitemporální hemianopické skotomy mohou být stranově výrazně asymetrické. U homonymních hemianopsií z léze zrakové radiace bývá makulární vidění naopak většinou ušetřeno a homonymní hemianopické skotomy bývají proto nanejvýš **paracentrální**. Právě hemianopické centrální skotomy mohou vzniknout ohraničenou lézí zadního pólu týlního laloku, který je rozsáhlým projekčním místem celé makulární oblasti.

K zvláštním typům počítáme **pericentrální obloukový skotom Bjerrumův**, který je prototypem výpadů typu svazků nervových vláken. Vychází většinou ze slepého bodu a obkružuje podle jejich průběhu centrum. Je typický pro glaukom a pro cévní a oběhové poruchy papily, např. ischemický edém nebo drúzovou papilu.

Traquairův junkční skotom, neboli skotom optikochiasmatického spojení je topicky cenným obrazem útlaku prechiasmatické části zrakové dráhy, např. periselárními meningeomy. **Prstencový, anulární skotom**, obkružující v různé vzdálenosti a v různé šíři fixační bod a ponechávající centrální vidění více či méně intaktní, je výpadem typickým pro tapetoretinální degeneraci, především pro iniciální fázi jejího vývoje. Jiskřivý skotom je patognomickou součástí oftalmické migrény.

5.1.2 Monokulární poruchy periferního zorného pole

Tyto představují sektorové, popř. altitudinální výpady a koncentrická zúžení. Nepravidelný výpad s obloukovou nebo zvlněnou hranicí, který vzniká v kterémkoliv sektoru zorného pole, nejčastěji se však jako opona spouští shora a nikde přitom nerespektuje ani horizontální ani vertikální poledník. Vzbuzuje podezření na primární nebo sekundární odchlípení sítnice při nitroočním nádoru či cystě.

U sektorových nebo klínovitých výpadů, jež míří svým hrotem buď k slepému bodu nebo k centru, můžeme podle toho znaku často soudit na jejich patogenzi.

Výpady, které ze slepého bodu vycházejí nebo k němu míří, patří k již zmíněným výpadům typu svazku nervových vláken a jsou typické pro lézi ve vrstvě nervových vláken při okraji terče, např. pro Jensenovu juxtapapilární chorioretinitidu s typickým „vlasatcovitým“ výpadem, i pro cévní lézi terče zrakového nervu způsobenou drúzami, nebo ischemickým edémem.

Velmi blízko k nim mají i výpady po okluzi některé hlavní větve a. centralis retinae, jež mohou na první pohled snadno imitovat kvadrantový výpad z léze dalších oddílů zrakové dráhy. Sektorové výpady, které hrotem míří k centru, popř. centrum zasahují, vznikají většinou lézí optiku v jeho dalším průběhu, především jeho nepřímým či přímým poraněním, vzácněji i útlakem, popř. i při hypoplazii papily.

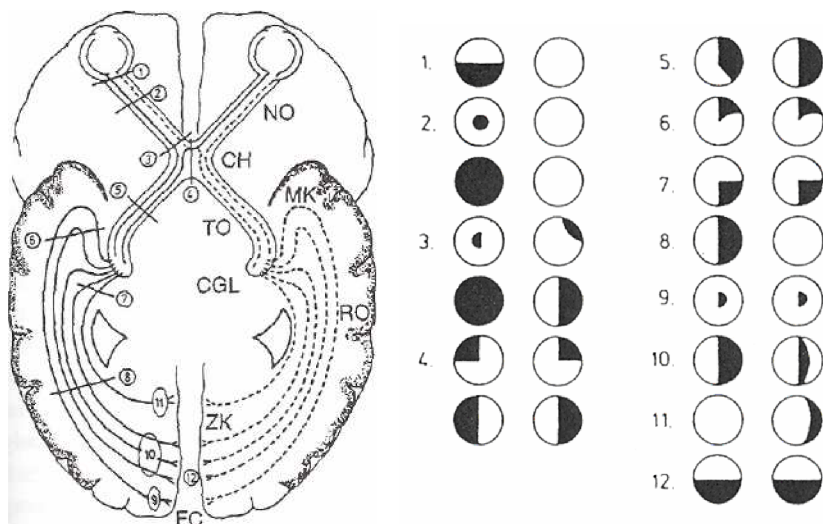
5.1.3 Koncentrické zúžení zorného pole

Termínem rozumíme různě silně vyjádřené zúžení izopter ve všech kvadrantech. Při krajním zúžení na 5° a méně mluvíme o tubicovém vidění či tubulárním zorným polem. Organických příčin tohoto obrazu je řada, a většinou se vyznačují dalšími svéráznými příznaky, takže jejich diagnóza nebývá náročná.

Mezi nejčastější patří :

- *Tapetoretinální degenerace*
- *Chronický prostý glaukom*
- *Atrofie terče po městnání*
- *Oboustranná homonymní hemianopsie s úsporou makuly*
- *Perineuritis optica*
- *Toxické neuropatie optiku*
- *Koncentrické zúžení*

5.2 Binokulární poruchy zraku – hemianopsie



Obr.6 Schéma zrakové dráhy a přehled výpadů zorného pole typických pro leze jejich různých úseků

1. Monokulární výpad jednoho nebo dvou kvadrantů zorného pole (často altitudinální) provázený ischemickým edémem terče svědčí pro oběhovou poruchu na papile na podkladě arteriosklerózy nebo temporální arteritidy.
2. Jednostranný centrální skotom je příznakem leze makulopapilárního svazku (neuritis retrobulbaris), jednostranná amauroza svědčí pro transversální lézi zrakového nervu (neuritidu, útlak, nepřímé poranění).
3. Syndrom optikochiasmatického spojení z leze přední Wilbrandovy kličky: homolaterálně centrální skotom (vzácněji hemianopický), kontralaterálně periferní deprese v temporálním horním kvadrantu. V pokročilém stadiu homolaterálně amauroza, kontralaterálně výpad temporálních kvadrantů (periselární nádory, aneurysma, trauma).
4. Bitemporální hemianopsie z leze křížících se vláken. Začátek v horních kvadrantech a stranově symetrický vývoj svědčí pro hypofyzární původ (adenom). Pro nehypofyzární příčinu svědčí výrazná stranová asymetrie výpadů (meningeom, aneurysma, popřípadě začátek v dolních kvadrantech kraniofaryngeom, vnitřní hydrocefalus).

5. *Traktová homonymní hemianopsie je vzácná. Je-li neúplná, bývá inkongruentní, často bývá porušena centrální zraková ostrost, vždy následuje descendentní atrofie terčů (výraznější kontralaterálně). Průkaz hemianopické ztuhlosti zornic je obtížný.*
6. *Homonymní kvadrantová horní hemianopsie z leze Mayerovy kličky v temporálním laloku (po resekci jeho předního pólu při temporální epilepsii, při nádorech).*
7. *Homonymní kvadrantová dolní hemianopsie, lehce inkongruentní, z leze hlubších vláken radiace v parietálním laloku.*
8. *Úplná kontralaterální homonymní hemianopsie bez poruchy centrální zrakové ostrosti, bez poruchy fotoreakcí a bez následné atrofie papil svědčí pro dočasnou nebo trvalou poruchu funkce všech vláken zrakové radiace (krvácení, ischemie, nádor).*
9. *Romonymní hemianopické paracentrální skotomy, dokonale kongruentní, nasvědčují ohraničené korové lézi při okcipitálním pólu druhostranné hemisféry.*
10. *Homonymní hemianopsie s úsporou temporálního srpku na kontralaterálním oku (monokulární část binokulárního zorného pole) vzniká lézi střední části zrakové kůry,*
11. *Izolovaný výpad temporálního srpku na kontralaterálním oku nasvědčují lézi nervových vláken končících v nejhlubších částech fissura calcarina.*
12. *Oboustranná altitudinální hemianopsie, zpravidla dolní, bývá následkem leze horního rtu kalkariny obou hemisfér střelným poraněním nebo interhemisferálním nádorem.*

NO - nervus opticus, CH - chiasma, TO - tractus opticus, CGL - corpus geniculatum laterale, MK - Mayerova klička, RO - radiatio optica, ZK - zraková kůra, FC - fissura calcarina

5.2.1 Definice a nomenklatura hemianopsií

Termínem hemianopsie označujeme výpady stejnojmenných (pravých nebo levých) či nestejnojmenných polovin zorného pole (pravé + levé) na obou očích, oddělené vertikálním meridiánem, jdoucím foveou a způsobené jedním ložiskem v CNS. V tomto smyslu je hemianopsie výlučně neurooftalmologickým příznakem a nelze tímto termínem označovat výpady způsobené periferními lézemi, i když jsou oboustranné a symetrické, jak tomu může být u některých retinálních afekcí, glaukomu apod. Také **monokulární** defekt poloviny zorného pole nelze nazvat hemianopsií, ale označit buď jako hemianopický výpad či výpad hemianopického typu.

Vzhledem k zvláštní stavbě zrakové dráhy se semidekuzací v chiasmatu, vznikají hemianopsie počínaje právě tímto jejím úsekem. Zde jsou ohrožena především a nejčastěji křížící se vlákna z nazálních polovin obou sítnic, a patognomickým obrazem léze chiasmatu (útlak, trauma, demyelinizace) je proto výpad temporálních polovin zorného pole – bitemporální hemianopsie. Při ní chybí na pravém oku pravá a na levém oku levá polovina zorného pole a proto se nazývá také hemianopsií nestejnojmennou či heteronymní. Z chiasmatu pak odcházejí do zrakových traktů a dál do zrakové radiace pravé hemisféry vlákna z obou pravých polovin sítnic už zcela oddělena od vláken z levých polovin obou sítnic, jež jdou do levé hemisféry.

Léze těchto struktur pak působí výpady kontralaterálních, vždy ale stejnojmenných polovin zorného pole. Vzniká tak homonymní hemianopsie buď pravostranná, nebo levostranná.

Zaujímá-li výpad přesně polovinu zorného pole obou očí, je hemianopsie úplná, totální. Pokud tomu tak není, mluvíme o hemianopsii neúplné, parciální. Pokud se výpad týká jen některých kvadrantů, mluví se o horní nebo dolní kvadrantové hemianopsii či o kvadrantanopsii. Ta se ovšem může týkat jak homonymní, tak bitemporální hemianopsie. Její zvláštní, vzácnou formou je kvadrantanopsie zkřížená, quadrantanopsie cruciata. Jde v podstatě o oboustrannou homonymní kvadrantanopsii, na jedné straně horní, na druhé pak dolní, a výsledný perimetrický obraz tím připomíná šachovnici.

Hemianopsie je **absolutní**, není-li v defektní části zorného pole ani stopa světlocitu. Pokud se porucha týká jen menších či méně intenzivních podnětů, jde o **hemianopsii relativní**, kdy např. pro 10 mm značku je na perimetru rozsah zorného pole normální, ale pro 1mm značku je patrný zřetelný defekt.

Lze-li poruchu prokázat jen barevnými značkami, mluvíme o hemianopsii, resp. o kvadrantové achromatopsii. Poruchy tohoto druhu jsou typické zvláště pro počáteční fáze vzniku hemianopsie nebo naopak jejím posledním reziduem při postupném ústupu poruchy.

Výpady zorného pole nebývají na obou stranách vždy stejně rozsáhlé nebo stejně hluboké. Jsou-li u homonymní hemianopsie hranice i hloubka defektu oboustranně zcela identické, takže se dokonale kryjí, pokud perimetrická schémata přiložíme na sebe, jde o homonymní hemianopsii **kongruentní**.

Při ní se výpad týká páru neuronů z tzv. korespondujících míst obou sítnic, která mají v zorném poli stejnou prostorovou hodnotu. Pokud tomu tak není, jde o homonymní hemianopsii **nekongruentní**. Kongruence se mění v průběhu zrakové dráhy, což má význam pro topickou diagnózu léze.

U **heteronymních bitemporálních hemianopsií**, kde výpady nevznikají poruchou vláken z korespondujících míst sítnic, mluvíme místo o kongruenci, o stranové symetrii nebo asymetrii výpadů, nebo o stranově symetrické či asymetrické hemianopsii. I tyto rozdíly bývají významné pro lokalizaci léze. Podobně jako mohou být u parciální hemianopsie porušeny výlučně nebo převážně periferní část zorného pole, může být analogickým způsobem porušena výlučně nebo převážně jen jeho centrální či paracentrální část.

Tak vznikají hemianoptické nebo kvadrantové centrální a paracentrální skotomy, při nichž může být rozsah zorného pole normální. Jejich třídění a názvosloví je stejné jako u hemianopsií.

Závažným problémem homonymních hemianopsií, který stále není zcela objasněn, je tzv. úspora makuly. Charakteristickým znakem homonymních hemianopsií, jež vznikaly lézí zrakové radiace, je plná zraková ostrost obou očí. To je umožněno tím, že oblast foveolární (do 3°), popř. makulární oblast (do 10°) zorného pole nejsou ani při úplné hemianopsii porušeny a zůstávají volné. Výklad tohoto fenoménu není zcela jednotný. Po pokusech vyložit jev jako artefakt vyšetřovací techniky s nestabilní fixací či jako funkční přizpůsobení se vznikem jakési nepravé fovey, získala všeobecnou podporu teorie o korové reprezentaci celé makuly v obou hemisférách. I toto pojetí bylo vykládáno různě.

Propojení korových makulárních oblastí přes corpus callosum ani zdvojení makulárních vláken v chiasmatu nebylo anatomicky prokázáno, a tak nejvíce zastánců získala Stoneova představa o šachovnicové reprezentaci makul v obou hemisférách.

Makulární vlákna jsou podle ní součástí křížící i nekřížící se části optiku a podobným způsobem, ale v menším rozsahu, se vzájemně mísí a přesahují podél celé vertikální hranice mezi oběma polovinami zorného pole i periferní vlákna a vytvářejí tak tzv. **hraniční proužek**.

[1, 3, 5, 6, 8, 12, 15]

5.3 Glaukom

Glaukom je skupina onemocnění, která jsou často - ačkoli zdaleka ne vždy - spojena se zvýšeným nitroočním tlakem. Po určitém trvání chorobného zvýšení nitroočního tlaku se objevují změny v zorném poli. Glaukomové poškození je definováno jako ztráta nervových buněk sítnice a jejich vláken (která tvoří zrakový nerv). V důsledku toho se vytvářejí v zorném poli defekty, které pacient zpočátku nepozoruje. Pro léčbu je zcela zásadní včasné odhalení glaukomu.

Perimetrie hraje klíčovou roli při diagnostice glaukomu a při monitorování postupu tohoto onemocnění. Ačkoli vyšetření terče zrakového nervu poskytuje informace o tom, zda ke vzniku glaukomu došlo či ne, z hodnocení papily nemůžeme vyvodit jasné závěry o pacientově vidění. Takové závěry nám poskytuje jedině perimetrie. Vidění je pro pacienta zásadní, defekt v zorném poli je nepříjemný a i nebezpečný.

Perimetrie má zásadní význam pro analýzu postupu změn. V případě sporné diagnózy je vývoj stavu zorného pole v určitém čase jedinou možností, jak určit, zda je porucha zorného pole zaviněna glaukomem, nebo zda jde o vrozenou anomálii. Protože sledování pokročilé papilární exkvace je velice obtížné, je i zde perimetrie velmi užitečná. Je například důležité vědět, zda se pomocí léčby podařilo ztráty zorného pole zastavit, nebo zda se defekty navzdory léčbě horší. Ve druhém případě je třeba léčbu změnit.

U pacienta s glaukomem doporučujeme co nejpřesnější perimetrii. Existují i výjimky, u pacientů, kteří nemohou po určitou dobu spolupracovat kvůli stáří nebo celkovým onemocněním, musíme vystačit s kratším, orientačním perimetrickým programem.

Pro glaukom existují poměrně specifické defekty. Při výskytu těchto defektů můžeme s velkou mírou pravděpodobnosti předpokládat, že se jedná o glaukom.

Výpad zorného pole nazýváme skotomem. Změny postupují od paracentrálních skotomů přes nazální zářez až ke spojitému obloukovitému výpadu. Diagnosticky nejdůležitější změny jsou skotomy v Bjerrumově oblasti, poněvadž je můžeme nejpřesněji sledovat. Bjerrumovou oblastí rozumíme krajinu zorného pole, která vychází ze slepého bodu a obloukovitě přechází jedním ramenem nad centrem a druhým pod centrem, aby se temporálně od fovey uzavřela v prstence. Jde tedy o centrální oblast do 25°. Skotomy v Bjerrumově oblasti odpovídají průběhu nervových vláken v sítnici.

Postup glaukomových změn lze didakticky rozdělit do 5 stadií. Jednotlivá stadia nejsou od sebe ostře ohraničená a prolínají se. Toto dělení se zaměřuje na přesně sledované změny v centrální (Bjerrumově) oblasti. S nimi ruku v ruce postupuje periferní zužování zorného pole.

- I. relativní skotomy v Bjerrumově oblasti, na slepý bod nenavazují
- II. absolutní skotomy v Bjerrumově oblasti, na slepý bod nenavazují
- III. scotoma arcuatum (Bjerrumův skotom)
- IV. výpad nazálního kvadrantu
- V. absolutní glaukom

Relativní skotom bývá dosti rozsáhlý, buď v horní nebo dolní části Bjerrumovy oblasti, se slepým bodem nesouvisí. Průkaz vyžaduje velmi jemnou a pečlivou perimetrii.

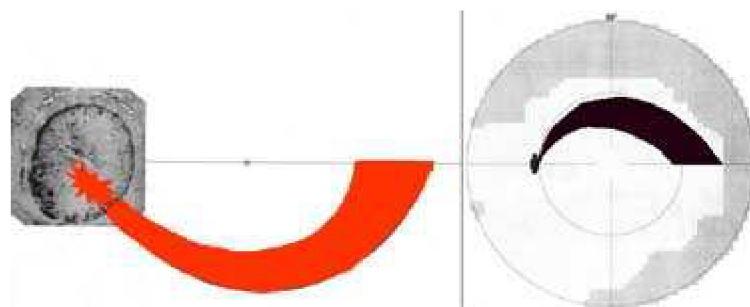
Absolutní skotomy bývají mnohočetné, vznikají jako prohloubení některého místa relativního skotomu až v absolutní. Se slepým bodem nesouvisí. Poněvadž jsou malé o průměru 3° až 4° je nutná velmi pečlivá perimetrie.

Scotoma arcuatum (obloukovitý skotom) odpovídá svým průběhem průběhu nervových vláken v sítnici. Vychází ze slepého bodu. V pokročilejším stádiu dosahuje úplně na foveu, kde ostře končí na horizontále. To odpovídá předělu nervových vláken v sítnici. Skotom obkružuje centrum shora nebo zdola, nebo se také mohou oba spojovat v anulární (prstencovitý) skotom.

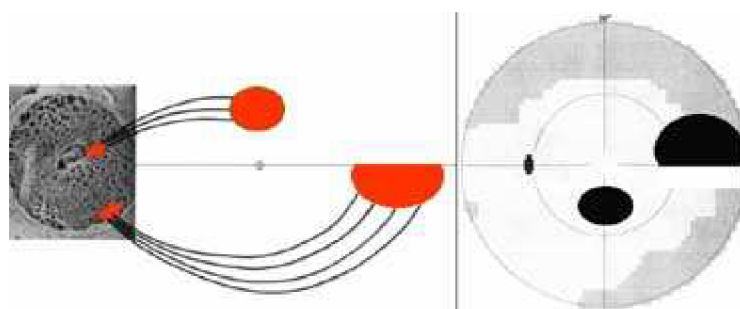
Obloukovitý skotom (Obr. 7) se rozšiřuje a poněvadž se zorné pole zužuje i koncentricky, spojí se s periferní ztrátou zorného pole. Vzniká tak nazální skok a ztráta nazálního kvadrantu ať již horního nebo dolního. Centrální zraková ostrost zůstává velmi dlouho nedotčena jako malý centrální ostrůvek.

Ztráta centrálního vidění znamená slepotu. Mnohdy zbývá v temporální periférii ostrov vidění, které pro postiženého nemá význam, mluvíme o absolutním glaukomu.

Při pokročilém glaukomu se objevuje lehká myopie, a přichází hemeralopie, která spočívá na depresi celého zorného pole. Pacient si stěžuje na mlhu, poněvadž sítnice nepracuje s dostatečným kontrastem. To se projevuje zejména když se nemocný dívá z temnoty proti jasnému prostředí.



Obr. 7. Schéma výpadku zorného pole – arkuátní (obloukový skotom)



Obr. 8 Paracentrální skotom v protilehlé polovině zorného pole

5.4 Odchlípení sítnice

Při odchlípení sítnice (amotio retinae) se odlučuje smyslový epitel neuroretiny od pigmentového epitelu, který zůstává fixován k cévnatce. Mezi neuroretinou a pigmentovým epitelem se hromadí tekutina, která pochází ze sklivcového prostoru nebo je transsudátem či exsudátem z cévnatky. Obnovuje se tak prostor, který existoval mezi zevním a vnitřním listem očního pohárku v časném údobí embryonálního vývoje.

5.4.1 Příznaky odchlípení sítnice

Prodromy. Blesky (fotopsie), vystupňované muscae volitantes, tmavé čmouhy a „saze“ před okem signalizují chorobný proces v sítnici, fotopsie signalizují dráždění sítnice sklivcovou trakcí, sklivcové zákaly pak výron do sklivce z narušených sítnicových kapilár.

Subjektivní příznaky. Odchlípení sítnice se manifestuje jako stín v příslušné části zorného pole. Defekt zorného pole znamená vždy postup odchlípení za ekvátor a ukazuje na pravděpodobnou lokalizaci trhliny. Postup odchlípení vnímá nemocný jako šířící se stín, závoj, oponu.

Při nejčastější lokalizaci trhliny v horním temporálním kvadrantu se stín šíří zdola a od nosu. Metamorfopsie a snížení zrakové ostrosti jsou projevem pokročilého onemocnění a odchlípení makuly.

Nejrozšířenějším rizikovým faktorem je myopie. Riziko odchlípení sítnice u myopie je nejméně 10 krát vyšší než u emetropie a hypermetropie.

5.5 Věkem podmíněná makulární degenerace (VPMD)

Věkem podmíněná makulární degenerace (VPMD – degeneratio maculae lutae senilis) je u starších nemocných velmi častou příčinou praktické slepoty a představuje závažný problém. Přichází většinou v 6. a 7. deceniu, může se však projevit i dříve. Jedno oko bývá dříve a/nebo více postiženo.

Zánik kapilár v choriokapilaris je přirozeným projevem stárnutí. U senilní makulární degenerace je tento involuční proces v oblasti makuly vystupňován.

5.5.1 Suchá (atrofická) forma VPMD

Nemocní si stěžují na pozvolný pokles zrakové ostrosti, která se zpočátku projevuje především při čtení a drobnými skotomy při vyšetření na Amslerově mřížce, později centrálním skotomem a praktickou slepotou.

5.5.2 Vlhká forma (degeneratio disciformis)

U vlhké formy se kombinuje zánik kapilár v choriokapilaris s jejich proliferací přes defekty Bruchovy membrány pod pigmentový epitel a do subretinálního prostoru.

Onemocnění začíná metamorfozemi, po nichž většinou záhy následuje výrazné snížení zrakové ostrosti s pozitivním centrálním skotomem.

Plně vyvinutá vlhká forma je charakterizována neovaskulární membránou mezi cévnatkou, pigmentovým epitelem a neuroretinou a disciformní lézí makuly.

5.6 Diabetická retinopatie

Diabetická retinopatie je pozdním projevem Diabetes mellitus, objevuje se obvykle po 10 až 20 letech trvání diabetu, i když řada výjimek z tohoto pravidla vybočuje. Toto onemocnění je způsobeno poškozením stěny cév s následným únikem tekutiny a tvorbou tukových usazenin.

Při pokročilejším stádiu diabetické retinopatie může docházet až k odchlípnutí sítnice, čímž dochází k **výpadkům zorného pole**.

[1, 3, 5, 6, 8, 12, 15]

4 Použité zkratky

ZP..... zorné pole	aj. a jiné
CNS..... centrální nervová soustava	a. arteria
NO..... neurooftalmologie	n. nervus
např. například	

5 Přílohy

Perimetry z očních ordinací z Fakultní nemocnice U Svaté Anny, a z ordinace MUDr. Dany Hutýrové.

Příloha č. 1 – Glaukom – časné změny na pravém oku ženy A

Příloha č. 2 – Glaukom – nescifické změny na levém oku ženy A

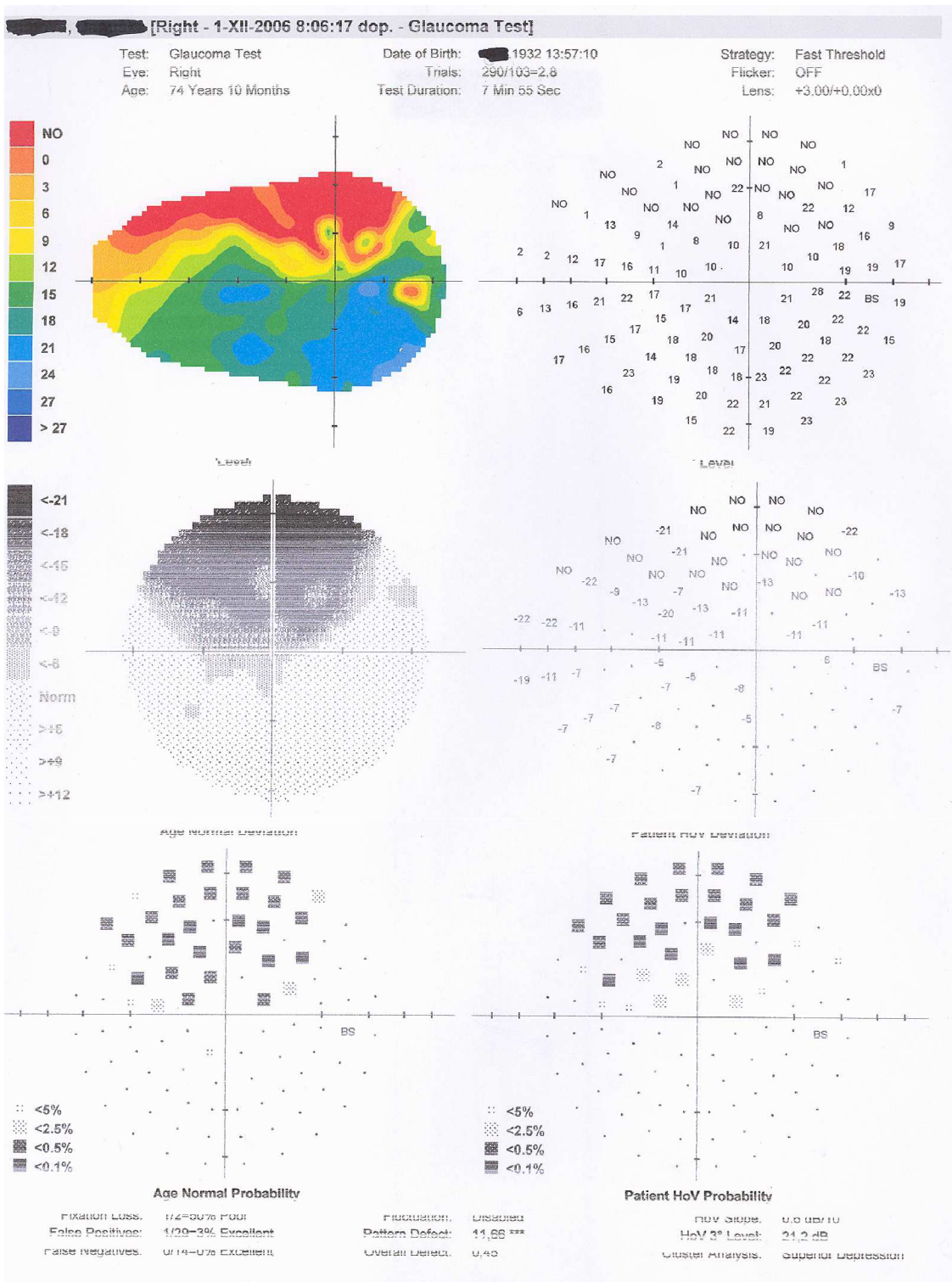
Příloha č. 3 – Glaukom – pokročilé změny na pravém oku ženy B

Příloha č. 4 – Glaukom – pokročilé změny na levém oku ženy B

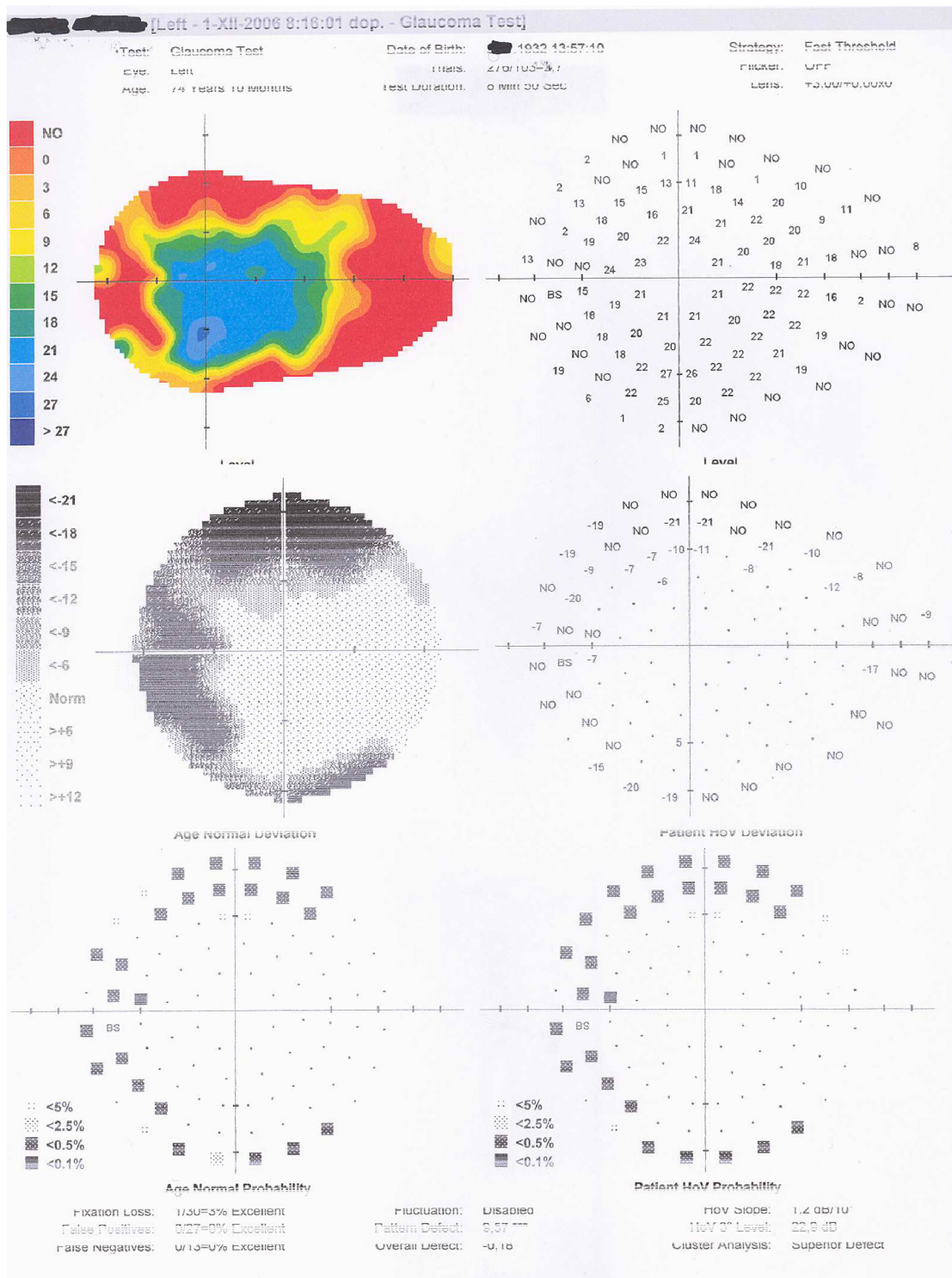
Příloha č. 5 – Glaukom – časné změny na pravém oku ženy C, (levé oko normální nález)

Příloha č. 6 – Bitemporální hemianopsie – muž A, pravé oko

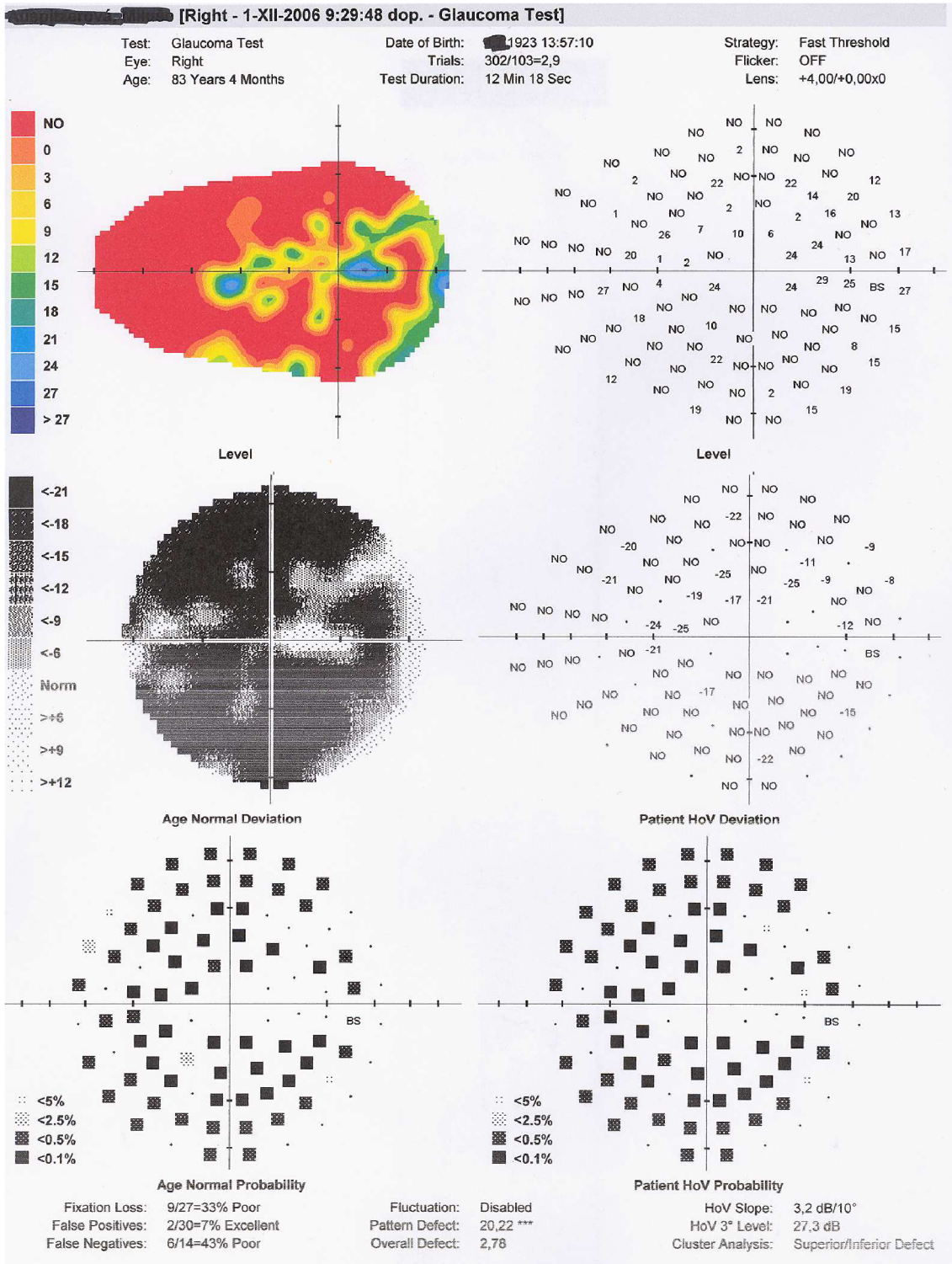
Příloha č. 7 – Bitemporální hemianopsie – muž A , levé oko



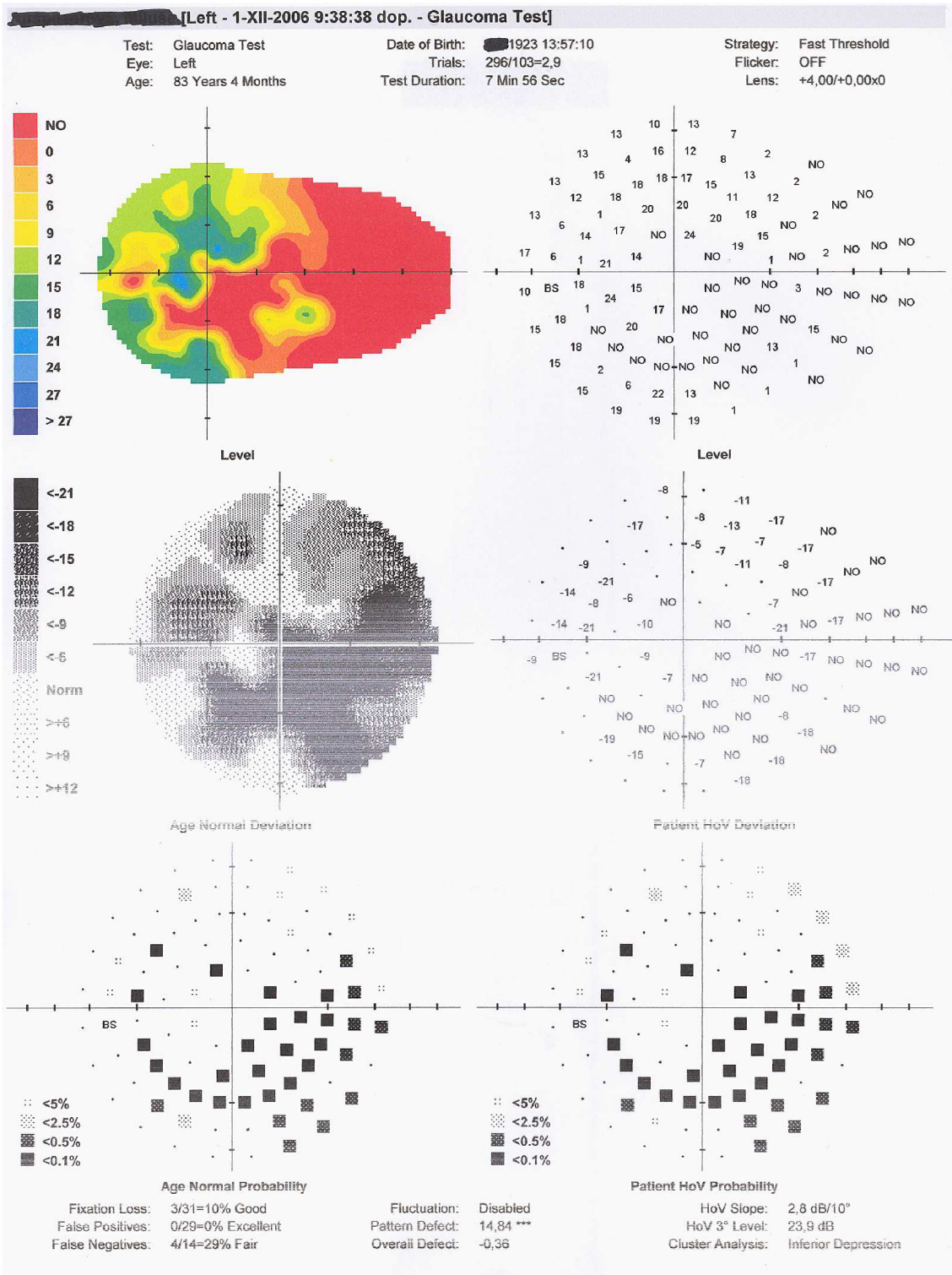
Příloha č. 1



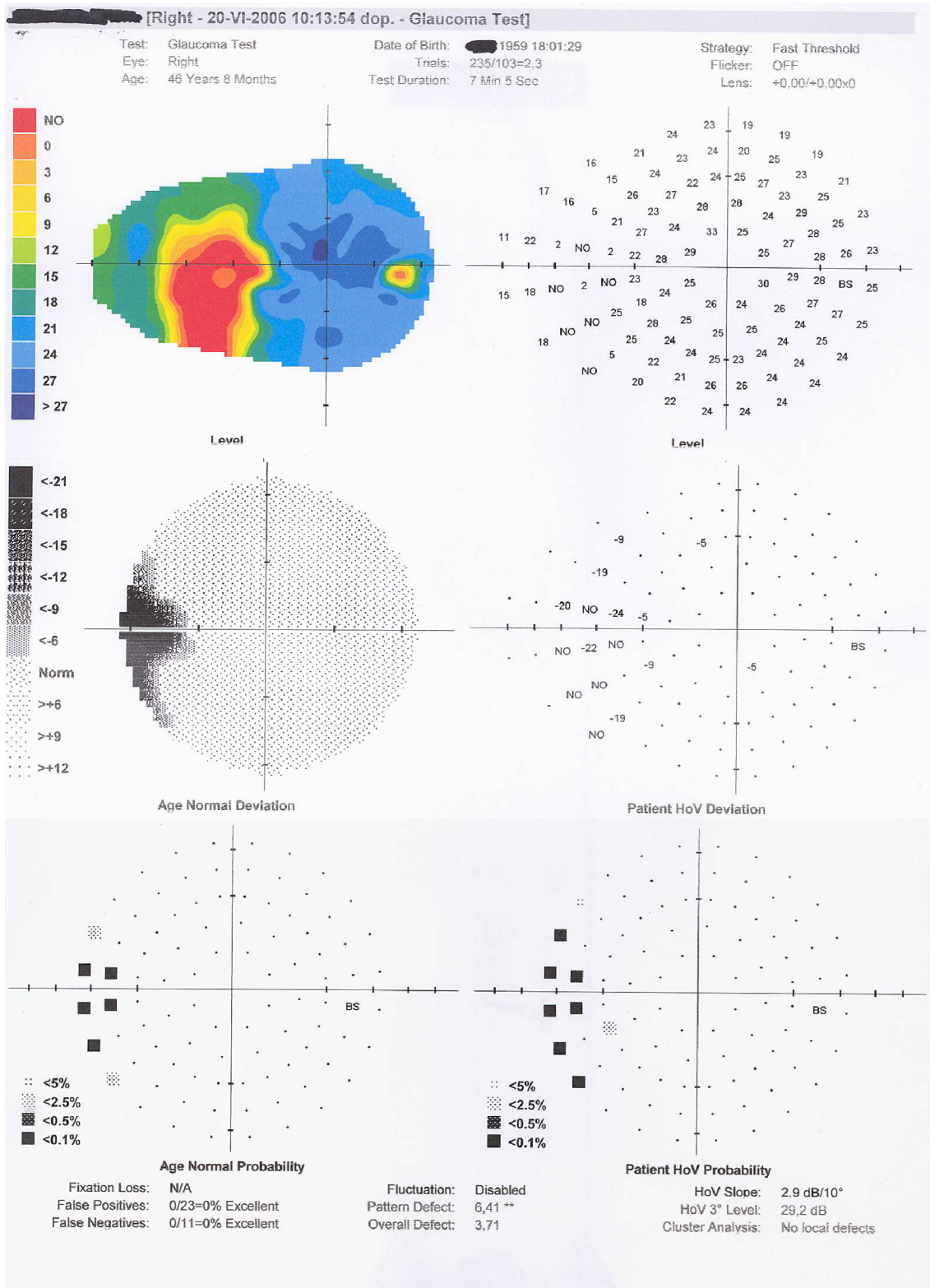
Příloha č. 2



Příloha č. 3



Příloha č. 4



Příloha č. 5

Patient

Lastname: [REDACTED]
Firstname: [REDACTED]
Date of birth: 1945.0.00
Age: 58
Address: [REDACTED]
[REDACTED] VALASSKA BYSTRIC, 600

Examination

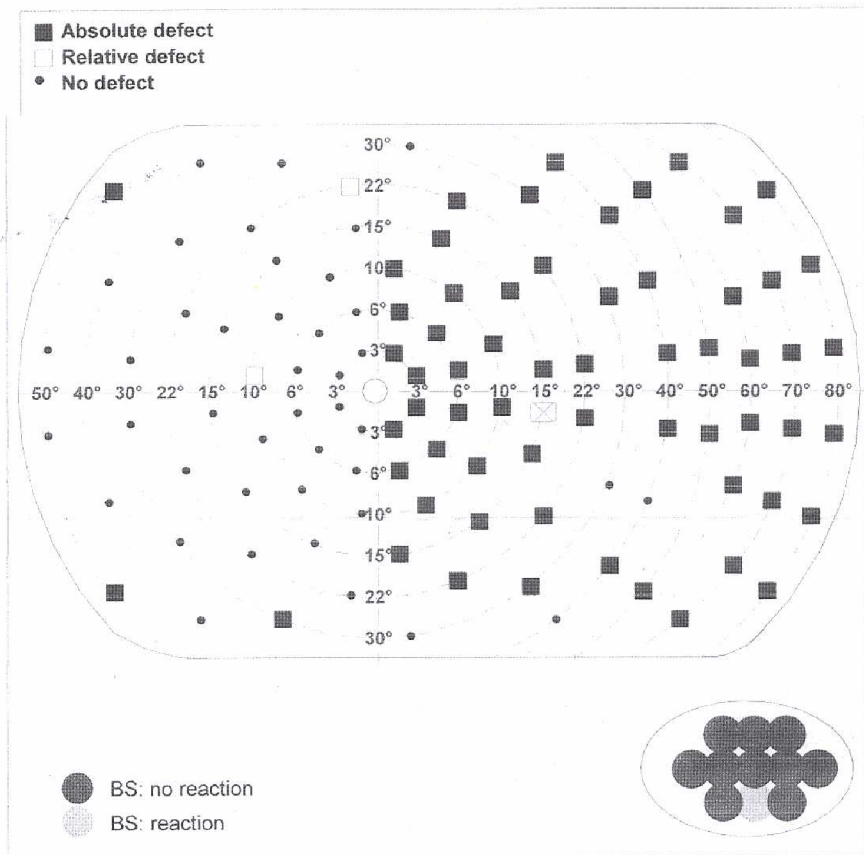
Date: 2004-06-04
Duration: 06m 09s
No. of field points: 64
Field name: Extended
Strategy: 3-zone
Lens: None

MUDr. HUTYROVÁ DANA

OČNÍ ORDINACE
MAŠARYKOVO NÁMĚSTÍ 16
ROŽNOV POD RADHOŠTĚM

Eye: Right

Print date: 2004-06-04 11:11



Příloha č. 6

Patient

Lastname: [REDACTED]
Firstname: VLADIMIR
Date of birth: 1945.8.10
Age: 58
Address: [REDACTED]

Examination

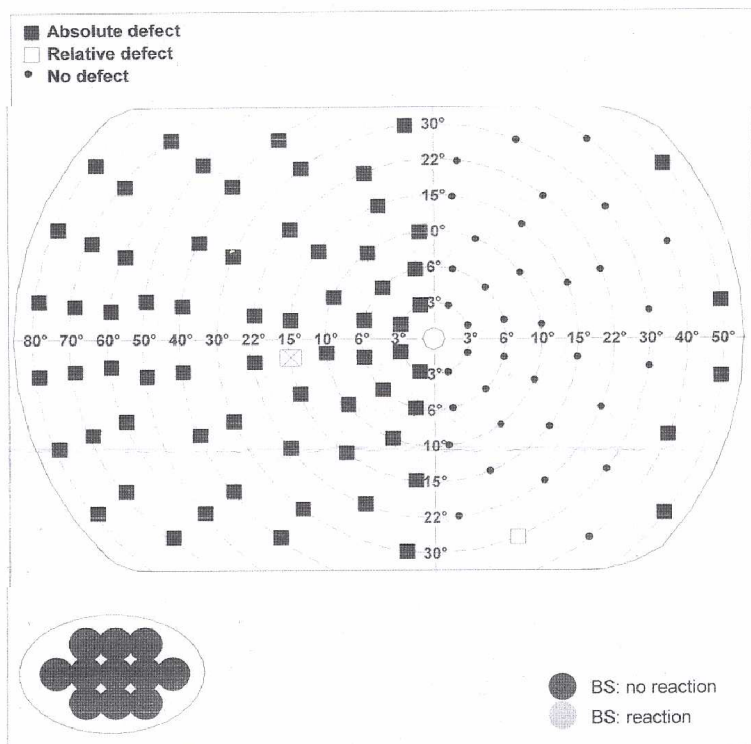
Date: 2004-06-04
Duration: 06m 46s
No. of field points: 64
Field name: Extended
Strategy: 3-zone
Lens: None

MUDr. HUTYROVÁ DANA

OČNÍ ORDINACE
MASARYKOVO NÁMĚSTÍ 16
ROŽNOV POD RADHOŠTĚM

Eye: Left

Print date: 2004-06-04 11:20



Příloha č.7

8. Závěr

V Bakalářské práci Zorné pole jsem se pokusila shrnout nejnovější dostupné informace týkající se tohoto tématu. Uvedla jsem částečnou anatomii a vývoj oka tak, aby co nejvíce souvisel s daným tématem. Měření zorného pole – perimetre se dělí na subjektivní a objektivní, přičemž v Bakalářské práci jsem uvedla pouze subjektivní perimetrii.

Velmi zkráceně je zorné pole ta část prostoru, ze které světlo vstupuje do oka až na sítnici, stimuluje fotoreceptory a vyvolává dojem světla. Bakalářská práce Zorné pole je rozdělena na 3 části : anatomicko-fyziologickou, přístrojovou (měření zorného pole) a patologickou.

V první části je zmíněna anatomie sítnice, zraková dráha, rozsah a vývoj zorného pole. Oddíl měření zorného pole je věnován různým způsobům a principům měření (počáteční vyšetření, kampimetrie, perimetre a další). V části patologické jsou zmíněna onemocnění, která zapříčiňují změny a poruchy zorného pole (porucha zrakové dráhy, glaukom a další), dále je tam také diagnostikování poruch (výpadky, skotomy, hemianopsie a další).

Tato oblast se stále rozvíjí a získáváme stále nové a nové poznatky jak anatomické, tak přístrojové. Věřím, že se mi podařilo alespoň částečně přispět k podpoře myšlenky z Úvodu, že lidské oko patří k nejdokonalejším výtvorům v přírodě.

POUŽITÁ LITERATURA

1. AUTRATA, R., VANČUROVÁ, J. : Nauka o zraku, Brno IDV PZ 2002
2. CRICK, F. : Věda hledá duši, Praha, Mladá fronta 1997
3. FLAMMER, J. : Glaukom, Praha, TRITON s.r.o., 2003
4. HORNOVÁ, J. : Počítačová perimetrie, Brno, Forum ophthalmologicum, přednáška
1996
5. HYCL, J., VALEŠOVÁ, L. : Atlas oftalmologie, 1. Vydání, Praha, TRITON s.r.o.,
2003, 151 str.
6. KANSKI, JACK, J. : Clinical ophthalmology, Oxford, Butterworth – Heinemann,
1994
7. KOČÍ, D. : Kniha o perimetrii, Liberec, Oftis-Opta s.r.o., přednáška, 2005
8. KRAUS, H. : Kompedium očního lékařství, Praha, Grada Publishing, Avicenum,
1997
9. KRAUS, H., KAREL, I., RŮŽIČKOVÁ, E. : Oční zákaly, 1. vydání, Praha, Grada
Publishing, 2001, 156 str.
10. KVAPILÍKOVÁ, K. : Práce a vidění, Brno, IDV PZ, 1999
11. KVAPILÍKOVÁ, K. : Anatomie a embryologie oka, Brno IDV PZ,
12. OTRADOVEC, J. : Klinická neurooftalmologie, Praha, Grada Publishing,
Avicenum, 2003
13. PEŠKOVÁ, H. : Počítačová perimetre, Alčin Pharmaceuticals s.r.o., přednáška
14. RUTRLE, J. : Přístrojová optika, 1. Vydání, Brno, IDV PZ, 2000, 189 str.
15. ŘEHÁK, S. : Oční lékařství, Praha, Avicenum, 1980