Časopis **České akademie dermatovenerologie**
ročník 7 • číslo vydání 3 • říjen 2017 • cena 125 Kč

2017/3

Česká dermato-venerologie

TÉMA ČÍSLA

Kongenitální pigmentový névus

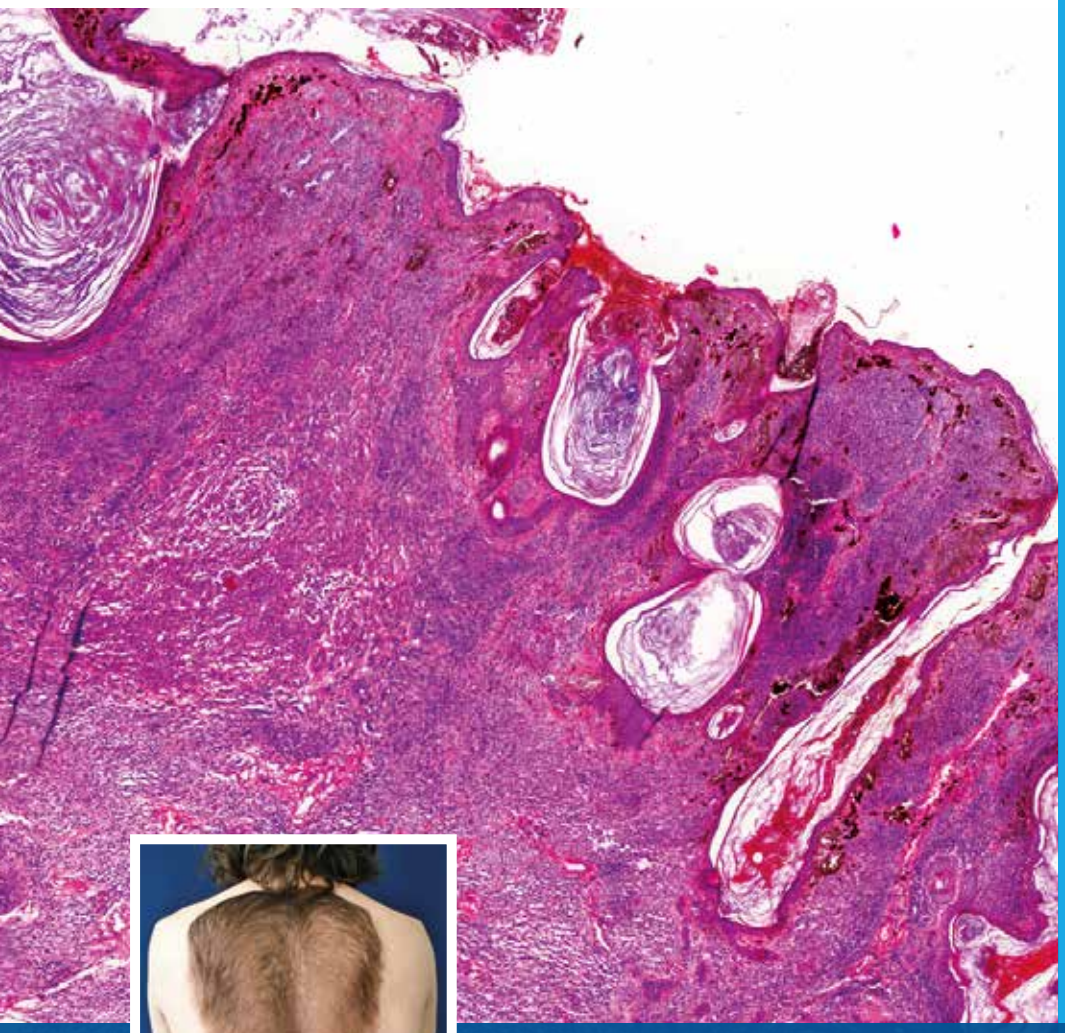

KONGENITÁLNÍ PIGMENTOVÝ NÉVUS

POSTGRADUÁLNÍ VZDĚLÁVÁNÍ

Infantilní hemangiomy
str. 148

Parazitární nemoci
str. 156

Infekční komplikace biologické léčby psoriázy
str. 170

KAZUISTIKA

Syfilitická hepatitida
str. 175

Lineární IgA dermatóza u dospělé ženy
str. 179

Melanom
str. 191

Časopis je zařazen do Seznamu recenzovaných neimpaktovaných periodik vydávaných v České republice.

MLADÁ FRONTA

HUMIRA

Vážení přátelé,
dovoluji si vás pozdravit po prázdninách, během asi posledního letního víkendu. Věřím, že si po zaslouženém odpočinku rádi přečtete, co je nového v našem oboru. Hned v září jsme se sešli ve slunečné Praze a společně oslavili 80. výročí otevření kožní kliniky v Nemocnici Na Bulovce. Konferenci k výročí kliniky otevřel děkan 2. LF UK prof. Vladimír Komárek a ředitelka nemocnice MUDr. Andrea Vrbovská. Pan děkan nám připomněl, že kůže je sice orgán největší, ale jeho nemoci zkoumá obor „malý". Myslím, že už to dávno neplatí, protože jsme se mj. díky novým cíleným lékům dostali mezi obory „velké" i drahé. Ráda bych poděkovala všem vám, kteří jste se k nám připojili. Byli to i primáři dermatovenerologických oddělení, kteří zvolili naši kliniku ke svému 20. setkání. Přijel jich rekordní počet. Po přednáškách, prohlídce podzemní nemocnice a prohlídce naší kliniky následovala projížďka historickou tramvají do hotelu Grandior, kde druhý den navazoval 2. národní venerologický kongres. Ani letos zkrácený jednodenní kongres nezklamal. Měli jsme možnost vyslechnout řadu sdělení z jiných oborů a řadu témat, která zaujala účastníky tak, že vydrželi do půl šesté v sobotu poslouchat. Děkuji vám jménem přednášejících a již nyní se těším na příští ročník. Na rozdíl od minulého roku, kdy naše Akademie dotovala 1. ročník 300 000 korunami, skončil letošní ročník na nule, a to díky podpoře firem, které neodradilo venerologické téma. Děkujeme.
V září se setkali nejen čeští, ale také evropští dermatologové na svém kongresu pořádaném EADV. V letošním roce, třicet let od založení této největší evropské odborné organizace, se kongres konal podruhé v Ženevě. Nedá mi to nevzpomenout na své začátky v EADV, kdy jsem se stala poprvé členem výboru i výkonného výboru EADV. Je to již neuvěřitelných sedmnáct let, téměř celá generace. Za tu dobu jsem zažila nejkrásnější období poznávání našeho krásného oboru, potkávání se s kolegy z celého světa. Ale na psaní pamětí ještě nenastal čas. Letošní EADV bylo zvláštní i tím, že z úzkého vedení odstoupil významný funkcionář, vědecký sekretář Martin Reusch, prakticky rok po svém zvolení. A máme tedy nového, konkrétně po volbě mezi dvěma kandidáty, novou vědeckou sekretářku, profesorku Branku Marinovic ze Záhřebu, která zvítězila ve volbě ve výboru EADV nad profesorem Arenbergerem. A máme také po dlouhé době jen jednoho českého zástupce ve výboru EADV, jímž je na základě volby vás, českých členů EADV, pan profesor Vladimír Vašků. Blahopřejeme!
Letošní podzim přináší tradiční odborné akce. Podzimní školu dermatohistopatologie v Plzni, kam se letos přihlásil největší počet účastníků, a 23. národní dermatologický kongres v Brně. Program kongresu je velmi zajímavý, mezi přednášejícími nebude chybět prezident jarního sympozia EADV v Budvě doktor Predrag Stilet. Ten nás přijede pozvat na toto sympozium osobně. Již nyní se můžeme těšit na přátele ze zahraničí, zejména na profesora Kennetha Tomeckiho, čestného člena ČADV. Brněnský kongres bude letos v novém prostředí hotelu Marriot, kam si vás dovoluji i jménem pana profesora Vašků co nejsrdečněji pozvat.
Nezapomeňte, prosím, zkontrolovat a doplnit své osobní údaje v databázi členů („Greception"), prostřednictvím které vám zasíláme informace o akcích Akademie. A víte, že je nás již 722 členů?
Radost ze čtení časopisu, z dermatologie i z každého okamžiku vám přeje



Vaše
Jana Hercogová

**Foto na obálce: kongenitální névus,
MUDr. Denisa Kacerovská, Ph.D.,
Bioptická laboratoř s. r. o., Plzeň (histologie),
klinické foto z archivu Dermatovenerologické kliniky
Nemocnice Na Bulovce**

Inzerce A161007432

OBSAH

SUCCUS 142

CELOŽIVOTNÍ VZDĚLÁVÁNÍ

Křížková, V. Kongenitální pigmentový névus a možnosti jeho řešení v Poradně pro vrozené vady kůže Nemocnice Na Bulovce 144

POSTGRADUÁLNÍ VZDĚLÁVÁNÍ

Kotlasová, Z., Křížková, V., Peychl, I., Remlová, E., Hercogová, J. Infantilní hemangiomy 148
Zdobinská Reisingerová H. Parazitární nemoci 156
Haščáková, K. Naše zkušenosti s ošetřováním onkologických ran 163
Boháč, P., Hercogová, J. Infekční komplikace biologické léčby psoriázy 170

KAZUISTIKA

Brejchová, M. Syfilitická hepatitida – kazuistika 175
Ševčíková, A. Lineární IgA dermatóza u dospělé ženy 179
Holecová, V. Úspěšná léčba pityriasis rubra pilaris I. typu infliximabem a přehled publikované biologické léčby u této nemoci 182
Rajská, L., Kubátová, A., Hercogová, J., Brožová, V. Melanom 191

ZE SVĚTA DERMATOVENEROLOGIE

Boháč, P., Křížková, V., Koblová, K., Nováková, M., Rob, F. EADV kongres, Ženeva 2017 197

ČESKÁ AKADEMIE DERMATOVENEROLOGIE – AKCE

Kalendář akcí 200

VĚDOMOSTNÍ TEST 201

CONTENTS

SUCCUS 142

CONTINUOUS EDUCATION

Krizkova, V. Congenital pigment nevus and the options for its treatment at the counselling centre for congenital skin defects at the Bulovka hospital 144

POSTGRADUATE EDUCATION

Kotlasova, Z., Krizkova, V., Peychl, I., Remlova, E., Hercogova, J. Infantile hemangioma 148
Zdobinska Reisingerova, H. Parasitic skin disease 156
Hascakova, K. Our experiences with treating oncologic wound 163
Bohac, P., Hercogova, J. Infectious complications of biologic treatment of psoriasis 170

CASE REPORT

Brejchova, M. Syphilitic hepatitis – a case study 175
Sevcikova, A. Linear IgA dermatitis in an adult woman 179
Holecova, V. Successful treatment of pityriasis rubra pilaris type I infliximab and overview of published biological treatment for this disease 182
Rajska, L., Kubatova, A., Hercogova, J., Brozova, V. Melanoma 191

FROM THE WORLD OF DERMATOVENEROLOGY

Bohac, P., Krizkova, V., Koblova, K., Novakova, M., Rob, F. EADV Congress, Geneva 2017 197

CZECH ACADEMY OF DERMATOVENEROLOGY – EVENTS

Educational events schedule 129

TEST 201

Inzerce A1710024|91 ▶

janssen

Česká dermato-venerologie

PŘEDSEDKYNĚ REDAKČNÍ RADY
Prof. MUDr. Jana Hercogová, CSc.

ŠÉFREDAKTORKA MUDr. Michaela Lízlerová

EDITORKA PhDr. Edita Vitoušová

PRODUKČNÍ REDAKCE Věra Štědronská

REDAKČNÍ RADA
MUDr. Jan Ernest, Ph.D., prof. MUDr. Jan Janda, CSc., MUDr. Aleš Herman, Ph.D., doc. MUDr. Ivan Kawaciuk, CSc., prof. MUDr. Milan Kvapil, CSc., MBA, prof. MUDr. Milan Lukáš, CSc., prof. MUDr. Milan Macek jr., DrSc., doc. MUDr. Jan Mešťák, CSc., prof. MUDr. Michal Michal, prof. MUDr. Karel Pavelka, DrSc., doc. MUDr. Bohumil Seifert, Ph.D., prim. MUDr. Jaroslav Strejcek, CSc., prof. MUDr. Vladimír Vašku, CSc., prof. MUDr. Jiří Vorlícek, CSc.

MEZINÁRODNÍ REDAKČNÍ RADA
Prof. Gjorgij Gocev, MD (Skopje, Makedonie), prof. Andreas Katsambas, MD (Atény, Recko), prof. Torello Lotti, MD (Roma, Itálie), prof. Miloš Nikolic, MD (Belgrade, Srbsko), prof. Juraj Péc, MD (Martin, Slovensko), prof. Jacek Szepietowski, MD (Krakov, Polsko), prof. Mirna Šitum, MD (Zagreb, Chorvatsko), Pedrag Stilet, MD (Budva, Cerná Hora), prof. Kenneth Tomecki, MD (Cleveland, USA)

GRAFICKÁ ÚPRAVA Jan Borovka

INZERCE DIVIZE MEDICAL SERVICES Ing. Kristína Kupcová
tel. 225 276 355, e-mail: kupcova@mf.cz

mladá fronta

GENERÁLNÍ ŘEDITEL Ing. Jan Mašek

ŘEDITEL MEDICAL SERVICES Karel Novotný, MBA

DTP
retuš Miloslav Pařík (vedoucí), Milan Kubička, Petr Novák, Martin Šprunk

MARKETING A DISTRIBUCE
ředitel marketingu a distribuce: Bc David Švanda
Brand Manager: Petra Trojanová
manažerka výroby a distribuce: Lucie Bittnerová

VYDÁVÁ Mladá fronta a. s. www.mf.cz

ADRESA REDAKCE:
Česká dermatovenerologie, Mezi Vodami 1952/9
143 00 Praha 4, tel. 225 276 378, 225 276 379
sekretariát: 225 276 111, fax 225 276 222
e-mail: lizlerova@mf.cz, vitousova@mf.cz, pm@mf.cz

DISTRIBUCE
Předplatné pro ČR vyřizuje: SEND Předplatné, spol. s r.o.,
Ve Žlíbku 1800/77, hala A3, 193 00 Praha 9
Tel.: 225 985 225, Mobil: 777 330 370
Email: mf@send.cz, www.send.cz

OBJEDNÁVKY DO ZAHRANIČÍ:
Mediaservis s. r. o., Zákaznické centrum
Vídeňská 995/63, 639 63 Brno
tel. +420 532 165 165, e-mail: export@mediaservis.cz

OBJEDNÁVKY DO SR:
Mediaprint Kapa Pressegrosso, a. s.,
oddelenie inej formy predaja, P. O. Box 183,
Vajnorská 137, 830 00 Bratislava 3, tel. 02/444 588 21, 16,
fax 02/444 588 19, e-mail: predplatne@abompkapa.sk

Vydavatel a redakční rada nenesou odpovědnost za obsah inzerátů ani jiných materiálů komerční povahy. Smluvní vztah mezi vydavatelem a předplatitelem se řídí všeobecnými obchodními podmínkami pro předplatitele. Předplatné se automaticky prodlužuje.

Časopis je indexován v Bibliographia medica Čechoslovaca.
Časopis je zařazen do Seznamu recenzovaných neimpaktovaných periodik vydávaných v České republice.

Tisk Triangl, a. s.

Časopis vychází 25. 10. 2017
číslo 3/2017, ročník 7
MK ČR E 20347, ISSN 1805-0611

Přetisk a jakékoli šíření povoleno pouze se souhlasem vydavatele.

Inzerce A1710038|8 ▶

Cosentyx®
secukinumab

Indikovaná u lidí s:

- [illegible]
- [illegible]
- [illegible]
- [illegible]

Podmínky úhrady:[2]

[illegible]

- [illegible]
- [illegible]

[illegible]

- [illegible]
- [illegible]
- [illegible]

[illegible]

[illegible]

NOVARTIS

VÝVOJ NÉVU SPITZOVÉ

Névus Spitzové je benigní melanocytární nádor, typicky diagnostikovaný v dětském věku, který se manifestuje jako solitární růžová, červená nebo hnědá papula na obličeji nebo na končetinách. Léze může být pigmentovaná nebo bez pigmentu. Může klinicky, dermatoskopicky i histopatologicky připomínat maligní melanom. Během prvních dvou dekád života se névus Spitzové objeví a může růst. Při sledování melanocytárních lézí je důležité odlišit vývojové změny. Pigmentové névy u dětí nelze obvykle posoudit podle kritérií ABCDE, proto je nutné pečlivě hodnotit každou změnu. Hlavním biologickým rysem vývoje névu Spitzové je jeho involuce. Vzhledem k podobnosti v dermatoskopickém obraze se však doporučuje všechny névy Spitzové a podobné léze excidovat u pacientů starších 12 let.

Cílem studie bylo sledovat klinický a dermatoskopický obraz névu Spitzové a popsat jeho vývoj. Jednalo se o retrospektivní studii 70 případů, 34 chlapců a 36 dívek, průměrného věku 14,7±6,7 roku. Dvacet sedm případů ze 70 bylo možné zhodnotit, průměrná doba sledování byla 34,8±13,2 měsíce. U 21 névů z 27 byl dokumentován vývoj, šest z 27 lézí bylo stabilních. Névy, které se dále vyvíjely, byly u mladších pacientů než ty, které byly stabilní. Autoři upozorňují na nutnost dalších studií.

EMIROGLU, N., et al. *Evolution of Spitz Nevi.* Pediatr Dermatol, 2017, 34, p. 438–445.

ATENOLOL VERSUS PROPRANOLOL V LÉČBĚ INFANTILNÍCH HEMANGIOMŮ VE FÁZI PROLIFERACE: RETROSPEKTIVNÍ NON-INFERIORNÍ STUDIE

Propranolol je standardem léčby infantilních hemangiomů. Existence nežádoucích účinků propranololu (bronchospazmus, hypoglykémie a poruchy spánku) vedla autory článku ke srovnání efektu atenololu (selektivní beta$_1$-antagonista, nepůsobí na beta$_2$-receptory v plicích a slinivce, má díky lipofobní molekule malou schopnost pronikat hematoencefalickou bariérou) s propranololem (neselektivní betablokátor). Dvacet sedm dětí bylo léčeno atenololem a 53 propranololem. Pomocí dříve validovaného Hemangioma Activity Score (HAS) tři nezávislí pozorovatelé hodnotili účinek léčby. Do studie byly zařazeny jen děti s klinicky významnými infantilními hemangiomy (s rizikem funkčního nebo kosmetického poškození nebo ulcerované), mladší osmi měsíců, doba léčby byla nejméně šest měsíců.

Výsledky. Průměrná změna HAS ve skupině dětí léčených atenololem byla 2,94±1,20 a 2,96±1,42 ve skupině léčené propranololem. Rozdíl tedy nebyl statisticky významný. Ani nežádoucí účinky se signifikantně nelišily, třebaže u 11 % dětí léčených propranololem se vyskytly dýchací obtíže. Autoři shrnují, že atenolol je v léčbě infantilních hemangiomů stejně účinný jako propranolol a má menší riziko vzniku bronchospazmu. Autoři také udávají, že se jedná o studii s největším počtem pacientů srovnávající atenolol a propranolol.

BAYART, CHB., et al. *Atenolol versus propranolol for treatment of infantile hemangiomas during the proliferative phase: A retrospective noninferiority study*. Pediatr Dermatol, 2017, 34, p. 413–421.

MUKOZITIDA PŮSOBENÁ INFEKCÍ *CHLAMYDIA PNEUMONIAE:* ROZŠÍŘENÍ KONCEPTU EXANTÉMU A MUKOZITIDY INDUKOVANÝCH *MYCOPLASMA PNEUMONIAE*

Termín *Mycoplasma pneumoniae*-induced rash and mucositis (MIRM) je nově navrženým názvem pro mukokutánní postižení následující po infekci *M. pneumoniae*. Původně byl řazen mezi erythema multiforme a Stevensův-Johnsonův syndrom, ale pacienti s MIRM mají jinou prognózu a vyžadují jinou terapii.

Autoři článku popisují kazuistiku šestiletého chlapce, který byl akutně hospitalizován pro bolesti v krku, kašel a horečku. Na rtech a sliznici dutiny ústní a později i na genitálu měl eroze a krusty, na rtg plic infiltráty kolem hilů, v laboratorním vyšetření leukocytózu, neutrofilii a zvýšené CRP. Sérologicky byla potvrzena pomocí PCR nikoli *M. pneumoniae*, ale *Chlamydia pneumoniae*. Autoři článku navrhují, aby se v rámci MIRM zvažovala nejen mykoplazmová, ale také chlamydiová infekce. Na tuto diagnózu bychom měli myslet v případě respiračních obtíží předcházejících mukozitidě nebo exantému, kdy chybí údaj o užívání léků v předchorobí. V léčbě se využívají jak imunosupresiva, tak antibiotika, nikoli antivirotika jako v případě erythema multiforme působeného herpetickou infekcí. Autoři doporučují provádět PCR vyšetření k průkazu infekčního agens (mykoplazmat nebo chlamydií).

MAYOR-IBARGUREN, A., et al. *Mucositis secundary to Chlamydia pneumoniae infection: Expanding the Mycoplasma pneumoniae-induced rash and mucositis concept.* Pediatr Dermatol, 2017, 34, p. 465–472.

INCIDENCE, MORTALITA A TRENDY NEMELANOMOVÝCH KARCINOMŮ KŮŽE V NĚMECKU

Zvyšující se incidence nemelanomových karcinomů kůže (non-melanoma skin cancer, NMSC) u bělochů je popsána na celém světě zejména v průběhu posledních 40 let. Dokonce se užívá výraz „epidemický karcinom kůže“. Autoři článku využili dva německé registry (Schleswig-Holstein a Saarland) ke studii trendů vývoje NMSC mezi lety 1970–2012 a k předpovědi vývoje do roku 2030. Došli k závěru, že incidence NMSC trvale roste, mortalita zůstává stabilní a do roku 2030 se předpokládá dvojnásobek počtu případů. Důvodem je mj. fakt, že NMSC se vyvíjejí s latencí 20–30 let, tedy že expozice karcinogenním podnětům již nastala, neboť budoucí pacienti již akumulovali v minulosti UV záření a i preventivní opatření nebudou mít u těchto lidí efekt. Navíc bude v německé populaci v roce 2025 čtvrtina osob starších 65 let, což s sebou nese ještě větší riziko vzniku NMSC.

Na rozdíl od naší republiky není v německých zemích povinné onkologické hlášení, v různých německých zemích mají registry různé trvání. Podobně jako u nás se nehlásí podtypy NMSC a navíc, v německých registrech se hlásí jen první nádor. Za vyšší incidencí NMSC jsou jednak preventivní programy screeningu kožních nádorů, jednak stárnutí populace. Bohužel nejsou v registrech zaznamenávány komorbidity (např. imunosuprese).

Autoři uvádějí, že v následujících dekádách budeme svědky velkého nárůstu počtu nemocných s kožními karcinomy.

Lidé se stále vystavují UV záření, opálená kůže je stále považována za atraktivní. Autoři článku také upozorňují, že dosud žádná studie neprokázala efekt používání fotoprotektivních prostředků na vznik kožních nádorů. Dermatologové nebudou v budoucnu schopni zvládnout péči o nemocné s kožními karcinomy, a proto je nutné rozšířit vzdělávání mezi praktické lékaře.

LEITER, U., et al. *Incidence, mortality, and trends of nonmelanoma skin cancer in Germany.* J Invest Dermatol, 2017, 137, p. 1860–1867.

VÍCE NEŽ DOST: JAKÝ POSTUP ZVOLIT U NEJČASTĚJŠÍHO KARCINOMU?

Tento článek je komentářem k výše uvedenému sdělení o nárůstu nemelanomových kožních karcinomů v Německu. Autoři dávají přednost termínu keratinocytární karcinom (keratinocyte cancer, KC) před termíny spinocelulární a bazocelulární karcinom. Upozorňují, že se nemusí jednat o počty pacientů, protože řada nemocných má nádory vícečetné. Předpokládá se, že polovina pacientů s KC vyvine nejméně jeden další karcinom. Diagnostika a léčba KC představují obrovskou zátěž pro zdravotní systém – patří mezi nádory, jejichž léčba je nejdražší. Navíc nové léčebné metody (Mohsova chirugie, PDT) léčbu dále

zdražují. V Nizozemí bylo omezeno hrazení PDT, protože ostatní levnější metody (5-fluorouracil, imiquimod) mají podobný nebo i lepší efekt. Autoři upozorňují, že preventivní kampaně, které započaly v Německu v roce 1989, se ještě nestačily projevit. Je totiž známo, že v Austrálii, kde se s osvětovými programy začalo v roce 1970, dochází k poklesu výskytu KC. Autoři také poukazují na studie cílené k užívání fotoprotektivních prostředků, které prokázaly redukci počtu spálení na slunci. V primární prevenci má smysl zejména omezit nadbytečnou expozici UV záření a zvážit chemoprevenci u rizikových pacientů. V sekundární prevenci je důležité pravidelné „dvoustupňové“ vyšetřování kůže. Nejprve vyšetření celého integumenta praktickými lékaři, internisty či dermatology a následně odeslání k dermatologovi. V Německu je hrazeno vyšetření cílené k odhalení kožních nádorů dvakrát ročně. Zvlášť je třeba provádět screening u nemocných po transplantaci solidních nádorů, kde je riziko vzniku KC 80krát vyšší a nádory rostou agresivně. Terciární prevence začíná diagnózou nádoru a jejím cílem je včasné odhalení metastáz, rekurence nádoru a odhalení sekundárních malignit. Autoři upozorňují na různé praktiky v různých zemích, tj. např. samovyšetřování a roční kontroly po dobu tří let u nemocných s diagnózou bazocelulárního karcinomu. Ve Velké Británii mohou screeningové vyšetření provádět vyškolená zdravotní sestra nebo praktický lékař. Autoři dále diskutují roli praktických lékařů v různých zemích a upozorňují na nedostatečné vzdělání v této problematice. Uzavírají, že prevence KC je nezbytná a že zapojení praktických lékařů vyžaduje jak jejich vzdělání, tak odpovídající finanční zdroje. Důležitou roli hrají onkologické registry.

Pozn. Domnívám se, že termín keratinocytární nádor není přesný pro bazocelulární karcinom, který se řadí mezi nádory adnexální.

HOLLESTEIN, L., et al. *More than many: How to manage the most frequent cancer?* J Invest Dermatol, 2017, 137, p. 1823–1826.

Výběr a překlad prof. MUDr. Jana Hercogová, CSc.

Kongenitální pigmentový névus a možnosti jeho řešení v Poradně pro vrozené vady kůže Nemocnice Na Bulovce

Křížková V.

Čes. Dermatovenerol., 2017, 7, č. 3, s. 144–147

SOUHRN

Kongenitální pigmentový névus (syn. kongenitální melanocytární névus, CMN) je benigní melanocytární hamartom obvykle přítomný již při narození dítěte. Vzniká v důsledku poruchy vývoje melanoblastů neurální lišty mezi 10. týdnem až 6. měsícem gravidity. Klinicky se jedná o hnědý plak, obvykle měkké konzistence, rostoucí s věkem dítěte. Nejčastěji se používá klasifikace na podkladě velikosti névu v dospělosti a rozděluje CMN na malé (< 1,5 cm), středně velké (1,5–20 cm), velké (20–40 cm) a gigantické CMN (> 40 cm). Riziko vzniku melanomu je v malých a středně velkých CMN celoživotně pod 1 % a maligní melanom prakticky nikdy nevzniká před pubertou. V případě velkých a gigantických CMN se toto riziko zvyšuje na 5 % a nejvyšší procento vzniku melanomu je v první dekádě života. Závěrem článku je sdělení o Poradně pro vrozené vady kůže, je otevřena v Nemocnici na Bulovce od roku 2014. U jejího vzniku byli primář Molitor, primářka Čapková a profesorka Hercogová. Právě zde se mezioborový tým snaží najít optimální řešení v případě chirurgického odstraňování kongenitálního névu. Zákrok je zde pak následně i realizován.

KLÍČOVÁ SLOVA

kongenitální melanocytární névus • tardivní CMN • névové buňky • neurokutánní melanocytóza

SUMMARY

Krizkova, V. Congenital pigment nevus and the options for its treatment at the counselling centre for congenital skin defects at the Bulovka hospital

Congenital pigment nevus (aka congenital melanocytic nevus, CMN) is a benign, melanocytic hamartoma, usually present at birth. It occurs as a result of anomalous development of melanoblasts of the neural crest between the 10th week and 6th month of the pregnancy. Clinically in can be described as a brown plaque, usually with soft texture, growing as the child grows. Classification is usually based on the size of the nevi in adulthood and goes as follows: small CMNs (< 1.5cm), medium (1.5–20cm), large (20–40cm) and gigantic (> 40cm). The risk of melanoma development is roughly 1% over a person's lifetime for small and medium sized CMNs and a malignant melanoma almost never occurs before puberty. For large and gigantic CMNs, the risk rises to 5% and the highest risk of melanoma development is in the first decade of life. In the final part of the article we present to the reader the counselling centre for congenital skin defects, which was opened at the Bulovka hospital in 2014. Among its founders were clinic lead Molitor, clinic lead Čapková and professor Hercogova. An interdisciplinary team has been working on finding the optimal solution for cases of surgical removal of congenital nevi at this facility. The removal procedures are carried out there right away as well.

KEY WORDS

CMN • tardive CMN • nevus cells • neurocutaneous melanocytosis

Kongenitální pigmentový névus (syn. kongenitální melanocytární névus, CMN) je benigní melanocytární névus přítomný již při narození. Vyskytuje se u 1–6 % novorozenců. V méně obvyklých případech se objevuje mezi prvním měsícem až dvěma lety věku dítěte. Tento podtyp je nazýván jako tardivní CMN (syn. early-onset nevus, congenital nevus-like nevus). Malé a středně velké névy jsou relativně časté. Velké a gigantické névy se vyskytují přibližně v 1/20 000–500 000 porodů a jsou tedy řazeny mezi vzácné kožní choroby. Častěji je postiženo ženské pohlaví, poměr žen k mužům je 3 : 2. Etiopatogeneticky se jedná o benigní melanocytární hamartom vznikající zřejmě v důsledku extravaskulární migrace melanoblastů neurální lišty. Je zřejmá genetická komponenta ve smyslu polygenní dědičnosti, ale data nejsou zcela konzistentní. K této poruše dochází velmi brzy mezi 10. týdnem až 6. měsícem gravidity. Bylo také zjištěno, že mnoho CMN nese N-Ras mutaci na rozdíl od získaných névů a melanomů vznikajících v intermitentně osluněné kůži, kde se častěji vyskytuje B-RAF mutace.[1]

KLASIFIKACE

Nejčastější klasifikací CMN je jejich rozdělení na podkladě velikosti v dospělosti na malé kongenitální névy (< 1,5 cm), středně velké (1,5–20 cm), velké (> 20–40 cm) a gigantické (> 40 cm). Další označení pro gigantický névus jsou např. plavkový névus, bathing trunk nevus, garment nevus, giant hairy nevus, giant pigmented nevus a nevus pigmentosus and pilosus. Existuje i vzorec k jednoduchému výpočtu předpokládané velikosti v dospělosti (odhad velikosti v dospělosti = velikost névu v cm u novorozence x 2 (lokalizace

Tab. Klasifikace CMN

velikost CMN v dospělosti	small CMN – malé	< 1,5 cm
	medium CMN – středně velké M1 M2	 1,5–10 cm > 10–20 cm
	large CMN – velké L1 L2	 > 20–30 cm > 30–40 cm
	giant CMN – gigantické G1 G2	 > 40–60 cm > 60 cm
	mnohočetné středně velké CMN	≥ 3 středně velké CMN bez dominantního CMN
CMN lokalizace		
CMN na hlavě	obličej, kštice	
CMN na trupu	krk, ramena, záda, prsa/hrudník, břicho, bok, hýždě, genitál	
CMN na končetinách	paže, předloktí, ruka, stehno, lýtko, chodidlo	
počet satelitních névů (v prvním roce života)	S0 S1 S2 S3	žádné satelitní névy < 20 20–50 > 50
další morfologické charakteristiky	C0, C1, C2	žádná, střední, výrazná barevná (color) heterogenita
	R0, R1, R2	žádná, střední, výrazná rugozita (rugosity) povrchu
	N0, N1, N2	žádné, roztroušené, rozsáhlé dermální nebo podkožní noduly (nodules)
	H0, H1, H2	žádná, významná, výrazná chlupatost (hairiness) névu

na hlavě), x 3 (lokalizace na těle). Rozměr kongenitálního névu je řadu let používán jako kritérium rizika rozvoje maligního melanomu v CMN. Existují i další klasifikace založené např. na lokalizaci CMN, přítomnosti satelitních névů a na dalších morfologických charakteristikách névu, jako jsou heterogenita barvy, nerovnost povrchu, přítomnost dermálních nebo subkutánních nodulů a ochlupení (Tab.).[2]

KLINICKÝ OBRAZ

Malé kongenitální névy jsou klinicky nerozlišitelné od získaných pigmentových névů. Obvykle jsou kulatého nebo oválného tvaru, mají pravidelné okraje. K jejich změnám dochází s věkem dítěte, který může být velmi dynamický a může docházet až ke vzniku tranzientních erozí nebo ulcerací na povrchu névu. V novorozeneckém věku bývají CMN většinou světle hnědé barvy a obvykle neochlupené. S věkem dítěte často tmavnou a přibývá ochlupení névu. V dospělosti je až 75 % CMN ochlupených. Okraje mohou být nepravidelné. Často s růstem névu také dochází ke změnám povrchu névu ve smyslu přibývání verukozit, mohou se objevovat proliferativní noduly na podkladě benigního růstu melanocytů névu. Vznikají také nodulární formace na podkladě benigní neurotizace névu. Dále mohou být přítomny i malé satelitní névy v okolí kongenitálního névu a také hypopigmentované nebo depigmentované oblasti. CMN lokalizované zejména ve kštici mají tendenci k částečné až úplné regresi. I u CMN může být přítomen haló fenomén. Gigantické névy mohou postihovat rozsáhlé okrsky kožního povrchu. Nejčastěji se vyskytují na trupu (38 %) a končetinách (38 %). Méně časté je postižení hlavy a krku (14 %), nejméně jsou postiženy dlaně a plosky (10 %). Asi 3 % pacientů má mnohočetné CMN.[2] Klinický nález demonstrují Obr. 1 –5.

DIAGNOSTIKA

Základem diagnostiky CMN jsou klinický obraz a anamnestická informace o přítomnosti névu již při narození nebo o jeho vzniku záhy v kojeneckém věku. Mezi pomocná vyšetření patří dermatoskopické vyšetření a po chirurgickém odstranění névu i histopatologické vyšetření. CMN vykazuje určité znaky, které mohou pomoci k jeho odlišení od získaných melanocytárních névů. Mezi dermatoskopické znaky CMN patří pigmentová síť s fokálním zahušťováním, přítomnost malých globulí, cév a také perifolikulární hypopigmentace.[1] Mezi histopatologické znaky CMN patří přítomnost névových buněk v dolních 2/3 dermis a hluboko v podkoží. V pars reticularis jsou hnízda a pruhy névových buněk obvykle více vzdálená nebo jsou melanocyty samostatně umístěny mezi vlákny kolagenu. Často névocyty obkružují až infiltrují vlasové folikuly, sebaceózní a ekrinní žlázy, cévy a nervy a mm. arrectores pillorum. Nicméně nejedná se o patognomické znaky patřící pouze CMN, ale mohou nám být nápomocny právě v případě chybění anamnestických dat o přítomnosti névu při narození.[3]

DIFERENCIÁLNÍ DIAGNÓZA

Je třeba odlišit: skvrnu *café-au-lait*, névus spilus, lentigo simplex, névus Ota/Ito, mongolskou skvrnu, Beckerův névus, epidermální névus, névus sebaceus a mastocytom.

Obr. 1 Malý CMN

Obr. 2 Středně velký CMN

Obr. 3 Velký CMN

Obr. 4 Gigantický CMN

ONEMOCNĚNÍ ASOCIOVANÁ S CMN

Jsou popisována četná benigní, ale i maligní onemocnění asociována s CMN. Mezi nejčastější benigní asociace patří skvrny café-au-lait nebo mukózní névy. K dalším asociovaným onemocněním jsou řazeny např. fascikulární schwannom, lipom, lymfangiom, kapilární hemangiom, fibroepiteliální polyp, ektopická mongolská skvrna, atopická dermatitida, vitiligo, hypertrofie končetin, EEG abnormality, kryptorchismus, skolióza nebo spina bifida.[1] Velmi důležitá je asociace s neurokutánní melanocytózou. Neurokutánní melanocytóza (NCM) je vzácné vrozené onemocnění charakterizované přítomností gigantických nebo mnohočetných středně velkých CMN a benigních nebo maligních melanocytů v CNS. Nejčastěji jsou postiženy leptomeningy. Má dvě formy. Klinicky bezpříznakovou, asymptomatickou, a symptomatickou, projevující se hydrocefalem, epileptickými záchvaty, bolestí hlavy nebo zvracením v důsledku zvýšeného intrakraniálního tlaku. NCM je nejlépe detekovatelné pomocí MR mozku a páteře a toto vyšetření by mělo být provedeno do 4–6 měsíců věku dítěte, neboť pak dochází k progresivní myelinizaci mozku a vyšetření může být zkreslené. Incidence NCM se odhaduje v rozmezí od 2,5 do 45 % pacientů s gigantickým CMN. Mezi asociované malignity patří vedle melanomu také rabdomyosarkom, neurosarkom a jiné nediferencované neurální tumory a maligní modré névy.[1] CMN ovlivňuje kvalitu života pacienta i jeho rodinných příslušníků. Jsou popisovány častější anxiozita, deprese nebo poruchy chování. CMN může také velmi výrazně svědit, což opět zhoršuje kvalitu života.

Obr. 5 Diferenciální diagnostika – melanom

RIZIKO ROZVOJE MELANOMU V CMN

Riziko rozvoje melanomu v CMN vzrůstá s velikostí kongenitálního névu. V případě malých a středně velkých CMN je toto riziko méně než 1 % celoživotně a prakticky nikdy nevzniká melanom před pubertou. Průměrný věk rozvoje melanomu je u pa-

cientů ve sledovaných skupinách 41,04 roku.[1] Takto vzniklý melanom často vychází z dermoepidermální junkce a má tudíž povrchnější uložení, nejčastěji se jedná o typ superficiálně se šířícího melanomu. Velké a gigantické CMN mají 5% riziko rozvoje melanomu celoživotně a 50 % melanomů vzniká v průběhu prvních pěti let života. Melanom v tomto případě obvykle vzniká hluboko v dermis nebo v podkoží a je tudíž obtížněji detekovatelný. Melanomy nejčastěji vznikají v případě velkých CMN (40–60 cm), při lokalizaci névu na trupu a také v případě CMN s četnými satelitními névy. Melanomy méně často vznikají ve velkých CMN lokalizovaných na hlavě, krku nebo končetinách.[3, 4]

MANAGEMENT LÉČBY KONGENITÁLNÍCH NÉVŮ

V České republice neexistuje jednoznačný konsenzus léčby CMN. Odlišnost přístupu závisí na velikosti névu a také na dalších okolnostech, např. na přístupnosti névu ke sledování. V současně době se již obecně nedoporučuje profylaktické odstraňování malých a středně velkých névů, a to zejména v případech, že jsou na místech přehledných ke sledování, jsou klinicky „klidné“, tj. bez známek rozvoje nádoru a pacient netrpí zvýšenou obavou z jeho možného vzniku.[4] Je samozřejmě nutná dispenzarizace pacienta v pigmentové ambulanci a pravidelné kontroly včetně dermatoskopického vyšetření. Při kontrole je vhodné i névus vyfotografovat ke zhodnocení jeho makroskopického vývoje. Neméně důležitá je edukace pacienta a rodiny ohledně samovyšetřování kůže. V případě změny klinického nálezu nebo výrazných obav pacienta z rozvoje nádoru je indikováno chirurgické odstranění névu pomocí excize s primární suturou nebo sériové excize. Často je diskutován vhodný věk pacienta v případě žádosti o profylaktické odstranění CMN. Obvykle je nejvhodnější dobou předškolní a školní věk dítěte, a to ještě před dosažením puberty. V tomto věku dítě již velmi dobře spolupracuje a většinu výkonů lze provést pouze v místním znecitlivění. V případě velkých a gigantických CMN je obecně doporučováno včasné a úplné profylaktické odstranění névu vedoucí ke snížení rizika rozvoje melanomu, které je často, ale obtížně proveditelné až nemožné. Zejména v zahraniční odborné literatuře se doporučuje začít s postupnou profylaktickou excizí velkého CMN mezi 6.–9. měsícem věku dítěte.[5] V ČR je obvyklejší přistupovat k těmto excizím až po 2. roce věku dítěte i vzhledem k rizikům spojeným s nutností celkové anestezie. Používají se různé chirurgické postupy, např. sériové excize, excize s použitím expandérů, excize a lalokový posun, excize a transplantace kůže. Použití dalších metod (kyretáž, dermabraze, laser) je v současnosti kontroverzní, neboť riziko rozvoje melanomu po všech těchto výkonech trvá a jde tudíž pouze o kosmetický efekt, při kterém dochází pouze ke snížení nežádoucí pigmentace.[5, 6] Kyretáž i dermabrazi je třeba navíc provést co nejdříve, nejlépe do dvou týdnů věku dítěte. Výkon i následné převazy dětí vyžadují celkovou anestezii a výsledný kosmetický efekt nebývá často velmi příznivý. Může docházet k posunům pigmentu nebo rozsáhlému jizvení, které zhoršuje včasnou detekci melanomu. I z těchto důvodů se v současnosti od těchto metod postupně ustupuje. Také v případě úplného odstranění velkého CMN platí, že pacient zůstává celoživotně dispenzarizován v pigmentové ambulanci.

PORADNA PRO VROZENÉ VADY KŮŽE

Poradna pro vrozené vady kůže byla otevřena v Nemocnici na Bulovce na jaře roku 2014 pro dětské pacienty s vrozenými vadami kůže, kde je v léčbě zvažováno chirurgické odstranění. Nejčastěji se zde řeší právě problematika vrozených kongenitálních névů. Schází se zde mezioborový tým (dermatolog, plastický chirurg, dětský chirurg, pediatr) a konzultuje se zde optimální léčebná metoda odstranění pro daného pacienta. Pacient se dozví, jak nejlépe vadu řešit, na kdy naplánovat operační výkon a také jak výkon probíhá. Samotný zákrok je pak realizován buď ambulantně, nebo za hospitalizace a pacient je dále dispenzarizován na příslušných pracovištích.

Kontakt: Poradna pro vrozené vady kůže, Pavilon 15, Klinika plastické chirurgie NNB, 4. patro. Ordinační hodiny jsou každé první pondělí v měsíci od 13,30 do 15,30 hodin, je vhodné se předem telefonicky objednat (tel. 266 083 227).

Prohlášení: autorka v souvislosti s tématem práce nemá střet zájmů.

Literatura

1. **ALIKHAN, A., IBRAHIMI, OA., EISEN, DB.** *Congenital melanocytic nevi: Where are we now? Part I. Clinical presentation, epidemiology, pathogenesis, histology, malignant transformation, and neurocutaneous melanosis.* J Am Acad Dermatol, 2012, 67 p. 495–511.
2. **KRENGEL, S., SCOPE, A., DUSZA, SW., et al.** *New recommendations for the categorization of cutaneous features of congenital melanocytic nevi.* J Am Acad Dermatol, 2013, 68, p. 441–451.
3. **TANNOUS, ZS., MIHM, MC. Jr., SOBER, AJ., et al.** *Congenital melanocytic nevi: Clinical and histopathologic features, risk of melanoma, and clinical management.* J Am Acad Dermatol, 2005, 52, p. 197–203.
4. **IBRAHIMI, OA., ALIKHAN, A., EISEN, DB.** *Congenital melanocytic nevi: Where are we now? Part II. Treatment options and approach to treatment.* J Am Acad Dermatol, 2012, 67 p. 515–528.
5. **PRICE, HN., SCHAFFER, JV.** *Congenital melanocytic nevi-when to worry and how to treat: Facts and controversies.* Clinics in Dermatology, 2010, 28, p. 293–302.
6. **VOURC´H-JOURDAIN, M., MARTIN, L., BARBAROT, S.** *Large congenital melanocytic nevi: Therapeutic management and melanoma risk.* J Am Acad Dermatol, 2013, 68, p. 493–498.

MUDr. Veronika Křížková, MBA
e-mail: veronika.krizkova@bulovka.cz
Univerzita Karlova v Praze, 2. lékařská fakulta a Nemocnice Na Bulovce, Dermatovenerologická klinika

Infantilní hemangiomy

Kotlasová Z.

Křížková V., Peychl I., Remlová E., Hercogová, J.

Čes. Dermatovenerol., 2017, 7, č. 3, s. 149–154

SOUHRN

Infantilní hemangiomy jsou nejčastější benigní tumory měkkých tkání u dětí. Vznikají proliferací endoteliálních buněk a jsou typické svou charakteristickou dynamikou růstu. Objevují se během prvních týdnů života s následnou akcentací růstu přibližně do jednoho roku věku, poté přes klidovou fázi již přecházejí do fáze regrese v trvání několika měsíců až let, se zanecháním různě vyjádřeného rezidua. Predominantní lokalizací jsou hlava a krk. Postihují 10–12 % kojenců a asi v 90 % regredují spontánně bez nutnosti intervence. Indikací k zahájení terapie jsou převážně funkčně závažné, život ohrožující a kosmeticky výrazné hemangiomy, které představují asi 10–15 % případů. V minulosti byly první volbou léčby kortikosteroidy, méně často interferon alfa, v závažných případech cytostatika (vinkristin), imunosupresiva (lenalidomid) či biologika (bevacizumab). Od roku 2008 nastal v léčbě infantilních hemangiomů průlom v podobě použití neselektivního betablokátoru – propranololu, který je bezpečným a účinným lékem s výraznou potenciací involuce infantilních hemangiomů. Kontraindikace použití vyplývají z povahy betablokátorů jako takových, jsou to hlavně závažné vady kardiovaskulárního systému, astma a diabetes insipidus.

KLÍČOVÁ SLOVA

infantilní hemangiom • propranolol • cévní tumory

SUMMARY

Kotlasova, Z., Krizkova, V., Peychl, I., Remlova, E., Hercogova, J. Infantile hemangiomas

Infantile hemangiomas are the most common benign tumors of soft tissue in early childhood. They are created by proliferation of endothelial cells and they are characterized by their own growth dynamics. They appear during the first few weeks of life, followed by acceleration of growth until approximately 1 year of age. Afterwards they continue on through resting phase to phase of regression, which lasts several months to years, leaving residues of different size. Predominant localizations are the head and neck.

Infantile hemangiomas affect 10–12% of infants and in more or less 90% they disappear spontaneously without the necessity of intervention. The indication to therapy are mostly IH that influence functions of different organ systems, life threatening cases or cases of cosmetic importance, depending on their localization. These cases of infantile hemangiomas represent about 10–15% of all the IH cases. In the past the first choice of treatment was corticosteroids, less often INF alfa, in rare cases cytostatics like vincristine, immunosuppressive treatment (lenalidomide) or biologic therapy (avastin).

A breakthrough treatment of IH was discovered in 2008, a non-selective beta blocker – propranolol was found to be safe and very effective in potency of involution of IH. The contraindications are due to the nature of beta blockers, so they are represented mostly by cardiovascular diseases, asthma and diabetes insipidus

KEY WORDS

infantile hemangioma • propranolol • vascular tumors

Základem vhodně zvoleného postupu a úspěšné léčby je správné zařazení a rozdělení vaskulárních lézí v rámci cévních anomálií.

Cévní anomálie dělíme do dvou skupin. První jsou cévní malformace, tzv. hamartomy, které mohou být kapilární, venózní, arteriovenózní, arteriální nebo lymfatické, jsou vrozené, plně rozvinuté již při narození, chybí endoteliální proliferace a nemají tendenci ke spontánní regresi, po celou dobu života zůstávají stejné nebo rostou. Druhou skupinu tvoří cévní tumory, kam řadíme hemangiomy. Ty se dále dělí na kongenitální hemangiomy, plně vyzrálé *in utero*, plně vyvinuté již při narození a tvořící až 40 % všech hemangiomů. Patří sem rychle regredující hemangiomy (RICH – rapid involving congenital hemangiomas) s involucí do 14 měsíců, a neregredující (NRICH – non-involving congenital hemangiomas), oválné, s halo lemem, mají jen kosmetický význam a proporcionálně rostou s dítětem.

Samostatnou podskupinou jsou infantilní hemangiomy charakterizované abnormální proliferací endoteliálních buněk a novotvorbou cév kapilárního typu s postupným růstem s progresí postnatálně. Farmakoterapeuticky lze ovlivnit pouze hemangiomy infantilní.

INFANTILNÍ HEMANGIOMY

Infantilní hemangiomy (IH) jsou nejčastější benigní nádory u dětí, postihují asi 1–2 % novorozenců a asi 10–12 % kojenců. Jsou třikrát častější u dívek, incidence je také vyšší u nedonošených dětí a dětí s nízkou porodní hmotností pod 1000 g, kde dosahuje incidence až 25 %. Mezi další rizikové faktory patří opakované těhotenství, vyšší věk matky, *in vitro* fertilizace, preeklampsie a placentární anomálie. Většina těchto okolností je však spojena právě s nízkou porodní hmotností a prematuritou. Proto se anamnesticky dotazujeme na průběh gravidity a perinatálního období.

DIAGNOSTIKA

Většinu IH je možno diagnostikovat na základě klinického obrazu a anamnézy dynamiky růstu. V rámci diferenciální diagnostiky superficiálních hemangiomů připadají do úvahy tufted angiomy či Kaposiho hemangioendoteliomy, hemangiopericytomy či angiosarkomy. Od subkutánních forem je třeba odlišit dermoidní cysty, gliomy, neurofibromy, pilomatrixomy, lipomy, sarkomy – v těchto případech pomůže vyšetření pomocí zobrazovacích metod. U multifokálních IH pak nutno vyloučit multifokální lymfangioendoteliomatózy, histiocytózy aj.

PATOGENEZE

Patogeneze IH není podrobně známa. IH je podmíněn vznikem vývojových defektů mezi 8.–10. týdnem gestace s následnou dysregulací vaskulogeneze. Je tvořen pro-

liferujícími endoteliemi se vznikem patologických cév kapilárního typu. Bližší pochody jsou prozatím stále předmětem výzkumu, svoji roli patrně sehrává prenatální hypoxický stres s následnou indukcí exprese angiogenních faktorů.

VÝVOJ INFANTILNÍCH HEMANGIOMŮ

Přirozený vývoj infantilních hemangiomů má tři fáze: 1. fáze proliferace, 2. fáze stagnace, 3. fáze regrese (involuce).

Ad 1. fáze proliferace – při narození již mohou být přítomny tzv. prekurzorové léze v podobě erytému či ekchymóz, které však v dané době nelze odlišit od jiných vaskulárních lézí a jako prekurzory IH bývají označeny až retrospektivně. Tyto bývají přítomny asi u 30–50 % novorozenců s následným rozvojem a růstem hemangiomu. Od prekurzorových lézí odlišujeme kapilární malformace, jako jsou naevus flammeus, dále naevus anemicus, naevus hypochromicus či léze po traumatu. Ostatní IH bez prekurzorových lézí se objevují do 3. týdne života, nikoli ale po 12. týdnu, a procházejí proliferační fází s maximem růstu do 9.–12. měsíce věku dítěte.

Nejrychlejší růst je patrný během prvních tří měsíců života, rychlost postupně klesá mezi 4.–6. měsícem života. Až 80 % IH dosahuje své definitivní velikosti koncem 4. měsíce věku, pomaleji rostou smíšené a hluboké hemangiomy, výjimečně může fáze proliferace trvat až do 3. roku života, obzvláště pak u segmentálních nebo hlubokých hemangiomů např. v oblasti glandula parotis.

Ad 2. fáze stagnace – trvá několik měsíců a dále přechází v nepoměrně delší fázi involuce.

Ad 3. fáze involuce – až 90 % IH spontánně involuje mezi 2.–6. rokem. Některé hluboké nebo smíšené hemangiomy involují pomaleji a delší dobu, a to až do 8. nebo 9. roku věku.

Superficiální IH se asi ve 30 % hojí *ad integrum*, bez vzniku reziduí.

U hlubších forem často přetrvávají neaktivní zbytky hemangiomu v podobě jizvy nebo dyskolorace, teleangiektázií či fibrózně ztukovatělé kůže.

Segmentální hemangiomy zanechávají reziduum téměř vždy – u neléčených až v 70 %.

Nejčastější intervenci vyžadují hlavně hemangiomy segmentální, které často bývají spojeny také s viscerálními hemangiomy a s jinými komplikacemi. Riziko komplikací roste s velikostí IH, kde platí přímá úměra – čím větší IH, tím větší riziko komplikací, jako jsou např. ulcerace aj.

Projevy involuce se liší podle typu IH. U superficiálních hemangiomů se involuce projeví změnou barvy z jasně červené na matně červenou, lividní či šedou s centrálně znatelnými výbledy, sedobělavými ostrůvky, které následně splývají. Pokud hemangiom regreduje úplně, přemění se ve zcela normální kůži. Involuce hlubokých lézí se projeví zmenšením a změknutím. Průběh involuce nelze přesně odhadnout, uvádí se, že asi 10 % IH zmizí do dvou let věku, 30 % do 3. roku věku dítěte, 50 % do 5. roku, 70 % do 7. roku a více než 90 % do 9–10 let věku dítěte.

IH není svou biologickou povahou nebezpečný, nicméně při nepříznivé viscerální lokalizaci může znamenat závažné a život ohrožující komplikace, jako jsou městnavé srdeční selhání, krvácení do gastrointestinálního traktu nebo dýchacích cest, konsumpční koagulopatie či obstrukční hydrocefalus, a to podle konkrétní lokalizace viscerálního hemangiomu. Při nedostatečném řešení mohou být tyto komplikace až v 77 % smrtelné.

KLASIFIKACE

Klasifikací cévních anomálií se zabývá Mezinárodní společnost pro studium cévních anomálií (International Society for the Study of Vascular Anomalies – ISSVA).

Dělení infantilních hemangiomů

A. Podle hloubky uložení postižených cév, tzn. je-li postižen jen povrch a/nebo hlubší vrstvy, se dělí na superficiální (povrchové), subkutánní (hluboké, kryté zdravou kůží) a smíšené.

- **Superficiální IH** představují až 60 % všech IH, bývají jasně červené, při doteku teplejší než okolní kůže, různých tvarů a velikostí (někdy až rozsáhlé segmentální formy), rostou poměrně rychle a asi v 80 % je jejich růst dovršen v 5. měsíci věku dítěte.
- **Subkutánní IH** tvoří asi 15 % IH, jsou to palpačně hmatné struktury, většinou noduly, kůže nad nimi je nezměněna nebo s lividním nádechem.

B. Podle distribuce dělíme IH na lokalizované (70 %), multifokální (15 %) a segmentální (15 %).

C. Podle lokalizace je nejvíce IH na hlavě a krku (asi 60 %). Segmentální IH na obličeji se rozdělují podle postižené části na frontotemporální, maxilární, mandibulární a frontonazální.

Hemangiomy v některých oblastech mohou být spojeny také s postižením hlubších struktur a mohou být součástí závažných syndromů:

- **PHACE syndrom** – vyskytuje se u 20–31 % dětí s rozsáhlými nebo segmentálními hemagiomy obličeje a je charakterizován sdružením s intrakraniálními, očními a kardiovaskulárními cévními anomáliemi, u dívek je 9krát častější než u chlapců.
- **PELVIS/SACRAL/LUMBAL syndrom** – syndrom asociovaný s rozsáhlým či segmentálním IH v lumbosakrální oblasti a zahrnuje přítomnost infantilního hemangiomu na perineu a současně kongenitální malformace genitálu, konečníku, vylučovacího traktu a páteře.

HEMANGIOMATÓZA

Hemangiomatóza je stav definovaný přítomností většího počtu IH diseminovaných po těle, konkrétněji nad deset (při počtu nad pět se jedná o mnohočetné hemangiomy). Vývoj bývá příznivý, kompletní regrese nastává do tří let věku. Tento stav se však může sdružovat také s viscerálním postižením, nejčastěji bývají postižena játra. Při nálezu pěti a více segmentálních IH na kůži je nezbytné provést zobrazovací vyšetření k vyloučení viscerálního postižení. Při rozsáhlém postižení obličeje bývají často také viscerální hemangiomy v oblasti dýchacích cest.

Někdy mohou na přítomnost hemangiomatózy upozornit i klinické příznaky, jako jsou stridor, kašel, ztráta hlasu, krvácení do gastrointestinálního traktu, srdeční selhání, dechové obtíže či hypotyreóza u multifokálních nebo rozsáhlých hepatálních hemangiomů.

HISTORICKÁ LÉČBA – PŘEHLED

Před nástupem éry propranololu se infantilní hemangiomy léčily více zatěžující a ne vždy účinnou terapií.

- **Kortikoidy** (KS) – systémové podání, první lék volby před nástupem propranololu u rychle rostoucích nebo komplikace způsobujících hemangiomů. Zhruba jedna třetina pacientů na léčbu neodpovídala. Léčba se zahajovala ve fázi proliferace v dávce 2–5 mg/kg/den v trvání dalších několika měsíců s postupným a pomalým snižováním dávky (při rychlém vysazení bylo výrazné riziko obnovení růstu IH). Postupná regrese začala asi po dvou týdnech léčby, celková doba léčby pak byla řádově 3–5 měsíců. Komplikacemi této dlouhodobé léčby KS byl nepřirozený nárůst hmotnosti, hypertenze nebo gastrointestinální komplikace. Vzhledem k imunomodulaci po dobu užívání a minimálně jeden měsíc po vysazení byl nutný individuální plán vakcinace dětí. Další možností je podání intralezionální či lokální.

• **Interferon alfa** – potenciální inhibitor angiogeneze, má antitumorózní efekt a používal se při selhání KS v dávce 1–3 MIU/m² tělesného povrchu, denně, subkutánně. Vedlejšími projevy byly horečka, slabost, malátnost, anémie, neutropenie, hepatopatie, mezi závažné komplikace patřily neurologické projevy, které se vyskytly až u 20 %, nejzávažnější z nich byla spastická diplegie. Proto byla tato léčba indikována pouze u život ohrožujících stavů, např. při lokalizaci v ORL oblasti.
• **Cytostatika** (např. vinkristin) – podávané ve vzácných případech, převážně u rozsáhlých na kortikoidy rezistentních hemangiomů nebo u viscerálních hemangiomů, např. při hemangiomatóze jater.
• **Imunosupresiva** – derivát thalidomidu lenalidomid – inhibuje sekreci prozánětlivých cytokinů, používal se jen u život ohrožujících stavů, později byl používán sirolimus.
• **Biologika** – bevacizumab (Avastin) – monoklonální humanizovaná Ab, váže se na VEGF (vascular endothelial growth factor), který je přítomen v intimě cév, čímž zabraňuje růstu cév, které dodávají tumoru živiny a kyslík.

SOUČASNÁ LÉČBA

Přelom v terapii nastal v r. 2008, kdy Cristine Labreze publikovala v NEJM první zprávu o úspěšné léčbě IH pomocí neselektivního betablokátoru propranololu. Dříve se tento lék široce používal v kardiologii při léčbě kardiomyopatie, dále v terapii hypertyroidismu či migrény. Dávky se pohybovaly v rozmezí 6–8 mg/den.
První použití v léčbě IH bylo náhodné. Čtyřměsíční kojenec byl léčen vysokými dávkami KS pro nazální IH s následným rozvojem hypertrofické kardiomyopatie a z tohoto kardiologického důvodu byl nasazen propranolol. V dalším průběhu nastala viditelná rychlá regrese IH.

PODSTATA ÚČINKU PROPRANOLOLU

Podstata účinku spočívá 1. v rychlé vazokonstrikci s následným rychlým probllednutím; 2. ve snížení exprese VEGF (vascular endothelial growth factor) a bFGF (basic fibroblast growth factor), které podporují novotvorbu kapilár, což je pokládáno za krok nejpodstatnější; 3. v podpoře apoptózy cévních buněk drobných kapilár. Výsledkem je přestavba hemangiomu ve vazivové reziduum, které je oproti fyziologickému průběhu menší a méně výrazné. Jiné betablokátory (např. acebutolol, atenolol a nadolol) taktéž prokázaly ve studiích efektivitu, nicméně nepřinesly žádný benefit či lepší účinek oproti léčbě propranololem.
V současnosti je lékem první volby IH orální propranolol, je též jediným lékem schváleným pro tuto indikaci.
V roce 2014 udělila EMA (European Medicines Agency) propranololu PUMA certifikaci (paediatric-use marketing authorisation), specifikující danou indikaci k léčbě a danou formu léku vhodnou pro pediatrickou populaci. Propranolol je k dispozici jak ve formě speciality, tak je možno látku vyrobit jako magistraliter přípravek, což je ale v době existence schváleného originálního léku považováno za *off-label* použití. Navíc při podání magistraliter přípravků dochází podle studií k větší chybovosti než při podání originálního léku.

INDIKACE K TERAPII

Základní snahou je rozdělit IH na nízce, středně a vysoce rizikové, které vyžadují léčbu. Nicméně ne všechny hemangiomy stejné velikosti a lokalizace se chovají a vyvíjejí stejně, navíc psychický dopad na dítě i rodinu se také velmi různí, proto je nutné každý případ posuzovat individuálně s přihlédnutím ke všem okolnostem. Podle posledních studií trpí ztrátou sebevědomí nejvíce děti ve věku 3–7 let.
● Hemangiomy v lokalizacích, které znemožňují základní životní funkce a ohrožují život dítěte, jako jsou IH dýchacích cest (obzvláště při bilaterálním postižení tváří bývají sdruženy s postihem dýchacích cest), dále IH hltanu, hrtanu, kardiovaskulárního systému, jater, GIT, léze v lubosakrální oblasti.
● Hemangiomy s náchylností k traumatu, ulceraci, krvácení, k zánětu se sekundární infekcí – hlavně dolní ret, krk, anogenitální (plenková) oblast, povšechně flexury. Ulcerace je nejčastější komplikací, na povrchu IH vznikne až u 10 % všech IH a až 25 % z nich vyžaduje léčbu. Predispozici k ulcerování mají velké IH, segmentální IH, šedě zbarvená centra superficiálních hemangiomů a lokality s větším uplatněním tření a vlhkosti (flexury, intertriga).
● Hemangiomy, které by zanechaly závažná rezidua a funkční omezení – rty, nos (obstrukce DC), ušní boltce, oční víčka a nosní křídla, choany (s rizikem vzniku amblyopie, astigmatismu, strabismu až ztráty vizu) – až každý druhý zanechává výrazná rezidua, krk (poruchy hybnosti až tortikolis), mléčná žláza – ovlivnění dalšího fyziologického vývoje.
● Hemangiomy s AV zkraty, které mohou způsobit srdeční selhání, např. velké hemangiomy jater, hemangiomy při Kasabach-Merittové syndromu a dalších přidružených syndromech.
● Hemangiomy v rámci difúzní neonatální hemangiomatózy, rozsáhlé či segmentální hemangiomy, rychle rostoucí hemangiomy, hemangiomy způsobující bolest.

KONTRAINDIKACE TERAPIE PROPRANOLOLEM

Absolutní:
• **kardiovaskulární** – kardiogenní šok, sinusová bradykardie, AV blok II–III, hypotenze, srdeční selhání nebo vrozené vady srdce a arytmie;
• **pulmonální** – asthma bronchiale či riziko v rodinné anamnéze (RA), reaktivní nemoci dýchacích cest
• **neurologické** – onemocnění CNS;
• **novorozenci** do dvou týdnů věku, nezralí novorozenci před dovršením gestačního věku 40. týdnů.
Relativní:
• hypersenzitivita na propranolol v RA;
• endokrinologické – diabetes insipidus;
• nefrologické – porušená funkce ledvin, chronická renální insuficience, nefropatie aj.

VYŠETŘENÍ PŘED ZAHÁJENÍM LÉČBY

• Kardiologické vyšetření – TK, Tf (klidové hodnoty), EKG (k vyloučení skryté bradykardie), podle rozsahu nálezu echokardiografické (ECHO) vyšetření srdce – u dětí s mnohočetnými a objemnými nádory pro možnost oběhového selhání nebo oběhové nedostatečnosti provádíme ECHO vždy, u těchto dětí by měl být proveden také screening glandula thyroidea k vyloučení hypotyreózy.
• Podle lokalizace eventuálně oční, neurologické nebo ORL vyšetření.
• U smíšených a subkutánních IH doplňujeme ultrasonografické (UZ) vyšetření léze, při lokalizaci v oblasti hlavy a krku UZ mozku přes neuzavřenou velkou fontanelu (cca do 18. měsíce věku), podle rozsahu pak magnetická rezonance (MR) léze a mozku včetně angiografie (MRA), a to hlavně při postižení orbit, oblasti glandula parotis, v subglotické a paratracheální oblasti.
• Segmentální hemangiomy obličeje a krku obzvláště s postižením středočárových struktur (čelo, vlasatá část) mohou být asociovány s cerebrovaskulárními nebo kardiovaskulárními anomáliemi, proto se vždy provádí MRA mozku (bez ohledu na možnost PHACE sy) a ECHO srdce.
•U hemangiomatózy (nad deset kožních lézí) vždy UZ břicha se zaměřením na játra, základní hematologické a biochemické vyšetření – KO + diff., JT, glykémie, u objem-

ných a mnohočetných lézí nutno vyloučit hypotyreózu – TSH, fT4, antiTPO, antiTG.

LÉČBA PROPRANOLOLEM

Nejvhodnějším obdobím k zahájení léčby je fáze proliferace, kdy dojde k ovlivnění hlavního faktoru rozvoje hemangiomu, a to blokádou VEGF a jiných působků, které podporují novotvorbu kapilár, s následným navozením involuce. Ideální věk k zahájení léčby je do 5. měsíce věku, průměrný věk zahájení terapie většinou však spadá mezi 6.–7. měsíc života.

V pozdější fázi je již terapeutický efekt horší a může se uplatnit spíše jen u hlubokých a smíšených hemangiomů, kde nastává fáze stagnace později.

Nasazení propranololu v druhé polovině prvního roku života kojence je schopno navodit spíše jen vazokonstrikci, ale nespustí proces involuce.

Léčba se zahajuje s minimálními dávkami cca 0,5–1 mg/kg/den s postupnou titrací dávky za hospitalizace během několika dnů až do cílové optimální denní dávky 2–3 mg/kg/den s nejčastějším použitím 2 mg/kg/den, a to rozděleně ve 2–3 denních dávkách. Podle posledních studií vykazuje lepší denní distribuci užívání 2krát denně s minimálním odstupem 6–9 hodin mezi jednotlivými dávkami. U méně závažných případů je možno léčbu zahájit ambulantně obdobně s postupným, ale pomalejším zvyšováním dávky vždy o 1 mg/kg/den týdně.

Toxická dávka propranololu není známá. Děti s hypertrofickou kardiomyopatií byly léčeny dávkou 5 mg/kg/den s jen nízkým výskytem komplikací.

Na počátku léčby většinou pozorujeme mírné asymptomatické snížení krevního tlaku a tepové frekvence, které většinou trvá do tří dnů a dále již není patrné. Nutná je tedy monitorace tepové frekvence a krevního tlaku během prvních tří hodin po podání v hodinových intervalech a dále pak při každém dalším navýšení dávky. V případě bradykardie nebo hypotenze dávku nenavyšujeme, je-li nutno, snížíme ji a potřebné navýšení dávky k cílovým hodnotám odložíme až do úpravy sledovaných parametrů.

Nejzávažnější komplikací léčby zůstávají hypoglykémie a hypoglykemické křeče. Tyto jsou však doménou spíše nedonošených kojenců a jsou extrémně vzácné. Preventivně volíme podávání léku s jídlem, při gastrointestinálních potížích, jako jsou zvracení, průjem či jiné poruchy vstřebávání potravy, je vhodné terapii přerušit.

Doporučeno je podání přímo do úst dítěte nebo rozředění v malém množství kojeneckého mléka či džusu (v 5 ml tekutiny pro děti pod 5 kg a v 15 ml pro děti nad 5 kg). Je možno dávku podat do celé lahve s mlékem, i když to není příliš doporučováno. Požití je pak nutné v následujících dvou hodinách.

Pokud se do čtyř týdnů nedostaví efekt, pak lze dávku zvyšovat v týdenních intervalech o 0,5 mg/kg/den až do dávky 3–4 mg/kg/den. Délka léčby závisí na klinickém efektu, podle obecných doporučení by měla pokrýt celou dobu proliferační fáze (většinou tedy do jednoho roku věku dítěte), nutné je však překlenout minimálně 6. měsíc věku dítěte. Obvyklé množství relapsů po půlroční terapii se pohybuje mezi 17–20 %, zatímco po 12měsíční terapii je to kolem 5 %.

Odpověď na léčbu je velmi dobrá, k regresi dochází v 98 %. Nejlepší odpověď s minimálním reziduem je u superficiálního IH, relativně horší s vyšším rizikem nového růstu po vysazení se pozoruje u hlubokých hemagiomů v oblasti parotidy (až u 82 % recidiva).

V léčbě PHACE syndromu s postižením intrakraniálních cév a s koarktací aorty je podání propranololu poněkud kontroverzní pro riziko vzniku cerebrální ischémie a hypotenze.

Vhodné je doplnění angiografie magnetické rezonance (MRA). V případech, kdy dítě nelze sledovat či provést MRA, je doporučeno zahájit terapii s nízkými dávkami propranololu s velmi pomalým navyšováním dávky.

Léčbu je nezbytné přerušit při respiračních infektech, obzvláště je-li nutno použít bronchodilatační farmaka, dále pak při gastrointestinálních obtížích, jako jsou zvracení a průjmy, stejně tak při nemoci se sníženým příjmem potravy z důvodu vyššího rizika vzniku hypoglykémie. Terapie se ukončuje postupným snižováním dávek v průběhu asi 2–4 týdnů až do 1 mg/kg/den, poté se léčba ukončí. Jiné studie na postupné vysazování nekladou důraz.

Následná vyšetření k detekci případného relapsu jsou vhodná s odstupem tří a šesti měsíců po léčbě.

Intervaly vyšetření u dětí s malými hemangiomy nevýznamných velikostí, ale zásadních v lokalizaci, obnáší častější kontroly, orientačně platí, že intervaly vyšetření v týdnech se rovnají věku dítěte v měsících. Vhodná je fotodokumentace.

VEDLEJŠÍ PROJEVY LÉČBY PROPRANOLOLEM

Jedná se o vysoce lipofilní látku, která může prostupovat přes hematoencefalickou bariéru a může tak ovlivnit neurologické a kognitivní schopností (porucha paměti, psychomotorické dysfunkce), které však prozatím v běžících studiích nebyly prokázány. Nejčastějším nežádoucím účinkem jsou poruchy spánku, somnolence či podrážděnost, a to až u 25 % dětí. Ostatní vedlejší projevy jsou velmi vzácné; patří sem projevy kardiovaskulární, jako jsou akrocyanóza, bradykardie, hypotenze, dále bronchiální – bronchospazmus a vzestup rezistence středně velkých dýchacích cest, metabolické – hypoglykémie (hlavně u nedonošených dětí, předcházíme jí podáváním s jídlem), renální – pokles glomerulární filtrace, hyperkalémie, hypotermie, průjmy/zácpa, nauzea a gastroezofagelání reflux.

LOKÁLNÍ APLIKACE

Betablokátory lze také podávat lokálně ve formě gelů nebo mastí, tato léčba má však poměrně malý klinický efekt, který prozatím nebyl prokázán žádnou randomizovanou studií. Lokální terapie je indikována pouze u malých superficiálních hemangiomů. Po lokálním podání dochází k resorpci neznámého množství aplikované dávky s rizikem vzniku bradykardie, a proto je po dobu léčby nutný pravidelný monitoring. Tato nežádoucí resorpce nastává výrazněji více v kožních záhybech, jako jsou krk, hýždě, intergluteální oblast aj., kde dochází až k okluzívnímu efektu s potenciací vstřebávání látky do oběhu. Při místním podání je navíc vynechána důležitá metabolizace propranololu v játrech. Lokální léčba trvá výrazně déle, než je tomu u systémového podání. Někdy se k lokální aplikaci přistupuje také po proběhlé systémové léčbě jako pokračování minimalizace reziduí.

Nově byla publikována studie s použitím selektivního beta$_1$-blokátoru atenololu s dobrým efektem, prozatím však jen u malé skupiny dětí. Předmětem klinických studií je topický hydrogel s 0,5% timolol maleátem, prozatím s velmi dobrým bezpečnostním profilem.

Dále se lokálně mohou uplatnit také topické kortikosteroidy, 5% imiquimod a PDGF (platelet derived growth factor), který se s úspěchem používá u ulcerovaných IH, může být však spojen s vyšším rizikem vzniku maligních nádorů.

OSTATNÍ TERAPEUTICKÉ MOŽNOSTI

• **Chirurgická léčba** – řešení reziduálních lézí po celkové terapii a jako metoda první volby u pendulujících IH, rozsáhlých ulcerací či krvácejících IH, při výrazné bolestivosti či útlaku struktur v obličeji. Pokud je chirurgické odstranění indikováno, mělo by být provedeno před 4. rokem věku dítěte.

• **Kryoterapie** – je vhodná pouze pro malé povrchové hemangiomy.
• **Laserová terapie** pomocí vysokovýkonných laserů je indikována ve třech případech:
– léčba proliferativní fáze růstu, ale nikoli jako metoda první volby – laserová terapie, která předchází systémové léčbě propranololem, významně snižuje šanci na úplné vyléčení hemangiomu, jelikož zjizvené cévy neumožní dostatečné působení propranololu a vznikají výrazná rezidua ve formě jizev;
– léčba ulcerovaných hemangiomů;
– léčba teleangiektázií a dalších reziduálních lézí s časovým odstupem po léčbě k ponechání prostoru pro trvající spontánní involuci.
První randomizovaná, kontrolovaná klinická studie, která srovnávala pouze observaci superficiálních hemangiomů vs. časnou léčbu barvivovým laserem vlnové délky 585 nm, prokázala signifikantně vyšší účinnost ošetření vysokovýkonným laserem, ale za cenu nežádoucích reakcí.
IH lze účinně léčit pulzními barvivovými lasery s krátkou délkou pulzu (1,5–3 ms) i s dlouhou délkou pulzu (10 ms). Užití kratší délky pulzu je doprovázeno více nežádoucími vedlejšími účinky (erytém, edém, purpura). Vzhledem k šířce krevních cév se doporučuje používat lasery o vlnové délce 585–595 nm s dlouhou délkou pulzu. Ošetření IH cévními lasery lze navíc i kombinovat s topickou aplikací timolol maleátu. Účinnost této kombinované terapie nezávisí na době, kdy byla léčba započata.
U povrchových lézí používáme pulzní barvivový laser (PDL – pulsed dye laser 595 nm), u hlouběji uložených alexandritový laser (755 nm) a u nejhlubších IH Nd:YAG laser (1064 nm). U intersticiálně uložených hemangiomů je potřebná laserová intersticiální hypertermie, obvykle pomocí diodového laseru (1470 nebo 980 nm). Volba vlnové délky laseru plyne i ze zbarvení povrchu hemangiomu, kdy více namodralé léze lze lépe ošetřit (zesvětlit) lasery s větší vlnovou délkou (755 nm, příp. 1064 nm), výjimečně se může objevit i tvz. „PDL rezistence“ u hemangiomů červených, ty je možné ošetřit 755 nm, příp. 1064 nm. Podle poslední publikace Hartmanna a kol. je vhodné laserové ošetření použitím kombinace dvou typů laserů – NdYag a PDL. Tuto kombinovanou léčbu Nd/YAG a PDL lasery doporučují pro jakýkoli IH v jakémkoli věku.
Velmi důležité je správné nastavení parametrů laserového přístroje. U modernějších přístrojů lze kalibrací volit různou šíři stopy působícího paprsku, různou dávku energie pro vybranou stopu a mnohdy i délku doby působení paprsku na ošetřovanou lokalitu. Pro minimalizaci poškození povrchu kůže je vhodné použití neablativních vysokovýkonných laserových technologií s možností nastavení chlazení povrchu před a po výstřelu paprsku v optimálním nastavení délky doby trvání a dávky chlazení (DCD). Samotnou kalibraci je vhodné přizpůsobit i okamžitému stavu ošetřované kůže.
Terapeutické nastavení je přísně individuální a variabilní. Avšak při dodržení zásad v rámci obecných doporučení je možné se přiklonit k příkladům níže uvedených parametrů, vždy s velkou opatrností a po předem provedeném testu (Tab.).

Tab. Nastavení parametrů laserového přístroje

Vlnová délka (nm)	Délka pulsu (ms)	Energie (J)	Šířka stopy (mm)
595	1,5–10	8–13	7–10
755	4	50–64	8
1064	10–20	90–130	5–7

U vlnové délky 595 nm s DCD (20–30 ms) při šíři stopy 7 mm je vhodné volit spíše kratší pulsy 1,5 ms s dávkou 8–12 J k rychlejšímu dosažení uspokojivého výsledku. To ale předpokládá intenzívnější péči o pacienta před i po zákroku. Při použití větší stopy (10 mm) je lepší volit delší pulsy k šetrnějšímu ošetření. V případě ošetření přístrojem s vlnovou délkou 755 nm kombinovaného s možností elektronicky nastavitelného chlazení kryogenem lze použít 8mm stopu. Energie se přitom volí velmi opatrně přibližně od 50–64 J, při délce pulsu 4 ms, s vyššími dávkami chlazení kolem 70 ms.
Při použití laseru s vlnovou délkou 1064 nm se doporučuje velikost stopy 5 mm nebo 7 mm, energie v rozsahu 90–130 J/cm², s délkou pulsu 10–20 ms.
První ošetření laserem je vhodné provádět od 7. týdne věku. K prevenci komplikací laserového ošetření je vhodné aplikovat léčbu u dítěte, které je afebrilní, bez známek infektu. V souvislosti s očkováním se doporučuje odstup minimálně 14 dní před a minimálně 14 dní po něm, u živých vakcín se ošetření laserem provádí až 21 dní po očkování.
Pokud dojde po laserovém ošetření ke vzniku ulcerace, je vhodné topické antibiotikum v krému nebo masti. V případě zvýšené teploty lze zvážit i podání systémového antibiotika.

V Nemocnici Na Bulovce se věnujeme léčbě IH od března 2017. Na Dermatovenerologické klinice a na dětském oddělení jsou specializované ambulace pro dětské hemangiomy, na dětském oddělení jsou děti hospitalizovány. Během šesti měsíců bylo na pediatrickém oddělení vyšetřeno 20 pacientů, u devíti byla zahájena léčba propranololem. U ostatních dětí se léčba nezahájila, neboť nebyla jednoznačná indikace nebo proto, že rodiče léčbu odmítli. První léčený pacient je léčen pět měsíců, ostatní děti kratší dobu. První dvě děti dorazily pozdě, ve věku 18 a 21 měsíců. Přesto u nich pozorujeme určitý léčebný efekt, i když málo výrazný. Otázka je, zda bude efekt trvalý. U většiny ostatních dětí se s léčbou začalo před 6. měsícem věku a efekt je u nich výrazný.

ZÁVĚR

Objev účinku propranololu na IH umožnil účinnou a bezpečnou léčbu tohoto onemocnění. Základem je správná klasifikace cévní léze v rámci cévních anomálií a rozlišení těch infantilních hemangiomů, které jsou svou lokalizací, rozsahem či nasedajícími komplikacemi závažné a vyžadují systémovou terapii.
V průběhu léčby propranololem jsou nutné pravidelné kontroly s případnou úpravou dávek, je třeba správně stanovit celkovou dobu terapie. Z uvedených důvodů by měla léčba probíhat na specializovaných pracovištích s možností interdisciplinární spolupráce (dětský dermatolog, dětský onkolog, kardiolog, radiolog, pediatr, plastický chirurg) a technickým vybavením (cévní lasery).

Prohlášení: autoři v souvislosti s tématem práce nemají střet zájmů.

Literatura

BASELGA, E., et al. *Spanish consensus on infantile haemangioma.* An Pediatr, 2016, 85, p. 256–265.
BATTA, K., GOODYEAR, HM., MOSS, C., et al. *Randomized controlled study of early pulsed dye laser treatment of uncomplicated childhood hemangiomas: Result of a 1-year analysis.* Lancet, 2002, 360, p. 521–527.
ČAPKOVÁ, Š., et al. *Terapeutické možnosti u hemangiomů,* Dermatol praxi, 2013, 7, s. 109–112.

GOLDENBERG, DC., et al. *"Surgical Treatment of Facial Infantile Hemangiomas: An Analysis Based on Tumor Characteristics and Outcomes."* Plast Reconstr Surg, 2016, 137, p. 1221–1231.
GONZÁLEZ-LLORENTE, N., et al. *Study of Cognitive Function in Children Treated with Propranolol for Infantile Hemangioma.* Pediatr Dermatol, 2016, 85, p. 256–265.
HARTMANN, F., et al. *Nd:YAG and pulsed dye laser therapy in infantile haemangiomas: a retrospective analysis of 271 treated haemangiomas in 149 children.* J Eur Acad Dermatol Venereol, 2017, 31, p. 1372–1379.
HERCOGOVA, J., BRAZZINI, B., HAUTMANN, G., GHERSETICH, I., LOTTI, T. *Laser treatment of cutaneous vascular lesions: face and leg telangiectases.* J Eur Acad Dermatol Venereol, 2002, 16, p. 12–18.
CHINNAUDURAI, S., SATHE, NA., SURAWITZ, T. *Laser treatment of infantile hemangioma: A systematic review.* Lasers Surg Med, 2016, 48, p. 221–233.
LÉAUTÉ-LABREZE, C., et al. *Propranolol for severe hemangiomas of infancy*. N Engl J Med, 2008, 358, p. 2649–2651.
MALIŠ, J. *Hemangiomy kojenců.* Čes Dermatovenerol, 2014, 4. s. 8–14.
MALIŠ, J., et al. *Infantilní hemangiom.* Čes-slov Pediatr, 2017, 72, s. 245–254.
MIHÁL, V., NOVÁK, Z., HŮLKOVÁ, E., MICHÁLKOVÁ, K. *Kdy je indikována léčba infantilních hemangiomů propranololem?*, Pediatr Praxi, 2011, 12, s. 108–110.
REMLOVÁ, E., VRÁNOVÁ, J., ROSINA, J., NAVRÁTIL, L. *Analysis of therapeutical effects of Er:YAG and CO(2) laser post treatments of small hemangiomas*. Laser Physics, 2011, 21, p. 1665– 1669.
REMLOVÁ, E., DOSTÁLOVÁ, T., MICHALUSOVÁ, I., et al. *Infantile hemangioma: pulsed dye laser versus surgical therapy*. Laser Physics, 2014, 24, Article 055601.
WU, HW., et al. *Topical Application of 0.5% Timolol Maleate Hydrogel for the Treatment of Superficial Infantile Hemangioma.* Front Oncol, 2017, 7, p. 137.

[1]MUDr. Zuzana Kotlasová, [1]MUDr. Veronika Křížková, MBA, [2]MUDr. Ivan Peychl, [3]MUDr. Eva Remlová, Ph.D., [1]prof. MUDr. Jana Hercogová, CSc.
e-mail: zuzana@strasak.com
[1]Univerzita Karlova, 2. lékařská fakulta a Nemocnice Na Bulovce, Dermatovenerologická klinika
[2]Pediatrické oddělení Nemocnice Na Bulovce
[3]AVE LASER centrum s. r. o., Olomouc

Dermatovenerologická klinika 2. LF UK
a Nemocnice Na Bulovce
přijme dermatovenerologa.
Informace: dermatology@bulovka.cz
nebo tel. 26608 2359.

Hemangiom klitorisu

Incipentní hemangiom

Smíšený hemangiom

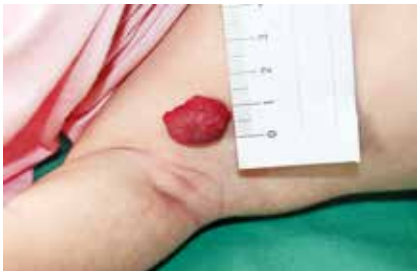

Superficiální hemangiom

Inzerce A171003879 ▶

Xolair® 300 mg:

Léčba chronické spontánní urtikarie

U 44 % pacientů léčených přípravkem Xolair® 300 mg došlo ve 12. týdnu k vymizení pupenů a pruritu.[1]

Xolair® 300 mg

- Signifikantní redukce symptomů[1]
- Rychlý nástup účinku[1,2]
- Dobrá tolerance[1]

Xolair
omalizumab

NOVARTIS

Parazitární nemoci

Zdobinská Reisingerová H.

Čes. Dermatovenerol., 2017, 7, č. 3, s. 156–162

SOUHRN

Kožní choroby parazitární (epizoonózy) jsou skupinou onemocnění, u kterých jsou kožní změny vyvolány parazity vegetujícími na kůži nebo v jejím okolí. V dětském věku se tato onemocnění vyskytují velmi často. Podléhají povinnému epidemiologickému hlášení. Nebezpečí spočívá v porušení kožního krytu a otevření cesty další infekci, zejména virózám, např. riketsiózám, ale i běžné pyogenní infekci. Důležité jsou hygienické poměry, nedostatečná péče o tělo a malý životní prostor mají na parazity příznivý vliv. Nezbytná je interdisciplinární spolupráce dermatologa, infektologa a pediatra.

KLÍČOVÁ SLOVA

scabies • celková léčba ivermektinem • pediculosis • rezistence účinnosti insekticidů • program EPIDAT – informační systém hlášení infekčních nemocí

SUMMARY

Reisingerova, H. Parasitic skin diseases

Parasitic skin diseases (epizons) are a group of diseases in which skin changes are caused by parasites growing on or around the skin. In children, these diseases occur very often. They are subject to mandatory epidemiological reporting. The danger lies in skin damage and the opening of the tract to further infection, especially viruses, such as rickets, but also common pyogenic infections. Hygienic conditions are important – insufficient body care and little living space have a beneficial effect on parasites. Interdisciplinary cooperation between dermatologist, infectiologist and pediatrician is essential.

KEY WORDS

scabies • total treatment with ivermectin • pediculosis • insecticide resistance • EPIDAT – Infectious Disease Reporting System

SVRAB (SCABIES)

Definice: svrab je infekční, intenzívně svědící, parazitární a pohlavně přenosné onemocnění.

Historie: že je příčinou svrabu parazit, objevil vídeňský lékař moravského původu Ferdinand von Hebra (1816–1880).

Epidemiologie: svrab se vyskytuje celosvětově, postihuje všechny věkové kategorie a všechny socioekonomické třídy. Vnímavost populace je všeobecná. Imunita nevzniká. Po těle se infekce roznáší migrací larev a nymf. V dětském věku se tato nákaza vyskytuje velmi často.[1, 2]

Výskyt vrcholí v patnáctiletém cyklu. Příčina těchto cyklických zvýšení není dosud jednoznačně známá. Celosvětová morbidita svrabu se odhaduje na 300 milionů nemocných. Situace v České republice – v roce 2015 bylo 438 hlášených infekcí (v r. 2010/257, v r. 2011/396, v r. 2012/387, v r. 2013/467,v r. 2014/463). Svrab je nejčastější profesionální infekční chorobou.[3]

Etiopatogeneze: etiologické agens *Sarcoptes scabiei* (zákožka svrabová) patří do kmene členovců (*Arthropoda*), třídy pavoukovců (*Arachnida*), řádu roztočů (*Acarina*) a čeledi zákožkovitých (*Sarcoptidae*). Zdrojem nákazy je člověk. K přenosu dochází při těsném kontaktu, při pohlavním styku, přenos je možný i nepřímým kontaktem např. ložním prádlem, sdílením předmětu dětmi, přes neživé objekty – čalouněné židle, pohovky.[4]

Inkubační doba: je 2–3 týdny (v rozptylu 8 dní až 6 týdnů).

Klinický obraz: hlavním subjektivním příznakem je intenzívní noční svědění. Reinfestace vyvolává příznaky již během 2–9 dnů. K průkazným patognomickým známkám onemocnění patří nález 1 cm dlouhé, esovité chodbičky, které často končí vezikulou. Sekundární projevy, jako výraz hypersenzitivní reakce, představují erytémové makulopapuly ve dvojicích, exkoriace, krusty, ekzematizace. Sekundární infekce vede ke vzniku pustul a hnisavých krust. Predilekční lokalizace je mezi prstí rukou, volární strana zápěstí, lokty, axily, aeroly, pupeční oblast, genitál, hýždě, vnitřní strana stehen, klenby nohou. Hlava a krk jsou obvykle ušetřeny. Svrab u kojenců, starších osob a u imunokomprimovaných osob může postihovat celý kožní povrch. Zduřelé uzliny v intertriginózních oblastech bývají u dětí.[5]

Průběh: vyznačuje se intenzívním svěděním. Nápadné je zesílení pocitu svědění v teple, především v posteli, ale i při pobytu v přetopených místnostech. Nejčastějšími místy svědění jsou mezi prstní prostory, podpažní jamky, loketní ohbí, u žen okolí dvorců prsních bradavek, u mužů na genitálu, kolem pasu, v dolní oblasti hýždí.[1]

Histopatologický nález: ve stratum corneum se nacházejí chodbička s parazitem, vajíčka, části těla, pig tails, výkaly, obaly z vajíček, mírná spongióza. V dermis pod parazitem je mírný zánětlivý polymorfonukleární infiltrát s eozinofily. V případě nodulárního svrabu je přítomen „pseudolymfoma-like" nodulární lymfoidní infiltrát. U hyperkeratotického a krustózního svrabu je typická psoriaziformní hyperplazie v epidermis s velkým počtem zákožek.

Klasifikace a varianty:

1. scabies neonatalis: infestace zákožkou u novorozenců;
2. svrab čistotných: u osob se zvýšenou hygienou může být jediným příznakem noční pruritus;
3. scabies incognito: souvisí s předchozí terapií topickými kortikosteroidy, u dětí chybí subungvální hyperkeratózy a vysoký počet zákožek;
4. svrab imunosuprimovaných dětí: klinicky připomíná seboroickou dermatitidu s výraznější deskvamací, minimálním nebo žádným pruritem;
5. nodulární svrab: vyskytuje se u kojenců, menších dětí a dospívajících; na kůži genitálu, trupu a v intertrigu nacházíme silně svědící červené papuly a noduly, jako obraz vystupňované imunologické reakce; mohou být symptomatické ještě několik týdnů po eradikaci parazita;
6. svrab seniorů, svrab imobilních, osob upoutaných na lůžko: maximum projevů je na zádech;

7. u scabies norwegica (scabies crustosa et hyperkeratotica) se nacházejí erytematoskvamózní ložiska, která jsou pokryta hyperkeratotickými nánosy a krustami nejen v predilekčních oblastech, ale i na dlaních a ploskách, s hypertrofií a dystrofií nehtů;
8. aktivní svrab: je spojen se sexuální aktivitou mladých adolescentů;
9. pasivní svrab: vyskytuje se u dlouhodobě hospitalizovaných, imobilních a mentálně retardovaných jedinců.

Průběh: svědění může trvat i několik týdnů po zhojení kožních projevů, uzlíky mohou přetrvávat na kůži i tři měsíce. U neléčených pacientů trvají projevy týdny a měsíce, event. roky.

Vyšetření:
1. Mikroskopické vyšetření šupin v louhovém preparátu (jehlou pronikneme na spodinu papulovezikuly ze strany směrem proti chodbičce. Hrot posouváme do hloubky chodbičky, směrem dopředu a vzhůru k povrchu tak, až se dostaneme z chodbičky ven. Na hrotu jehly nalézáme parazita. Parazita přeneseme do kapky 10% KOH na podložním sklíčku a překryjeme krycím sklem.). Preparát prohlížíme suchým systémem při 10–40násobném zvětšení a nalézáme imago, části těla parazita, vajíčka nebo malé kuličky stolice, skybala.
2. K identifikaci roztoče lze využít kožní biopsie.
3. Dermatoskopické vyšetření (malé hnědé pigmentované struktury. Chodbičky obsahují vzduchové bubliny, trus a na svém konci imago).
4. Laboratorní vyšetření: zvýšená sedimentace, zvýšené hladiny IgE a eozinofilie. Nález je nespecifický.[1]

Diagnostika zahrnuje pečlivě odebranou anamnézu, klinický nález a odpověď na léčbu, průkaz parazita v kůži nemocného (mikroskopické vyšetření šupin v louhovém preparátu, kožní biopsie, dermatoskopické vyšetření).[1]

Diferenciální diagnostika: jiné svědivé dermatózy (atopický ekzém, dyshidrotický ekzém, dermatitis herpetiformis Dühring, kontaktní dermatitida, seboroická dermatitida, folikulitida, impetigo, kandidóza, malaseziová folikulitida, lichen planus, lichen verrucosus, lichen exanthematicus disseminatus, prurigo, urticaria, urticaria pigmentosa), pruritus jiné etiologie (v těhotenství, senilní, systémové příčiny), jiné parazitární onemocnění (scabies animalis, trombiculosis, srpnová vyrážka, pediculosis), další (poštípání hmyzem, lékové exantémy, psoriasis vulgaris, bulózní pemfigoid).[1]

Terapie: zahrnuje kombinaci zevní léčby k eradikaci parazitů, hygienických opatření a léčení blízkých kontaktů tak, aby se zamezilo šíření nákazy.

Lokální léčba:
Síra (sulphur precipitati) v masti (10–20% sirná vazelína u dospělých, 2,5–5% u dětí), aplikuje se do kůže celého těla kromě hlavy (od brady po špičky prstů) 1–2krát denně, tři po sobě následující dny, potom následuje očistná koupel. Sirná vazelína zapáchá, vytváří skvrny na oblečení, při delší aplikaci kůži často irituje. Účinkuje antiparazitárně na *Sarcoptes scabiei*. Má keratolytický a antiseboroický efekt. Je nejbezpečnější z antiparazitik pro novorozence a těhotné.
Permethrin 5% crm. (Infectoscab® 5% krém) je jediný dostupný, hromadně vyráběný léčivý přípravek pro terapii svrabu v ČR a SR. Permethrin je syntetický pyretroid, který účinkuje jako neurotoxin a skabicid s nízkým toxickým potenciálem. Aplikuje se jednorázově na osm hodin s následnou očistnou koupelí, doporučuje se opakovat po sedmi dnech.[1, 6]
Lokální externa jsou aplikována na noc, na celý kožní povrch se zvláštním důrazem na oblasti prstů, meziprstí, kožních záhybů, hýždí, pupeční krajiny a nehtů. U dospělých se může vynechat oblast krku a hlavy. U malých dětí, scabies norvegica, u opakovaných reinfestací a epidemií je důležité ošetřit také obličej a kštici. U většiny osob se dostavuje pocit úlevy za tři dny. Pacienti by měli být informováni o možném přetrvávání vyrážky a svědění po dobu 1–4 týdnů po léčbě (postskabietický pruritus). Nedoporučuje se nadměrné mytí pokožky drsnými mýdly a kartáčky, to může vést ke zvýšenému podráždění kůže.[1]
Celková léčba antihelmintikem ivermektinem je indikována v případě epidemií ve zdravotních a sociálních zařízeních a u scabies norvegica. Doporučené dávkování je 200 µg/kg, perorálně 1. a 8. den. Patří mezi makrocyklické laktony a zároveň i léčiva veterinární medicíny. Je účinný i na kožní parazitární onemocnění (larva migrans) a u lidských ektoparazitóz (vši, střečci). Vedlejší účinky jsou vzácné, kontraindikován je u dětí do pěti let, u těhotných a kojících žen. Ivermektin není v ČR registrován. K potlačení pruritu lze použít antihistaminika.

Profylaxe: preventivní opatření k zabránění šíření svrabu spočívají v dodržování hygienických opatření v ubytovacích, sociálních a zdravotnických zařízeních, mezi která patří pravidelná výměna lůžkovin, ručníků a spodního prádla. Nikdy se nemají používat nepovlečené lůžkoviny. Při výskytu svědivé vyrážky je nutné zajistit vyšetření dermatologem. Řádná léčba postižených, hledání a léčba kontaktů a hlášení onemocnění jsou samozřejmou součástí prevence dalšího šíření onemocnění.[6]

Prevence: vyloučit kontakt s nemocnými i s kontaminovanými lůžkovinami, oděvem. Vzhledem ke sdílení předmětů v domácnosti a případnému bezpříznakovému nosičství někoho z členů rodiny je nezbytné léčit všechny rodinné příslušníky a úzké kontakty. K zabránění opětovné kontaminaci předmětů je nutné dodržovat hygienická opatření. Po léčbě nosit čisté oblečení, veškeré nošené oblečení, ložní prádlo a ručníky vyprat na 60 °C a vyžehlit či sušit při vysoké teplotě. Předměty, které se nedají vyprat nebo chemicky vyčistit, je třeba vyžehlit nebo vložit do plastového obalu a uložit na suché místo po dobu dvou týdnů. Podlahy, koberce, čalounění (doma, v autě) pečlivě vyluxovat a chemicky vyčistit. Domácí zvířata nemusí být léčena, protože je lidský svrab nepostihuje. Pacientovi je třeba detailně vysvětlit léčebný postup a opatření týkající se zabránění šíření nákazy.[4]
Prognóza je u nekomplikovaného průběhu dobrá. Při sekundární infekci je pacient ohrožen sepsí a glomerulonefritidou.

Legislativa: povinné hlášení infekce svrabem je realizováno formulářem „Hlášení infekční nemoci“, tzv. „červené hlášenky“. Obsahuje osobní údaje nemocného a základní epidemiologická data. Hlášení epidemiologovi a zdravotní pojišťovně je nezbytné provést doporučeným dopisem při epidemii svrabu v kolektivu od okamžiku stanovení diagnózy do konce týdne.
Program EPIDAT je základní informační systém hlášení infekčních nemocí (incidence, jednotlivé případy), který slouží k zajištění povinného hlášení, evidence a analýz výskytu infekčních nemocí v České republice. Sběr dat je týdenní a zdrojem dat je diagnostikující lékař nebo zdravotnické zařízení („červená hlášenka“). Zpracování dat provádí SZÚ, veřejný výstup je dostupný na www.szu.cz (Zprávy epidemiologie a mikrobiologie), neveřejný výstup je pro epidemiology státní správy.

PEDIKULÓZA (PEDICULOSIS)

Definice: infekční onemocnění kštice způsobené hlavovou vší, která parazituje na hlavě a krku (živí se krví) a klade vajíčka na vlasy.
Zavšivění způsobují u člověka dva poddruhy vši lidské – 1. *Pediculus humanus*, veš dětská, či *Pediculus humanus capitis*, veš hlavová, a 2. *Pediculus humanus humanus*, veš šatní.

Historie: vši parazitují na člověku nejméně 10 000 let.[7, 8]

Epidemiologie:
1. Veš hlavová se vyskytuje po celém světě a nejčastěji u dětí od ve věku 3–12 let. Odhaduje se, že ročně je na celém světě napadeno vší dětskou kolem 370 miliónů lidí, především dětí. Postihuje všechny socioekonomické třídy a etnické skupiny, nízký výskyt je u Afroameričanů, a to asi pro anatomickou odlišnost vlasů, kdy veš nedokáže klást vajíčka na hrubé, kudrnaté vlasy.
2. Veš šatní se v rozvinutých zemích vyskytuje omezeně, u osob s nižším hygienickým standardem. Veš šatní se naposledy v ČR významněji rozšířila v souvislosti s druhou světovou válkou. Poslední epidemie skvrnitého tyfu v ČR vypukla na začátku května 1945 v Terezíně a nakazilo se jím 3000 z 5000 vězňů. Podmínky pro výskyt vši šatní nastaly až po roce 1989 se vznikem bezdomovectví. S postupem času se tato veš s bezdomovectvím rozšířila po všech větších městech v ČR.[9]

Etiopatogeneze: v praxi se veš šatní a dětská považuje, z praktických důvodů, za dva samostatné druhy. Hlavními rozlišovacími znaky jsou velikost a rozdílná ekologie (lokalizace na odlišných místech). Morfologicky je však obtížné tyto dva druhy rozlišit. Veš šatní žije trvale v oděvu či jiných vhodných textiliích a přímý kontakt vyhledává pouze při sání. Je větší než veš dětská.[9]
1. *Pediculus capitis*, veš dětská, veš hlavová, patří do kmene členovců (*Arthropoda*), třídy hmyzu (*Insecta*), řádu vší (*Phthiraptera*) a čeledi všovití (*Pediculidae*). Vši jsou krev sající, bezkřídlý hmyz, z řádu *Anoplura*. Jsou 2 mm dlouhé, s třemi páry nohou opatřenými drápky, které jsou přizpůsobené k uchycení na vlas. Veš dětská tráví celý svůj životní cyklus ve vlasech a živí se sáním krve, dospělí jedinci 4–5krát denně. Samička klade 5–10 vajíček za den během svého 30denního života. Klade je asi 1 cm od pokožky hlavy, k jednotlivým vlasům jsou pevně přichycena (pomocí proteinového lepidla). Po deseti dnech se líhnou larvy, které jsou označovány jako nymfy (vypadají jako miniaturní dospělé vši a prochází třemi fázemi vývoje, během 14 dnů dospívají). Mimo hostitele přežijí 2–4 dny.
2. *Pediculus vestimenti.* Kromě přímého parazitického působení má veš šatní význam jako vektor infekčních onemocnění, je přenašeč *Rickettsia prowazeki* (skvrnitý tyfus), *Borellia recurentis* (návratný tyfus), *Bartonella quintana* (zákopová horečka).[10]
Inkubační doba: po osmi dnech se z hnid vyvíjejí larvy a do tří týdnů dospělí jedinci.

Klinický obraz: projevy u vši hlavové jsou omezeny na kštici. Predilekční lokalizací je oblast za ušima a v zátylku, která je infikována nejdříve, postupně se může infekce rozšířit po celé kštici. Vši jsou viditelné pouhým okem, jsou tmavé, drobné, rychle se pohybují. Hnidy jsou oválná šedohnědá vajíčka asi 1 mm dlouhá, pevně přilepená na vlasu. Vši je kladou těsně k úponu vlasu, s vlasem pak odrůstají a tak se dá odhadnout délka zavšivení (při průměrném tempu růstu vlasu o 1 cm měsíčně se dá říci, že pokud jsou hnidy ve výšce 3 cm od pokožky, trvá infekce asi tři měsíce). Exkoriace a sekundární impetiginizace s krustami může zamaskovat přítomnost vší. Tyto projevy pak mohou být i na krku, čele, tváří a uších. Zduření lokálních mízních uzlin a zvýšená teplota jsou vzácné. Vzácně byla zaznamenána i generalizovaná, prurigu podobná dermatitida jako reakce na antigen vší.
Veš šatní bodá především v místech, kde ke kůži těsně přiléhá oděv. Vpich je nebolestivý, akutně vznikají červené makulopapuly, pomfy a petechie. Obvykle jsou patrné sekundárně vznikající lineární mnohočetné exkoriace, krusty a zhrubění kožního povrchu (tzv. cutis vagantium). Při delším trvání může dojít k mokvání a bolestivé uzlinové reakci se zvýšenou teplotou. Někteří jedinci zůstávají bez příznaků a mohou být považováni za „nosiče".[11]

Klasifikace: dva poddruhy vši lidské – 1. *Pediculus humanus*, veš dětská, či *Pediculus humanus capitis*, veš hlavová, 2. *Pediculus humanus humanus*, veš šatní.

Průběh: u dlouhodobě probíhající infekce se vyskytují nespavost a pruritus, který začíná 1–4 týdny po infestaci. Děti jsou neklidné, ve škole nesoustředěné, neustále se škrábou na hlavě. Při zanesení sekundární infekce mohou zduřet regionální mízní uzliny.

Vyšetření: hnidy a vši jsou viditelné pouhým okem nebo pomocí lupy.
Vyšetření Woodovou lampou – hnidy fluoreskují perleťově bíle.
Diagnózu lze potvrdit mikroskopickým a dermatoskopickým vyšetřením.
Diagnostika zahrnuje pečlivě odebranou anamnézu, klinický nález a průkaz parazita v kůži nemocného. Hnidy jsou ve vlasech snadno vidět a jsou účinným ukazatelem napadení kštice. Záchyt vší je těžší, jsou rychlé, vyhýbají se světlu a splývají s vlasy. K dosažení hnid a vší napomáhá jemné česání vlasů hustým hřebenem (popřípadě mokrých vlasů, ošetřených kondicionérem). K bezpečnému odlišení živých a mrtvých hnid a jejich prázdných obalů je nutné mít zkušenosti a použít binokulární mikroskop.
Veš šatní se trvale zdržuje v oděvu, kde na vlákna textilií klade hnidy. Hnidy lze prokázat lupou či mikroskopicky.
Diferenciální diagnostika zahrnuje seberoickou dermatitidu, ekzém, psoriázu, poštípání hmyzem, zbytky gelu či sprej ve vlasech.

Terapie: přípravky určené k hubení vší je možno aplikovat na dítě pouze při zjištěném výskytu živých vší ve vlasech. Léčba dříve zahrnovala aplikaci insekticidů. Z insekticidů se nejčastěji používala léčiva s obsahem 1–5% permethrinu a 0,2% d-phenothrinu (Parasidose shampooing), oba patří mezi syntetické pyretroidy. Dále léčiva s 1% malathionem (organofosfát) a 1% karbarylem (karbamát, Diffusil H Forte). Favorizovanou látkou byl karbaryl. Pro vysokou účinnost byl předpokládán velmi pomalý vznik rezistence, byl vnímán jako nejúčinnější na trhu. Karbaryl nakonec zakázala vyhláška 448/2009 Sb. o stanovení hygienických požadavků na kosmetické prostředky, která reagovala na příslušné předpisy Evropské unie. Karbaryl je pro člověka toxický a potenciálně i karcinogenní. Rezistence vši dětské k permethrinu byla v České republice poprvé popsána v roce 1992. V té době to byl celosvětově nejužívanější insekticid proti vši dětské. Permethrin byl používán výlučně od roku 1983 v šamponu Orthosan BF 45 a ve vlasové vodě Diffusil H. V letech 1976–1982 byl používán tetramethrin, který rovněž patří mezi syntetické pyretroidy a také přispěl k rezistenci. Rezistence způsobila ztrátu účinnosti obou uvedených přípravků. Malathion (Diffusil H 92 M), používaný od roku 1992, ztratil v důsledku rezistence účinnost v roce 2004. V současné době jsou tedy u nás dostupné pouze přípravky bez insekticidů.
Celková léčba zahrnuje podávání ivermektinu (Mectizan®) v dávce 200 µg/kg 1., 8. a 15. den či dvakrát v sedmidenním intervalu. Celková léčba ivermektinem je pro případy silného zavšivení v epidemiologicky závažných situacích, kdy by jiné prostředky nebyly dostupné nebo byly neúčinné (léčivo není v České republice registrováno). Preparát je v současné době k dispozici na našem trhu pouze pro veterinární použití (Ivomec).[11, 12]
Existuje řada volně prodejných přípravků proti vším. Nejnovější odvšivovací přípravky obsahují silikonové oleje. Byly uvedeny na trh v roce 2006 ve Velké Británii a v USA.[1] Britský přípravek obsahuje 4 % dimeticonu (polydimethylsiloxane, Pedicul hermal),[6] americký přípravek obsahuje isopropyl myristate (IPM) a ST-cyclomethicone v poměru 1 : 1. Oba přípravky se vtírají do vlasů v množství kolem 100 ml

a po doporučené době expozice se vymyjí normálním šamponem. Obě látky usmrcují vši fyzikálním způsobem, první z nich ucpáním jejich dýchacích otvorů, druhá rozpuštěním svrchní voskové vrstvičky kutikuly, což vede k jejich uhynutí ztrátou vody. Tyto výrobky často vedou pouze ke zpomalení jejich rychlosti, to napomáhá vyčesávání, nevedou k jejich usmrcení.[11]
Alternativní odvšivovací přípravky představují směsi přírodních olejů, z nichž nejznámější je komerčně vyráběná směs kokosového oleje, anýzového oleje a oleje z rostliny ylang ylang (Cananga odorata). Směs se důkladně vtírá do vlasů, celkem třikrát během pěti dní. Oleje se vymyjí normálním šamponem.
Vyčesávání vší je vhodné provádět světlými hřebeny nad světlou podložkou, popř. nad umyvadlem či vanou, na které jsou vyčesané vši dobře viditelné. Pravidelné vyčesávání vlasů pomocí speciálního hřebenu (alespoň každý třetí den) je účinná prevence před šířením vší. Vyčesávání vší je nutné provádět od kořínků vlasů minimálně 30 minut systematicky z celého povrchu vlasaté části hlavy. Vši se musí vyčesávat, dokud se vyskytují, minimálně však ještě dva týdny po nálezu poslední dospělé vši. U některých typů delších vlasů je však vyčesání všech vší technicky neproveditelné. Srovnávací studie však ukazují, že účinnost chemických přípravků je mnohem vyšší.[5]
Rovněž ostříhání vlasů na méně než 0,8 cm je osvědčená metoda k zamezení výskytu vší. Toto opatření však může postižené děti i dospělé pacienty stresovat.
Prevence: pacienti by měli být poučeni o účinných opatřeních k prevenci opětovného přenosu z kontaminovaných předmětů. Po léčbě je nutné vyprat ložní a osobní prádlo, ručníky a klobouky na 60 °C a vysušit při vysoké teplotě. S použitým ošacením a povlečením podezřelým z výskytu vši šatní je nutno zacházet jako s infekčním materiálem a uzavírat je do igelitových pytlů ošetřovaných před uzavřením insekticidním sprejem proti lezoucímu hmyzu. Ostatní předměty, které nelze vyprat, by se měly chemicky vyčistit a vyžehlit. Hřebeny a kartáče by měly být propláchnuty ve velmi horké vodě (70 °C) nebo je lze ošetřit insekticidy po dobu 15 minut. Podlahy, koberce, čalounění, dětské kouty a nábytek by měly být pečlivě vyluxovány k odstranění vlasů a potenciálně životaschopných vajíček. Domácí zvířata nemusejí být léčena, lidské vši na zvířatech neparazitují.
Prognóza: po každém řádném použití jakéhokoliv přípravku proti vším nebo po důkladném vyčesání vší „všiváčkem“ je možno považovat dítě za neinfekční a zařadit je do dětského kolektivu. Není možno po rodičích vyžadovat, aby děti byly od prvního až do druhého ošetření, tj. celý týden, izolovány, když jsou prakticky neinfekční, protože ve vlasech nemají žádné oplozené živé samice vší. Takové děti se běžně zařazují do kolektivu dětí. Než dojde k druhému definitivnímu ošetření, nedoporučuje se po takových dětech vyžadovat činnosti, které by mohly způsobit zvýšenou migraci vší z jejich vlasů na jiné děti (půjčování přikrývek hlavy, kontaktní sportovní aktivity atd).[10]
Doporučení: vzhledem k vysokému potenciálu vši šatní v přenosu infekčních nemocí a současné epidemiologické situaci v souvislosti s migrační krizí v Evropě je nutné výskytu vši šatní věnovat značnou pozornost. V žádném kolektivním zařízení ani jinde není možné výskyt a šíření tohoto parazita tolerovat.
Legislativa: podle znění § 858 zákona č. 89/2012 Sb., občanský zákoník, je rodič povinen pečovat o zdraví dítěte. Je tedy i povinen sledovat výskyt vší a při jejich zaznamenaném výskytu je rovněž povinen zajistit léčbu, tj. odvšivení dítěte. Při každém zaznamenaném výskytu živých vší u svých dětí je nutné informovat školu, popř. školku, aby mohli být o výskytu vší v kolektivu informováni rodiče ostatních dětí. Jinak zde hrozí opětovný přenos vší na odvšivované děti.

FTIRIÁZA (PEDICULOSIS PUBIS)

Definice: Pediculosis pubis je vysoce nakažlivé onemocnění, způsobené *Phthirus pubis*, vší muňkou. Infekci tzv. filckami řadíme mezi sexuálně přenosné choroby, protože se šíří pohlavním stykem.
Epidemiologie: k přenosu dochází pohlavním stykem, může k němu dojít i nepřímo přes kontaminované oblečení, ručníky a ložní prádlo. Postihuje všechny socioekonomické třídy a etnické skupiny. Nejčastěji postihuje dospívající a mladé lidi, je častější u mužů. Pacienti mají často jinou pohlavně přenosnou chorobu. Vyskytuje se na ochlupených místech, většinou okolo genitálu. V případě silného napadení se může objevit i v ochlupení na břiše a hrudi, v podpaží, v obočích, na řasách (pediculosis palpebrarum) a u mužů i ve vousech. Muňky zásadně nežijí v lidských vlasech. Vlas je pro ně tenký a nejsou schopny se na něm udržet.
Etiopatogeneze: etiologické agens, *Phthirus pubis*, veš muňka, je výhradně lidským parazitem. Veš muňka je velká v rozmezí 0,8 do 1,2 mm na délku, má tři páry drápovitě zakončených nohou. Nejčastěji se nacházejí ve stydké a perianální oblasti, ale i v oblasti vousů, obočí, řas, podpaží, ale i na trupu a na stehnech. Žije méně než tři týdny. Během této doby samička naklade asi 25 vajíček. Vajíčka jsou z chlupů těžko odstranitelná. Dospělá veš muňka může přežít po dobu tří dnů mimo lidského hostitele, zatímco vajíčka jsou životaschopná až deset dnů. Muňky se živí sáním krve hostitele. Bodnutí vši vyvolává silné svědění a rozškrabáním postižených míst lze do rány zanést druhotnou bakteriální infekci.[11, 13]
Klinický obraz: často bývají postižena dvě různá místa, proto by měly být prohlédnuty další oblasti, především řasy, obočí a perianální oblast. Periumbilikálně jsou často v místech sání drobné urtiky. V místě vpichu vzácně nacházíme šedomodré maculae coeruleae, skvrnky nepravidelného tvaru, v průměru 1 cm velké (podmíněné degradací hemoglobinu enzymy ze slin parazita), s následným drobným krvácením. Při škrábání může dojít k impetiginizaci a lichenifikaci. Při postižení očních víček bývají víčka oteklá, se serózními krustami.
Hlavním subjektivním příznakem je svědění.
Průběh: po řadu měsíců může být onemocnění asymptomatické nebo mírně svědící, později díky exkoriacím a sekundární infekci se stává zřetelnějším a dokonce může dojít až ke zduření regionálních mízních uzlin.[11]
Vyšetření: parazit je patrný pouhým okem nebo lupou.
Diagnózu lze potvrdit mikroskopickým a dermatoskopickým vyšetřením.
Diagnostika: zahrnuje pečlivě odebranou anamnézu, klinický nález a průkaz parazita v kůži nemocného.
Diferenciální diagnostika zahrnuje folikulitidu, scabies, tinea, kontaktní dermatitidu, trichomycosis pubis.
Terapie:
1. Medikamentózní (zevní léčba, celková léčba)
2. Lokální externa (stejná jako u pediculosis capitis) jsou aplikována na celý kožní povrch, neboť veš se dokáže přemístit z léčené oblasti na jiné ochlupené části těla. Je obvyklá vyšší rezistence vůči pyretrinům. To je hlavní důvod pro upřednostnění léčby perorálním ivermektinem.[12, 13]
3. Phthiriasis palpebrarum byla tradičně léčena vazelínou. Tato léčba je ale zdlouhavá, aplikace alespoň pětkrát denně, několik týdnů.
4. Kosmetické opatření: vyholování intimních partií a podpaží.
5. Všeobecná opatření: důsledná výměna lůžkovin, prádla, ručníků.

Profylaxe: odvšivovací přípravek by měl využít i partner a členové domácnosti. Rovněž se doporučuje vyprat ložní prádlo a oblečení na teplotu alespoň 70 °C, která hubí i zárodky vší, nebo jej ošetřit insekticidním přípravkem.
Prevence: při podezření z nákazy je třeba vyloučit souběžně probíhající jiné pohlavně přenosné onemocnění, což zaručuje screening na HIV, syfilidu, kapavku a chlamydiovou infekci. Je-li podezření na pohlavně přenosné onemocnění potvrzeno, je nutné vyšetřit všechny sexuální partnery pacienta z poslední doby.
Prognóza: v posledních letech dochází ve vyspělých zemích ke snižování výskytu tohoto druhu vši, což souvisí se současným módním trendem – vyholováním intimních partií a podpaží.

Obrázky laskavě poskytla RNDr. Jana Bulantová, katedra parazitologie PřF UK.

Prohlášení: autorka v souvislosti s tématem práce nemá střet zájmů.

Literatura

1. **ANDERSON, KL., STROWD, LC.** *Epidemiology, Diagnosis, and Treatment of Scabies in a Dermatology Office.* J Am Board Fam Med, 2017, 30, p. 78–84. doi: 10.3122/jabfm.2017.01.160190.

2. **CHRISTOPHERSEN, J.** *The epidemiology of scabies in Denmark, 1900 to 1975.* Arch Dermatol, 1978, 114, p. 747–750.

3. **BRHEL, P., BARTNICKÁ, M.**[Occupational infectious diseases in the Czech Republic]. Med Pr, 2003, 54, p. 529–533.

4. **OBRTEL, J.** *Increased occurrence of scabies and its causes.* Cesk Dermatol, 1970, 45, p. 131–132.

5. **BELSAN, I., TRNKA, J., ZÁRUBA, F.** *Itching protuberances after scabies.* Cesk Dermatol, 1970, 45, p. 42–44.

6. **CHMELA, J.** *Problems related to control of epidemic and persistent outbreaks of scabies.* Epidemiol Mikrobiol Imunol, 2004, 53, p. 126–130.

7. **DÖRGE, DD., KUHN, T., KLIMPEL, S.** *Flammability testing of 22 conventional European pediculicides.* Parasitol Res, 2017, 116, p. 1189–1196.

8. **CERVENKA, J., BERTAN, J., SUTORISOVA-STOLZOVA, M.** *[A small epidemic of typhus developing from a case of Brill-Zinsser's disease in a louse-infested environment].* Cesk Epidemiol Mikrobiol Imunol, 1960, 9, p. 148–155.

9. **VLCKOVA, J., RUPES, V., CHMELA, J., KENSA, M., MAZÁNEK, L.** *Pediculus capitis.* Epidemiol Mikrobiol Imunol, 2011, 60, p. 41–42, 44.

10. **SUCHÁNKOVÁ, D.** *Diseases affecting the scalp.* Cas Lek Cesk, 2017, 156, p. 137–140.

11. **SANGARÉ, AK., DOUMBO, OK., RAOULT, D.** *Management and Treatment of Human Lice.* Biomed Res Int. 2016.

12. **JAHANGIRI, F.** *Case report: a new method for treatment of permethrin – resistant head lice.* Clin Case Rep, 2017, 5, p. 601–604. doi: 10.1002/ccr3.899. eCollection 2017 May.

13. **SALAVASTRU, CM., CHOSIDOW, O., JANIER, M., TIPLICA, GS.** *European guideline for the management of pediculosis pubis.* J Eur Acad Dermatol Venereol, 2017, doi: 10.1111/jdv.14420.

MUDr. Helena Zdobinská Reisingerová,
e-mail: helena.reisingerova@seznam.cz
Univerzita Karlova, 2. lékařská fakulta a Nemocnice Na Bulovce, Dermatovenerologická klinika

Sarcoptes scabiei

Pediculus capitis

Pediculus capitis – hnida otevřená

Všiváček

Pediculus capitis – hnida

Pediculus capitis – hnida čerstvá

Veš složená

Pediculus capitis – hnida s mládětem

Phthirus pubis

Phthirus pubis – hnida

Muňka – složená výměna

DERMATOVENEROLOG | PRAHA 9

Pro naši zavedenou ordinaci v Praze hledáme
lékaře/lékařku DERMATOVENEROLOGA

Nabízíme:
- Zajímavé mzdové ohodnocení + motivační odměňování
- Týden dovolené navíc, další placený týden na odborná školení a další 3 dny na zotavenou
- Flexibilní pracovní úvazek – plný nebo dle dohody i částečný
- Možnost úpravy pracovní doby dle požadavku nového lékaře/lékařky
- Příjemné pracovní prostředí – možnost dovybavení dle přání nově přicházejícího lékaře/lékařky

Náplň:
- Ambulantní péče o pacienty
- Denní osobní i telefonická komunikace s pacienty

MediClinic

- Vedení ambulance, rozhodování o organizaci práce
- Minimum administrativy – spolupráce s odděleními z back-office

V případě zájmu nás prosím kontaktujte:
www.mediclinic.cz
Hana Janečková
e-mail: hana.janeckova@mediclinic.cz
tel. 733 679 623

Inzerce A/71003124

Naše zkušenosti s ošetřováním onkologických ran

Haščáková K.

Čes. Dermatovenerol., 2017, 7, č. 3, s. 163–168

SOUHRN

Onkologické rány vyžadující péči dermatologa zahrnují zejména postradiační reakce (akutní a chronickou radiační dermatitidu) a kožní metastázy. Tyto onkologické rány vedou k mnoha komplikacím včetně prodloužení léčby až nutnosti jejího úplného přerušení, mají estetický dopad a snižují kvalitu života nemocných. Cílem lokální terapie, kterou řídí dermatolog, je zmírnit následky adjuvantní léčby nádoru a kožních metastáz a zlepšit komfort pacientů. Autoři článku popisují léčebné metody, které využívají v Poradně pro hojení onkologických ran, otevřené v roce 2016 na Dermatovenerologické klinice 2. LF UK a Nemocnice Na Bulovce.

KLÍČOVÁ SLOVA

radiodermatitida • kožní metastázy • vlhké hojení ran

SUMMARY

Hascakova, K. Our experiences with treating oncologic wounds

Oncologic wounds requiring dermatologic care include mostly post-radiation reactions (acute and chronic radiation dermatitis) and skin metastases. These oncologic wounds lead to many complications, including prolonging the oncologic treatment or the necessity to interrupt treatment, they cause aesthetic issues and lower the patients' quality of life. The goal of local therapy administered by a dermatologist is to alleviate the consequences of adjuvant treatment of the tumour and skin metastases and to increase the patients' comfort. The authors describe the therapeutic methods they use at the Counselling centre for oncologic wound healing, opened in 2016 at the dermatovenereologic clinic of the 2nd Medical Faculty of the Charles University.

KEY WORDS

radiodermatitis • skin metastases • wet wound healing

Součástí péče o onkologicky nemocné je i ošetřování onkologických ran. Jsou to chronické rány vznikající v souvislosti s maligním onemocněním nebo s jeho léčbou. Reprezentují je nejčastěji komplikace radioterapie a metastázy maligních tumorů do kůže. V péči o onkologické rány se využívají obecné poznatky z problematiky hojení ran. Cílem péče je však nejen zmírnění nežádoucích účinků radioterapie nebo zmírnění příznaků kožních metastáz, ale též zlepšení životního komfortu pacienta. S nárůstem počtu onkologicky nemocných roste i počet pacientů vyžadujících dermatologickou péči. Problematiku onkologických ran reprezentují akutní radiodermatitida a metastázy do kůže.

RADIODERMATITIDA – RADIAČNÍ TOXICITA

Léčba zhoubných nádorů ionizujícím zářením zejména při terapii karcinomů v oblasti hlavy a krku, prsu či pánevní oblasti přináší u řady pacientů příznivé výsledky. Avšak i přes optimalizaci ozařovacího plánu a použití vhodné ozařovací techniky působí záření i na zdravou tkáň. Kožní změny vyvolané zářením označujeme jako radiační dermatitida. Intenzita reakce se odvíjí od frakcionace dávky a jejího načasování, je závislá na celkové dávce ozáření, liší se podle léčené lokality, velikosti cílového objemu nádoru a individuální tolerance. Tu ovlivňují např. věk pacienta, jeho celkový stav a některá genetická onemocnění (např. ataxia teleangiectasia).

Patofyziologickým podkladem změn je porucha reparace DNA poškozených keratinocytů, která je vyvolaná přímo zářením, a to cestou aktivace p53 se současným ovlivněním zánětlivých cytokinů (zejména interleukinu 1 a 6, TNF, TGF-beta) s následným vznikem volných kyslíkových radikálů.

Akutní radiodermatitida je spojena s poškozením epidermálních a endotelových buněk se zánětlivou reakcí. První projevy vznikají již v období několika dnů (6–12 dnů). Po ozáření vyšším než 7 Gy vznikají radiační erytémy, podle závažnosti je rozdělujeme do tří stupňů.

1. stupeň – radiodermatitis acuta erythematosa

V průběhu 24 hodin po ozáření dávkou 3–6 Gy se objevuje časný erytém, pro který je charakteristický jeho fázový průběh. První vážnější erytém vzniká zpravidla ve 2. týdnu po ozáření, jeho podkladem je dilatace kapilár provázená konstrikcí arteriol. Za 8–14 dnů po ozáření se objevuje dočasný výpad vlasů, který se začíná upravovat od konce 3. týdne po ozáření.

Po dávce 12–15 Gy nastupuje erytém podstatně dříve, stejně tak jako epilace. Stav je doprovázen suchým zánětem kůže a olupováním epidermis s následnou hyperpigmentací.

Radiorezistence vlasových folikulů vzrůstá v tomto pořadí: vlasy, vousy, obočí, ochlupení v axilárních jamkách a v okolí genitálu, řasy.

2. stupeň – radiodermatitis bullosa

Po ozáření v rozmezí 16–20 Gy je časný erytém vystřídán pozdním erytémem již na začátku 2. týdne, je doprovázen svěděním. Dávka vyšší než 16 Gy zastavuje v průběhu 30 minut mitotickou činnost buněk v germinativní vrstvě epidermis. Epidermální buňky středních vrstev bobtnají, jsou prostupovány lymfocyty a transudátem, který se rozšiřuje a zvedá v puchýře, po jejichž odloučení vznikají eroze až kožní ulcerace pokryté exsudátem. Vazodilatace v příslušné oblasti je spojená se stázou krve v kapilárách a znesnadňuje průběh hojení. Dochází rovněž k atrofii mazových žláz.

K hojení dochází od konce 4. týdne, může se objevit mokvání a jizvení kůže, možný je i vznik depigmentace. Epilace začíná od 8. dne a vrcholí ve 3. týdnu, může přetrvávat dlouhodobě.

Exsudativní radiodermatitida se objevuje po ozáření dávkami 20–25 Gy již ve 2. týdnu. Kůže je prosáklá, zarudlá, na místě po prasklých puchýřích vznikají hluboké bolestivé eroze hojící se jizvami, někdy je

Tab. 1 RTOG kritéria hodnocení stupně akutní radiační toxicity do 90. dne od počátku ozařovaní (Acute Radiation Morbidity Scoring Criteria)

Stupeň	0	1	2	3	4
kůže –lokální nález	bez patologických změn	folikulárně naznačený erytém a šupiny epilace snížené pocení	slabý nebo jasný erytém eroze a deskvamace mírný edém	eroze a deskvamace mimo intertriginózní plochy výrazný otok	ulcerace nekróza hemoragie

Tab. 2 RTOG kritéria hodnocení stupně pozdní radiační toxicity od 90. dne od počátku léčby

Stupeň	0	1	2	3	4
kůže	beze patologických změn	lehká atrofie	ložisková atrofie pigmentace	výrazná atrofie epilace	ulcerace teleangiektázie
podkožní vazivo	bez patologických změn	lehká fibróza asymptomatická ztráta podkožního tuku	středně těžká fibróza podkožního vaziva	těžká indurace	nekróza

možno pozorovat teleangiektázie a známky kožní atrofie, kdy zhojená kůže je tenká, jemná, s šupinami, snadno zranitelná.

3. stupeň – radiodermatitis necrotica

Po dosažení dávky více než 25 Gy se rozvíjí akutní kožní nekróza neboli akutní postradiační vřed. Ten zasahuje do větší hloubky pozvolna, spodina často krvácí, okraje nevykazují známky hojení, rána se dlouho ohraničuje a hojí se bělavou atrofickou jizvou se skvrnitou hyperpigmentací a teleangiektáziemi na okrajích. Vedle mazových žláz dochází k atrofii potních žláz, kůže se stává suchou a hyperkeratotickou. Nehty jsou poškozovány ve své matrix, již po krátké době ztrácí lesk, lámou se, jsou suché, ztenčené a roztřepené, typické je také podélné rýhování.

Chronická radiodermatitida vzniká plíživě po opakovaném ozáření malými dávkami.

Pozdní změny se mohou projevit až za několik let po ukončení terapie, většinou přechází z radiační dermatitidy 2. a 3. stupně, avšak v některých případech se mohou objevit i bez předchozích výraznějších akutních kožních změn. Závislost na celkové dávce a trvaní radioterapie zde není příliš podstatná. Projevuje se zpočátku vymizením pružnosti, kůže je suchá se sníženou tvorbou mazu a sníženou potivostí, ochlupení je prořídlé, nehty rostou pomaleji a objevují se trhliny, eponychia. Vlivem záření dochází k dilataci kapilár, proto v místě ozařovaného pole mohou být drobné teleangiektázie. Větší poškození kůže má za následek vznik torpidních erozí a ulcerací s možností maligního zvratu. Nejčastějšími sekundárními malignitami jsou spinocelulární karcinomy, méně často bazocelulární karcinomy aj.

Došlo-li současně k celkovému ozáření organismu spojenému s lymfopenií a granulocytopenií, je proces hojení podstatně zhoršen. Rozsáhlejší poškození kůže navíc významně zhoršuje samotný stav nemocného. Zvyšuje se ztráta tekutin, elektrolytů, dochází k porušení termoregulace, organismus je ohrožen zvýšeným nebezpečím infekce i resorpcí toxických látek. Lehké formy radiodermatitidy se hojí několik týdnů, střední pak několik měsíců a těžké až několik let.

K hodnocení závažnosti kožní toxicity je možno využít několika skórovacích systémů, např. RTOG (RadiationTherapyOncology Group), kde se reakce dělí na časné a pozdní (Tab. 1, 2).

LÉČBA

Základem léčby je udržet kůži měkkou, pružnou, neporušenou, bez zápachu. Je také třeba zmírnit zánět, snížit riziko infekce, minimalizovat bolest a zvýšit pohodlí pacienta. Ačkoli neexistuje obecný konsenzus mezi jednotlivými centry, po-

Tab. 3 Zásady ochrany a péče o pokožku v průběhu a po radioterapii

Doporučeno	Nedoporučeno
• nošení volného oblečení (vhodné jemné materiály)	• nošení syntetických či flanelových textilních materiálů
• při pobytu venku je nutné ozařovanou oblast chránit před UV zářením (zakrýt oblečením, používaní opalovacích krémů)	• cílené slunění
• používat jen neparfémovaná mýdla a toaletní potřeby, nejlépe s antibakteriálním účinkem	• adhezívní náplasti na postiženou oblast
• při koupeli či sprše omývat jen vlažnou jemně tekoucí vodou, pobyty v chlorované vodě jsou nevhodné	• masážní sprchové hlavice se silnými tryskami
• k holení používat jen elektrický holicí strojek	• pobyt ve vysoce chlorované vodě • **vazelína, sádlo, oleje** • vlhké holení, depilační krémy a vosky

radenství pro pacienty má několik společných znaků (Tab. 3).
Je-li kůže neporušená (odpovídá 1. stupni radiodermatitidy), jsou základem terapie dermatologická externa. Vzhledem k často dlouhodobému léčení by místní léčiva neměla vést k senzibilizaci. Je vhodné aplikovat indiferentní hydratační prostředky, pokud možno bez takových pomocných látek, které mohou přecitlivělost způsobit a být tak příčinou další iritační nebo alergické kontaktní dermatitidy. Takovými látkami jsou např. lanolín, parabeny (Flamigel,), mandlový olej (Basic 30), bylinné výtažky (Radioxar) apod. Nejvíce se osvědčila indiferentní externa (např. Belobaza, LinolaRadioderm, Strata), která slouží k promazání a ochraně pokožky, dodávají kůži potřebou vlhkost a udržují ji vláčnou. Zcela nevhodné jsou naopak sádlo, vazelína a oleje způsobující okluzívní efekt.
Během cyklu radioterapie se mohou externa aplikovat na neporušenou kůži nejpozději dvě hodiny před vlastním ozářením, při zahájení ozařování již musí být pokožka čistá a suchá. Po výkonu se mohou krémy aplikovat nejdříve za tři hodiny a dále podle potřeby.
Po ukončení lečby radioterapií se doporučuje aplikovat hydratační prostředky ještě dalších osm a více týdnů.
Použití lokálních kortikosteroidů je častou léčebnou alternativou, i když je předmětem odborných diskusí.
Je-li kožní kryt porušen (odpovídá 2. a 3. stupni radiodermatitidy, tzn. povrchové eroze až vředy), používáme k terapii materiály pro vlhké hojení ran. Léčba je vázaná na schválení revizním lékařem.
V případě erytému s povrchovými erozemi je možno použít tenké absorpční pěnové krytí (např. Mepilex Lite) jako prevenci mechanického dráždění (tření prádla o pokožku) a zároveň snížení bolestivosti. Krytí nasaje pouze malé množství tekutiny, proto sekundární krytí není nutné, důležitá je ale fixace (např. tubulární obvaz, podprsenka). Při výraznějším poškození kožního krytu se aplikuje antimikrobiální absorpční pěnové krytí (např. polyuretanové krytí), které však již v tomto případě odvádí velké množství tekutiny, proto je nutné také krytí sekundární (např. savé čtverce) a nutná je opět fixace.
Při známkách sekundární infekce rány jsou vhodné krycí materiály s obsahem stříbra (např. MepilexAg, Mepilex Transfer Ag, Askina, Calgitrol Ag, Biatain Ag, Allevyn Ag, PolyMem Ag, Urgocellsilver), které navíc tuto infekci eliminují, ostatní funkce jsou zachovány jako u krytí předchozích (snižují bolestivost a mechanické dráždění). Tato krytí nasají střední množství tekutiny, proto je opět nutné sekundární krytí i fixace.
Aplikace vlhkého hojení. Materiály vlhkého hojení ran se aplikují na dobře osušenou postiženou oblast s přesahem na suchou okolní kůži. Velikost krytí se volí tak, aby přesahovalo lézi minimálně o 1 cm, okraje krytí leží tedy již na zdravé kůži (je možné materiály stříhat podle velikosti léze a stavu okolní pokožky). Nedoporučuje se aplikovat ochranné krémy, pleťová mléka, pasty, masážní chladivé gely, oleje apod. Při probíhající radioterapii je možné krycí materiály s obsahem stříbra používat pouze mezi ozařováním, tj. o víkendech, kdy postižená oblast není vystavována záření.

KOŽNÍ METASTÁZY

Maligní nádory vnitřních orgánů způsobují vznik kožních metastáz ve 3–10 % a jsou relativně vzácným nálezem. U mužů jsou zdrojem metastáz nejčastěji karcinomy plic, u žen karcinomy prsu. Na druhém a třetím místě jsou u obou pohlaví rakovina tlustého střeva a melanom. U nádorů plic, ledvin a ovarií bývají kožní metastázy často prvním příznakem onemocnění.
Metastázy se nejvíce objevují na kůži hrudníku a mají různý klinický vzhled. Nejčastěji se manifestují jako jeden nebo více nodulů. Metastatické postižení kůže bez ohledu na primární tumor bývá vždy špatným prognostickým znakem.
Kožní metastázy jsou charakterizovány postižením dermis a subkutis nádorovými buňkami, které se do kůže mohou dostat třemi způsoby. Nejsnadnější je cesta přímého šíření z primárního ložiska nádoru, dále je možný rozsev krevními nebo lymfatickými cestami.
Kožní metastázy vznikají v kterémkoli věku, nejčastěji po 60. roce. Téměř 75 % všech kožních metastáz u žen vzniká při karcinomu prsu, dalším zdrojem mohou být nádory tlustého střeva, méně často plic, dělohy, ovaria a měkkých tkání. U mužů jsou zdrojem kožních metastáz na prvním místě nádory plic, dutiny ústní, méně pak ledviny a žaludku, vzácně jícnu, pankreatu, prostaty a močového měchýře. Kožní metastázy maligního melanomu jsou častější u mužů.

KLINICKÝ OBRAZ

Kožní metastázy mají různorodý vzhled v závislosti na umístění primárního nádoru. Většina začíná jako nebolestivý uzel ve škáře nebo podkoží, ale mohou to být i papuly různé velikosti a četnosti. Konzistencí jsou papuly a noduly většinou tuhé, barva se může lišit, ale většinou pozorujeme tmavě červenou až červenofialovou. V počáteční fázi je charakteristický rychlý růst, poté následuje období stagnace, kdy se klinický vzhled nemění. Uzly jsou nebolestivé, později se mohou rozpadat a exulcerovat. Rychlý vznik četných diseminovaných metastáz se označuje jako eruptivní rozsev, tento je charakteristický zejména pro maligní melanom.
V naší ambulanci pro onkologické rány se nejčastěji setkáváme s kožními metastázami **karcinomu mamy**. Ty se na kůži projevují několika odlišnými klinickopatologickými nálezy.
Inflamatorní metastatický karcinom je charakterizován pomalu se zvětšujícím pruhovitým erytémem připomínajícím erysipel (odtud název carcinoma erysipelatoides). Postiženy jsou obvykle prs a jeho okolí. Nález přetrvává delší dobu a klinický obraz není doprovázen typickými celkovými potížemi, jako tomu je u erysipelu (teplota, třesavka) a laboratorními změnami. Během týdnů trvání dostává kůže nažloutlý odstín a stává se fibrotickou.
Teleangiektatický metastatický karcinom charakterizují plošně uspořádané peckovité načervenalé papuly s erytémem. Barva je způsobena přítomností erytrocytů v dilatovaných kapilárách. Povrch může mít někdy bradavičnatý charakter a může i exulcerovat.
Uzlovitý metastatický karcinom tvoří jeden nebo více tuhých nodulů, které mohou exulcerovat.
Pagetův karcinom se projevuje jako ostře ohraničené erytematoskvamózní ložisko na prsní bradavce nebo dvorci. Může být lokalizován jednostranně i oboustranně, a to i u mužů.

PÉČE O KOŽNÍ METASTÁZY

V terapii kožních metastáz je na prvním místě chirurgická excize, zejména u solitárních lézí, další možností je radioterapie, případně chemoterapie aplikovaná intralezionálně, dále je to laserové ošetření, případně experimentální léčba (aktinoterapie, fotodynamická léčba). V mnohých případech se zvažuje systémová chemoterapie nebo kombinované metody s ohledem na základní onemocnění.
Cílem lokální terapie je zabránit infekci metastatických ložisek a následně rozvoji septických komplikací, snížit nebezpečí krvácení z bohatě vaskularizovaných metastatických uzlů, odstranění zápachu, snížení bolestivosti projevů a zlepšení celkového životního komfortu pacienta.

TERAPEUTICKÝ POSTUP

Prvním krokem je správné očištění, dezinfekce a ošetření rány a jejího okolí. Důležité je poučení pacienta o způsobu

Tab. 4 Výběr vhodného terapeutického krytí s ohledem na charakter spodiny rány

Charakter rány	Druh krytí	Příklady
rána povleklá, secernující	hydrogely krytí s aktivním uhlím hydrokoloidy hydrofiber algináty	Nu-gel, Prontosan gel, Hydrosorbcomfort AskinaCarbosorb, CarboFlex,Carbonet Granuflex,Comfeel, Suprasorb H, Askina Hydro Aquacel, Versiva XC Melgisorb, Kaltostat, Urgosorb, Algisite M
rána infikovaná	krytí s aktivní uhlím algináty krytí s obsahem Ag	AskinaCarbosorb, CarboFlex,Carbonet Melgisorb, Kaltostat, Urgosorb, Algisite M MepilexAg, MelgisorbAg, Acticoat, AquacelAg, AtraumanAg, Promogran Prisma
nekrotická rána	hydrogely krytí aktivním uhlím	Nu-gel, Prontosan gel, Hydrosorb komfort AskinaCarbosorb, CarboFlex,Carbonet
rána s granulující spodinou	polyuretanové pěny hydrofiber hydrokoloidy hydrogely bioaktivní krytí	Mepilex, Tielle,Allevyn lite, CutimedSiltec Aquacel, Versiva XC Granuflex,Comfeel, Suprasorb H, Askina Hydro Nu-gel, Prontosan gel, Hydrosorb komfort Hyiodine, Suprasorb C, Chitoskin, Promogran
rána s epitelizující spodinou	transparentní filmové krytí tenké hydrokoloidy polyuretanové pěny neadherentní krytí hydrogely	Bioclusive, Tegaderm, Op-siteFlexigrid Granuflex extra thin, Cutimed hydro lite, Hydrocoll Mepilex, Tielle,Allevyn lite, CutimedSiltec Mepitel, Episil, Askinasilnet Nu-gel, Prontosan gel, Hydrosorbcomfort

ošetřování, zvážení jeho momentálních schopností a možností samoošetřování, případně zařízení odborné domácí péče prostřednictvím praktického lékaře či ošetřujícího onkologa.

K očištění rány se mohou použít dezinfekční roztoky či gely, např. Cytéal (chlorhexidinidigluconas, chlorokresol, hexamidinidisethionas) nebo Prontoderm gel (undecylenamidopropylbetain, polyhexanid.). Očistění rány je prováděno ve sprše, další možností je přímá dezinfekce rány či obklady prostřednictvím dezinfekčních oplachových roztoků, jako jsou Debriecasan roztok, Dermacyn roztok (superoxidované), Octenisept (octenidini dichlorid, fenoxyetanol), Octenilin (octenidinidihydrochlorid), Prontosan (midopropylbetain, polyhexanid), Betadine, Braunol (povidonumiodatum).

Při výběru vhodného speciálního krytí nebo lokálních extern se řídíme klinickým nálezem. Při infikovaných lézích s nekrotickými nánosy a hojnou sekrecí volíme krytí s aktivním uhlím, které absorbuje zápach a baktérie, pro rozpuštění nekrotických hmot možno doplnit gel s obsahem chlorných sloučenin (DebriecasanAqua gel) či hydrogel (Nugel, Intrasite gel), případně krytí s aktivním uhlím a stříbrem, kde využíváme absorpční schopnosti aktivního uhlí a antimikrobiální působení stříbra, které významně redukuje bakteriální kolonizaci a potlačuje infekci. Z dermatologických extern můžeme použít masti a pasty s obsahem antimikrobiálních látek – kyselina karbolová v kombinaci s kafrem, chlorhexidin, jodové sloučeniny (povidonumiodatum, nitrofurantoin, endiaron) a s obsahem antibiotik podle zjištěné citlivosti baktérií z ulcerace (gentamicin, chloramfenikol, tetracyklin). Klasická *magistraliter* externa aplikovaná na netkané textilii či gázu lze překrýt krytím z aktivního uhlí, v kombinaci se stříbrem k posílení antimikrobiálního účinku, k absorpci sekretu a účinnější eliminaci zápachu. U útvarů s granulujícím, epitelizujícím povrchem, místy s hyperplastickými uzly a s výraznou sekrecí můžeme využít krytí s technologií Hydrofiber, což je měkký, netkaný krycí materiál, který se při styku s výpotkem z rány mění v gel a rána se tak udržuje vlhká. Pokud sekrece není výrazná, vhodná jsou silikonová krytí bez nebo s příměsí stříbra s různými úpravami pro snadnější odvádění sekretu z oblasti rány (Mepilex, MepilexBorder, MepilexAg, Mepilex, CutimedSiltec). Nedílnou součástí lokální terapie je i péče o okolí kožních metastáz. Na okolí bez zánětu lze použít indiferentní externa ke každodenní péči, s hypoalergenním složením, bez parfemace, s lehkou texturou (např. Dexeryl, Epaderm krém, Belobaza aj.). Okolí s ekzematizací zklidňujeme použitím kortikoidních extern bez či s obsahem antibiotik (Diprosone krém, mast, Beloderm krém, mast, Belogent krém, mast aj.) (Tab. 4).

PROGNÓZA

Kožní metastázy mají vždy poměrně špatnou prognózu, zvláště u maligního melanomu, nádorů plic, vaječníků a horních partií trávicího traktu. Průměrná doba přežití nemocných po vzniku kožních metastáz se pohybuje mezi 1–34 měsíci.

ZÁVĚR

Péče o onkologického pacienta je vždy komplexní. Cílem naší péče je zmírnění nežádoucích účinků při adjuvantní terapii, zmírnění příznaků kožních metastáz a zlepšení životního komfortu pacienta. Na naší Dermatovenerologické klinice 2. LF UK a Nemocnice Na Bulovce pro tyto pacienty slouží Poradna pro onkologické rány (www.bulovka.cz/der), otevřená v roce 2016.

Prohlášení: autorka v souvislosti s tématem práce nemá střet zájmů.

Literatura

BURGDORF, WHC., PLEWIG, G., WOLFF, HH., LANDTHALER, M. *Braun Falco´s Dermatology.* 3nd ed. Berlin, Heidelberg : Springer, 2009, p. 1373–1376.

DAVIS, D., PELLOWSKI, D. Cutaneous metastases. In **BOLOGNA, JL., JORIZZO, JL., RAPINI, RP.** *Dermatology.* 3nd ed. Edinburgh, London, New York : Mosby, 2008, p. 1897–1901.

HARPER, LJ., FRANKLIN, LE., JENRETTE, JM., AGUERO, EG. *Skin toxicity during breast irradiation: Pathophysiology and management.* South Med J, 2004, 97, p. 989–993.

HYMES, SR., STROM, EA., FIFE, C. *Radiation dermatitis: Clinical presentation, pathophysiology, and treatment.* J AM Acad Dermatol, 2006, 54, p. 28–46.
KRAJSOVÁ, I. *Melanom: [klasifikace, diagnostika, terapie, prevence]*. Praha : Maxdorf Jessenius, 2006, s. 212–214.
KUNA, P., NAVRÁTIL, L., et. al. *Klinická Radiobiologie.* Manus, 2005, 1, s. 47–49.
MILLER, RC., SCHWARTZ, DJ., SLOAN, JA., et al. *Momethasone fuorate effect on acute skin toxity in breast cancer patiens receiving radiotherapy:a phase III double-blind-randomized trial from the North Cancer Treatment Group N06C4 Int*. J Radiation Oncology Biol Phys, 2011, 79, p. 1460–1466.
PIZINGER, K. *Kožní metastázy*, Onkologie, 2010, 4, s. 237–240.
SALVO, N., BARNES, E., VAN DRAANEN, J., STACEY, E., et al. *Prophylaxis and management of acute radiation-induced skin reactions: a systematic review of the literature.* Curr Oncol, 2010, 17, p. 94–112.
VIŠŇOVCOVÁ, N., TONHAJZEROVÁ, I., JAKUŠOVÁ, V., BARÁNI, H., JAKUŠ, J. *Radioterapia a včasné postradiačné zmeny na koži.* Onkológia (Bratisl.), 2010, 5, p. 292–295.
ZELENKOVÁ, D. *Bercový vřed.* Čes Dermatovenerol, 2012, 3, s. 144–156.

MUDr. Katarina Haščáková
e-mail: katarina.hascakova@gmail.com
Univerzita Karlova v Praze, 2. lékařská fakulta a Nemocnice Na Bulovce, Dermatovenerologická klinika

Spinaliom parietofrontálně vpravo s prorůstáním do kalvy a pravé orbity

Aplikace polyuretanové pěny s obsahem Ag

Stav po léčbě

Radiodermatitida 2. stupně v třísle

Aplikace polyuretanového krytí v třísle

Stav po léčbě

Radiodermatitida 2.stupně

Aplikace polyuretanové pěny

Stav po léčbě

Inzerce AIG100731B ▶

Protopic®

Dostaňte pod kontrolu vzplanutí atopické dermatitidy

LEO

Infekční komplikace biologické léčby psoriázy

Boháč P. Hercogová J.

Čes. Dermatovenerol., 2017, 7, č. 3, s. 170–174

SOUHRN

Biologická léčba psoriázy představuje moderní, dynamicky se rozvíjející terapeutický přístup k potlačení projevů řady chorob, které byly dříve často obtížně léčitelné, nebo byly léčitelné za cenu vysokého rizika nežádoucích účinků při dlouhodobé terapii. Obecně je s biologickou léčbou spojeno vyšší riziko infekčních komplikací než u klasické systémové terapie.

KLÍČOVÁ SLOVA

biologická odpověď • TNF-α inhibitory • antagonisté interleukinů

SUMMARY

Bohac, P., Hercogova, J. Infectious complications of biologic treatment of psoriasis

Biologic treatment of psoriasis is a modern, fast-developing therapeutic procedure, that can help in suppressing symptoms of a whole range of diseases, which often used to be difficult to treat in the past, or they were treatable at the cost of high risk of adverse effects resulting from long-term therapy. Generally speaking, biologic treatment has a higher risk of infectious complications than classic systemic therapy.

KEY WORDS

biological response • TNF-alpha inhibitors • interleukin antagonists

Psoriáza jako chronické systémové zánětlivé, imunitně podmíněné onemocnění, je doprovázena řadou komorbidit, jako například chorob kardiovaskulárních, gastrointestinálních či metabolických. Jako každé chronické onemocnění vyžaduje dlouhodobou a bezpečnou terapii.

Biologická léčba představuje moderní, dynamicky se rozvíjející terapeutický přístup k potlačení projevů řady chorob, které byly dříve často obtížně léčitelné nebo byly léčitelné za cenu vysokého rizika nežádoucích účinků při dlouhodobé terapii. V dermatologii se nejčastěji biologika podávají k léčbě chronicky stacionární formy psoriázy. V souvislosti se vstupem těchto nových léčebných přípravků, které jsou určeny k celoživotní terapii, se otevřela otázka týkající se jejich bezpečnosti.

STRUKTURA BIOLOGICKÝCH LÉČIV

Biologické léky jsou biotechnologicky vyráběné léky cíleně modifikující biologickou odpověď na molekulární úrovni.[1] Jsou to peptidy vyráběné v produkčních organismech, kdy je pomocí genového inženýrství do organismu vložen gen k výrobě daného peptidu. Po pomnožení a produkci dostatečného množství cílové látky je proces zastaven, výsledná produkční směs je dále mnoha biochemickými postupy čištěna a na konci této fáze je účinná látka. K aplikaci se (na rozdíl od klasických, nízkomolekulárních léčiv) volí forma parenterální z důvodu vysoké citlivosti peptidů k fyziologické hydrolýze v gastrointestinálním traktu. Úpravy peptidů proti hydrolýze by způsobily minimální vstřebávání z trávicího traktu. Proto jsou biologická léčiva aplikována většinou ve formě parenterální.[2]

IMUNOPATOGENEZE PSORIÁZY

Zásadní roli v patogenezi psoriázy hrají buňky a cytokiny imunitního systému. Nejdůležitější v tomto procesu jsou T-lymfocyty. Zatímco v epidermis jsou nalézány CD8+, tak v dermis jsou přítomné CD4 i CD 8+ T-lymfocyty. Analýzou těchto buněk v psoriatických placích byla zjištěna oligoklonalita, proto se uvažuje o potenciální antigen specifické expanzi T-lymfocytů, jejíž spouštěč zatím není znám. V psoriatických lézích byla rovněž zjištěna zvýšená přítomnost dendritických buněk, které mají vyšší schopnost aktivace T-lymfocytů (ve srovnání s dendritickými buňkami zdravé kůže). Aktivované dendritické buňky produkují mimo jiné zvýšené množství prozánětlivého TNF-α.[3] Mezi další prozánětlivé cytokiny detekované ve zvýšené míře v psoriatických lézích patří mimo jiné IFN-gama, IL-2, IL-12, IL-23 a IL-15. Zvýšené množství IL-23 poté indukuje v Th17 lymfocytech zvýšenou tvorbu IL 17 a IL-22, tyto dva enzymy mají přímou roli v indukci zánětu a proliferaci keratinocytů.[3]

FYZIOLOGICKÁ ÚLOHA CYTOKINŮ

TNF-α hraje zásadní roli v časných fázích obranného zánětu, považuje se za nejdůležitější cytokin přirozené imunity. Jeho zdrojem jsou buňky monocyto-makrofágového systému, ale i T- a B-lymfocyty, NK-buňky, neutrofily, keratinocyty a endotelové buňky. Má schopnost indukovat zvýšenou teplotu, expresi adhezívních molekul v endotelu a prokoagulační aktivitu, stimuluje tvorbu proteinů akutní fáze, prostaglandinů, leukotrienů, prozánětlivých interleukinů IL-1, IL-6,IL-8, GM-CSF a může indukovat apoptózu buněk. Podílí se na fyziologické cytotoxické aktivitě Th1-lymfocytů, hraje důležitou roli v imunitní odpovědi proti intracelulárním patogenům a při tvorbě granulomů.[4]

Interleukin 12 je klíčový cytokin podmiňující diferenciaci Th1 lymfocytů. Skládá se z podjednotek p35 a p40. Pokud se s podjednotkou p40 spojí bílkovina p19, vytvoří se heterodimer p19/p40, který je označován IL-23 a ovlivňuje funkci paměťových T-lymfocytů a indukuje tvorbu IL17 v Th17 lymfocytech. Interleukiny IL-12 a IL-23 regulují buňkami zprostředkovanou imunitu.[4]

IL-17 není pouze jeden, nýbrž celá skupina cytokinů, které jsou produkovány nejen v T-lymfocytech, ale i v dendritických buňkách, neutrofilech či buňkách monocyto-makrofágováho systému. Diferenciace z T-lymfocytů v Th17 probíhá pod vlivem IL-1, IL-6 a IL-23. Lymfocyty Th17 poté produkují IL-17, který je důležitý při obraně proti extracelulárním mikroorganismům

včetně mykotických infekcí, stimuluje aktivitu B-lymfocytů a antigen prezentujících buněk.[5]
Psoriázu je možné léčit klasickými systémovými léčivy – metotrexátem, acitretinem a cyklosporinem, nebo dvěma skupinami biologických léčiv – TNF-α inhibitory (adalimumab, etanercept, infliximab) a antagonisty interleukinů (IL12/23 – ustekinumab či IL 17 – sekukinumab, ixekizumab).
Psoriáza je zánětlivé onemocnění, které je ovlivněno řadou působících imunitních buněk a intercelulárních signalizačních kaskád. Biologická léčba je cílena na prozánětlivě působící cytokiny, blokováním jejich biologické aktivity dochází u pacientů ke klinickému zlepšení onemocnění. Na druhou stranu je ale zánět základní obrannou reakcí organismu a tlumením tohoto procesu může nastat zvýšené riziko infekčních komplikací. Před zahájením biologické léčby se proto provádí vyšetření krevního obrazu a diferenciálního rozpočtu leukocytů, urey, kreatininu, minerálů, MDRD, jaterních enzymů, sérologické vyšetření na syfilis, hepatitidy, HIV (se souhlasem pacienta), test k odhalení latentní formy tuberkulózy (Quantiferon TB Gold), vyšetření moči, rtg hrudníku a pneumologické vyšetření. V průběhu terapie se opakuje laboratorní vyšetření jednou za 3–6 měsíců, plicní vyšetření včetně kontrolního skiagramu hrudníku a testu Quantiferon TB Gold jednou za rok, neurčí-li pneumolog jinak.

NEŽÁDOUCÍ ÚČINKY BIOLOGICKÉ LÉČBY

Nežádoucí účinek je jakákoliv neočekávaná nežádoucí událost, která se vyskytla během terapie daným léčivem, která ale nemusí k danému léčivu mít kauzální vztah. Závažná nežádoucí událost je ta, která může vyústit v úmrtí, je život ohrožující, vyžaduje hospitalizaci, má dlouhodobé či trvalé následky, nebo vyústí v kongenitální malformaci plodu.[6] Jako závažná infekční komplikace jsou hodnoceny infekční komplikace, které ohrožují pacienta na životě (nebo jsou příčinou úmrtí), vyžadují hospitalizaci (či způsobí prodloužení hospitalizace), mají za následek trvalé postižení nebo vyžadují zásah k předcházení takového stavu.[7]

SBĚR DAT

1. Před vstupem léčiv na trh jsou prováděny rozsáhlé klinické studie, které mají za cíl dokázat účinnost a bezpečnost nového léčiva. Velmi často se proto srovnávají s placebem, klasickou systémovou terapií nebo jinými biologickými léčivy. Studie se z důvodu statistické významnosti provádějí na velkých skupinách pacientů. Protokol studie určuje vstupní kritéria pro účast pacientů, na základě kterých mohou být pacienti z účasti na studii vyloučeni (věk, komorbidity, anamnéza vč. závažných infekcí v minulosti apod.). Proto soubory pacientů nemusí zcela odpovídat běžné populaci léčených pacientů. Data jsou většinou sbírána kratší dobu, než po kterou pacienti užívají daný lék v praxi. Jsou statisticky zpracována, přičemž volba statistické metody může ovlivnit data následně publikovaná, která jsou podkladem k registraci a uvedení léčiva na trh.
2. Farmakovigilance je proces sledující bezpečnost léčiv po uvedení na trh, v ČR prováděný Státním ústavem pro kontrolu léčiv (SÚKL). Zahrnuje sledování léčivých přípravků v každodenní klinické praxi, hodnocení rizik, přínosu léčiv a poskytování důležitých informací zdravotníkům. Vstupní informace jsou získávány od zdravotníků hlášením nežádoucích účinků, přebíráním informací od lékových agentur jiných členských států Evropské unie, z klinických studií, z odborných publikací ve světové literatuře, od farmaceutických firem, ze zdravotnických statistik a z informací o spotřebě léčivých přípravků. Na základě těchto dat mohou být rozpoznány nežádoucí účinky, které před vstupem na trh nebyly identifikovány, a mohou být přijímána příslušná regulační opatření s cílem omezit jejich výskyt. Mezi tato regulační opatření patří změny SPC, indikační omezení, úprava dávkování či změna výdeje (např. z volně prodejného v přípravek vydávaný na lékařský předpis), nebo úplné stažení léčiva z trhu.[7]
3. Cenná data může poskytnout i registr pacientů. Ten funguje na principu pravidelného zadávání předem určených dat a následného statistického zpracování. Registry sbírají data mnoha set až tisíců pacientů, mohou být buď na úrovni národní (Psobest – Německo, Biobadaderm – Španělsko, Psocare – Itálie, Biorep – Česká republika, Clalit Health Service database – Izrael), nebo z důvodu sběru více dat a vyšší statistické významnosti na úrovni mezinárodní (Psonet zastřešuje registry Biobadaderm, Clalit Health Serice database, Psocare).
4. Metaanalýzy jsou prováděny vyhodnocením dat mnoha studií s cílem zvýšit počet sledovaných subjektů a docílit tak větší statistické významnosti sebraných dat. Data lze v některých případech obtížně porovnat, neboť autoři nepoužívají jednotnou metodiku zadávání a následného hodnocení.
Získaná data je nutné umět správně interpretovat a při porovnávání výsledků klinických studií s výsledky observačních studií či registrů je třeba znát i přesnou terminologii, tj. zda jsou zkoumány (závažné) nežádoucí události nebo (závažné) infekční komplikace a jak jsou tyto události definovány. Např. onemocnění hodnocené v jedné studii jako infekční komplikace může být s ohledem na protokol jiné studie hodnoceno jako závažná infekční komplikace. Data se mohou také lišit v rámci jedné studie s jedním protokolem, např. Garcio-Doval et al. popsali v rámci sledování v registru Psonet vyšší incidenci všeobecných infekcí ve španělské části, častější výskyt závažných infekčních komplikací v izraelské části a nižší výskyt bakteriálních infekcí v italské části.[8]
Shromážděná data je potřeba porovnat buď s jinou formou terapie, nebo s placebem. Jelikož je těžká forma psoriázy systémovým zánětlivým onemocněním, nelze z etických důvodů srovnávat tuto dlouhodobou terapii s placebem (v rámci některých klinických studií mohou být skupiny dostávající placebo, ale většinou jsou tito pacienti po určité době přeřazeni do skupiny dostávající účinnou látku). Z důvodů metodiky nelze provést srovnání pacientů s chronickým systémovým zánětlivým onemocněním se skupinou pacientů zcela zdravou bez jakýchkoliv komplikací. Proto většina níže uvedených prací porovnává biologickou léčbu ke klasické terapii, nejčastěji k metotrexátu.

METODIKA

Tato práce porovnává výsledky na Pubmedu dostupných klinických studií, dále analýzou dat národních a mezinárodních registrů a metaanalýz zabývajících se tématem infekčních komplikací u biologické léčby.

VÝSLEDKY

V práci K. Reicha et al. byla zkoumána data z německého registru PsoBest, zahrnující celkem 2444 pacientů léčených systémovou a biologickou terapií. Vyšší riziko nezávažných infekcí bylo zjištěno u skupiny pacientů léčených biologickou léčbou než u skupiny léčené klasickou systémovou léčbou, a to 7,5 vs. 4,88/100 pacientoroků (PR), riziko závažných infekcí bylo u biologické léčby rovněž vyšší – 0,65 vs. 0,33/100 PR, rozdíl však nebyl statisticky významný.[9]
V pětileté observační studii registru Biobadaderm zkoumali D. Carretera et al. výskyt nežádoucích účinků u pacientů

s biologickou léčbou. Byla zpracována prospektivně sebraná data 1956 pacientů, celkem v 3753 léčebných cyklech; z toho 1572 cyklů proběhlo klasickou (acitretin, metotrexát, cyklosporin) a 2181 biologickou léčbou (adalimumab, efalizumab, etanercept, infliximab, ustekinumab), medián sledování byl 3,3 roku. Bylo zjištěno celkem 2061 nežádoucích událostí, z toho 139 závažných a osm fatálních. Pacienti na biologické léčbě vykazovali statisticky významně menší incidenci nežádoucích událostí než pacienti na systémové léčbě (metotrexátu) (RR: 0,8 (95% CI: 0,8–0,9, p < 0,001). Nebyla prokázaná statistická významnost pro závažné či fatální nežádoucí účinky u obou skupin. V obou skupinách byly nejčastější nežádoucí událostí infekce, se statisticky významnější incidencí u skupiny biologické léčby (RR 1,5, 95% CI: 1,2–1,8), p < 0,001). Byl prokázán vztah vyššího výskytu nežádoucích reakcí v závislosti na věku, předchozí historii nádoru či onemocnění jater.[10]

Dávila Seijo P. et al. na vzorku 2153 pacientů (7867 PR) registru Biobadaderm porovnali výskyt infekčních komplikací u klasických systémových léků a pacientů na biologické léčbě. Ve srovnání s metotrexátem vykazovaly nejvyšší riziko infekcí kombinace adalimumabu a metotrexátu (RR 2,13, 95% CI 1,23–3,67, p < 0,01), dále infliximab (RR 1,71, 95% CI 1,10–2,65, p < 0,05), etanercept(RR1,34, 95%CI1,02–1,76, p<0,05) a cyklosporin (RR 1,58, 95% CI 1,17–2,15, p < 0,01). Nejnižší riziko infekčních komplikací srovnáním s metotrexátem měl acitretin (RR 0,6, 95% CI 0,44–0,83, p < 0,01). Bylo prokázáno statisticky vyšší riziko infekcí u TNF-α inhibitorů ve srovnání s metotrexátem, acitretin vykázal o 40 % nižší riziko infekčních komplikací než metotrexát. Závažné infekční komplikace byly nejčastěji sledovány u kombinované léčby adalimumab plus metotrexát (2,33/100 pacientoroků), dále u cyklosporinu (2,0/100 PR) a infliximabu (1,8/100 PR). Vyšší riziko vzniku závažných infekcí ve srovnání s metotrexátem vykazoval pouze cyklosporin (RR3,12, 95% CI 1,11–8,77, p < 0,05), nebylo prokázáno statisticky významné riziko vzniku závažných infekcí ve srovnání klasické a biologické léčby.[11]

Od výše uvedených výsledků se odchyluje nedávno publikovaná práce Garcia-Dovala et al., která zkoumala data z mezinárodního registru Psonet týkající se 17 739 pacientů (celkem 23 358 pacientoroků). Při RR 0,98, 95% CI 0,8–1,19, nebyl prokázán statisticky významný rozdíl výskytu závažných i nezávažných infekcí u skupin pacientů léčených TNF-α inhibitory a systémovými klasickými léčivy. Dále byly porovnány skupiny nemocných léčených TNF-α inhibitory a metotrexátem, TNF-α inhibitory a acitretinem, u kterých bylo zjištěno pouze mírně vyšší riziko infekcí u pacientů léčených metotrexátem ve srovnání s acitretinem; rozdíl nebyl statisticky významný. Data 17 739 pacientů ukazují na stejné riziko vzniku infekčních komplikací u biologické léčby jako u klasických systémových léčiv. Nebyly prokázány rozdíly v souvislosti s věkem, pohlavím či komorbiditami.[8]

Analýza dat z observační studie Psolar, kterou provedli Kalba et al., týkající se 11 466 pacientů (22 311 PR porovnávala výskyt závažných infekčních komplikací u pacientů s biologickou léčbou. Míra výskytu závažných infekcí byla 0,83 (ustekinumab), 1,47 (etanercept), 1,97 (adalimumab) a 2,49 (infliximab) na 100 PR, zatímco u kontrolních skupin 1,05 (pacienti bez metotrexátu a biologik) a 1,28 (s metotrexátem, bez biologik)/100 PR. Nejčastějšími závažnými infekčními komplikacemi byly pneumonie a celulitida. Z výše uvedeného vyplývá, že terapie ustekinumabem a etanerceptem není spojena s vyšším rizikem výskytu závažných infekčních komplikací, zatímco terapie adalimumabem a infliximabem s tímto rizikem spojené jsou. Nejčastějšími infekčními komplikacemi byly pneumonie, záněty kůže a podkoží, divertikulitida a uroinfekty. Byla zjištěna statisticky významná souvislost mezi výskytem závažných infekcí a věkem, diabetem, kouřením a dřívější přítomností infekčních komplikací u pacientů (před zařazením do studie). Nebyl zjištěn rozdíl ve skupině pacientů s psoriatickou artritidou. Užívání alkoholu bylo překvapivě spojeno s nižším rizikem výskytu závažných infekcí.[12]

Data výše uvedená týkající se vyššího výskytu komplikací u pacientů v závislosti na věku neodpovídají však závěru Garbera C. et al., kteří v retrospektivní observační studii 194 pacientů (z toho 48 pacientů starších 65 let) nepozorovali statisticky významné riziko nežádoucích účinků či infekčních komplikací mezi skupinami pacientů starších a mladších 65 let. Prokázali statisticky významně nižší riziko nežádoucích účinků u starších pacientů na biologické léčbě ve srovnání se staršími pacienty s klasickou systémovou terapií, riziko infekčních komplikací obou skupin nebylo statisticky významné. Účinnost biologické terapie byla u věkových skupin mladší a starší 65 let srovnatelná.[13]

Systematická metaanalýza dat 33 randomizovaných klinických studií, kterou provedli Yiu Z. et al., zkoumala výskyt infekčních komplikací v prvních 30 týdnech biologické léčby. V klinických randomizovaných studiích ve srovnání s placebem nebyl prokázán statisticky významně vyšší výskyt závažných infekčních komplikací u pacientů na biologické léčbě (adalimumab, etanercept, infliximab, ustekinumab). Zde však mohou být výsledky ovlivněny vstupními kritérii do klinických studií, neboť u 13 studií z 33 byla vyřazujícím před vstupem do studie závažná infekce.

O TNF-α inhibitorech a ustekinumabu existuje dostatek dat týkajících se jejich účinnosti a bezpečnostního profilu při dlouhodobé léčbě. Bezpečnost secukinumabu (datum registrace 15. 1. 2015) zatím můžeme hodnotit pouze na základě klinických studií s tímto léčivem. Ju Yeon Ryoo et al. provedli metaanalýzu bezpečnosti sekukinumabu při léčbě psoriázy použitím dat sedmi randomizovaných klinických studií fáze III (zařazeno celkem 4555 pacientů). Bylo zjištěno, že výskyt nežádoucích událostí u standardního dávkování sekukinumabu byl vyšší než u etanerceptu (80,5 % vs. 64,8 %, p < 0,01) či u skupiny pacientů s placebem (65,6 % vs. 34,4 %, p < 0,01). Výskyt závažných nežádoucích událostí nebyl statisticky významný. Výskyt nežádoucích událostí byl vyšší než u ustekinumabu, avšak bez statistické významnosti. Nejčastější infekční komplikací u sekukinumabu, stejně jako u etanerceptu a ustekinumabu, byly infekty dýchacích cest.[15]

Analýzou dat 1204 pacientů s psoriázou a s psoriatickou artritidou (PsA) Haddad A. prokázal vyšší incidenci infekčních komplikací u skupiny pacientů s psoriázou a PsA ve srovnání se skupinou s pouze kožním onemocněním – 19,6/100 PR vs. 12,2/100 PR. Riziko vzniku infekce bylo u pacientů s PsA vs. psoriázou 1,6 (p < 0,02), u skupiny pacientů s PsA léčených biologiky vs. klasickými systémovými léky 1,56 (95% CI 1,22–2,0) a u skupiny nemocných s psoriázou na biologické léčbě vs. na klasické terapii 1,50 (95% CI 0,64–3,54). Bylo prokázáno vyšší riziko vzniku infekčních komplikací u pacientů na biologické léčbě ve srovnání se systémovou léčbou a také vyšší riziko u pacientů se současnou psoriatickou artritidou ve srovnání se skupinou pacientů pouze s kožním onemocněním.[16]

Rozsáhlá metaanalýza dat 11 879 pacientů z celkem 29 klinických studií s TNF-α inhibitory provedená Zhang Z. prokázala statisticky významné, téměř dvojnásobně vyšší riziko vzplanutí tuberkulózy (TBC) ve srovnání s klasickou systémovou terapií či placebem (OR 1,94 (95 %CI 1,10 –3,44) p = 0,02).[17] Tsai et al. zkoumali riziko vzniku TBC u ustekinumabu analýzou

Tab. Infekční komplikace podle SPC daných léčiv[19–23]

adalimumab	velmi časté (≥ 1/10)	infekce dýchacích cest
	časté (≥ 1/100 až < 1/10)	systémové infekce, střevní infekce, infekce kůže a měkkých tkání (včetně paronychia, celulitidy, impetiga, ušní infekce, orální infekce, infekce močových cest, mykotické infekce)
	málo časté (≥ 1/1000 až < 1/100)	neurologické infekce, oportunní infekce a tuberkulóza, oční infekce
etanercept	velmi časté (≥ 1/10)	infekce dýchacích cest, cystitidy, infekce kůže
	málo časté (≥ 1/1000 až < 1/100)	závažné infekce (včetně pneumonie, celulitidy, sepse a parazitárních infekcí)
	vzácné (≥ 1/10 000 až < 1/1000)	tuberkulóza, oportunní infekce
infliximab	velmi časté (≥ 1/10)	virové infekce (např. chřipková onemocnění, infekce virem herpes simplex)
	časté (≥ 1/100 až < 1/10)	bakteriální infekce (např. sepse, celulitida, abscesy)
	méně časté (≥ 1/1 000 až < 1/100)	tuberkulóza, mykotické infekce, (např. kandidóza)
ustekinumab	časté (≥ 1/100 až < 1/10)	zubní infekce, infekce horních cest dýchacích, nazofaryngitida
	málo časté (≥ 1/1 000 až < 1/100)	celulitida, herpes zoster, virová infekce horních dýchacích cest
sekukinumab	velmi časté (≥ 1/10)	infekce horních cest dýchacích
	časté (≥ 1/100 až < 1/10)	orální herpes
	málo časté (≥ 1/1,000 až < 1/100)	orální kandidóza, tinea pedis, otitis externa

dat ze čtyř klinických studií, u jednoho ze 3177 pacientů došlo k reaktivaci TBC (0,03/100PR).[18]

Výše uvedené práce hodnotí riziko výskytu (závažných) infekčních komplikací (či nežádoucích událostí) u pacientů na biologické léčbě, nehodnotí se však, o jaké konkrétní komplikace se jedná. Tyto údaje jsou dostupné v SPC jednotlivých přípravků.

Pro všechna biologika platí, že nejčastější infekční komplikací jsou infekty dýchacích cest. U TNF-α a sekukinumabu jsou velmi časté (≥ 1/10), u ustekinumabu je udáván výskyt (≥ 1/100 až < 1/10). Mezi infekce velmi časté (≥ 1/10) patří dále u etanerceptu cystitidy a infekce kůže, u infliximabu chřipková onemocnění a infekce herpetickými viry. Mezi infekty časté (≥ 1/100 až < 1/10) patří u adalimumabu chřipková onemocnění, kandidózy, gastroenteritidy, infekce kůže a měkkých tkání, herpetické infekce a infekce močových cest. U infliximabu se uvádějí bakteriální infekce kůže a měkkých tkání, u sekukinumabu herpetické infekce (Tab.).[19, 20, 21, 22, 23]

HODNOCENÍ – ZÁVAŽNÉ INFEKČNÍ KOMPLIKACE

Některé práce zkoumající závažné infekční komplikace biologické léčby ve srovnání s metotrexátem neprokázaly statisticky významně vyšší riziko. Ani rozsáhlá metaanalýza provedená Yiu Z. et al. neprokázala v prvních 30 týdnech biologické léčby srovnáním s placebem statisticky významně vyšší riziko vzniku závažné infekční komplikace. Pouze práce Dávila Seija popsala četnost výskytu závažných infekčních událostí u současné terapie adalimumabem a metotrexátem 2,33/100 PR a u léčby infliximabem 1,8/100 PR.[11] Kalb et al. popsali nejvyšší incidenci u infliximabu 2,49/100 PR a adalimumabu 1,97/100 PR, nejnižší u ustekinumabu 0,83/100 PR.[12] Pacienti s psoriázou a PsA léčení biologickou léčbou mají (na rozdíl od pacientů pouze s kožními projevy onemocnění) vyšší riziko vzniku infekcí.[16] S terapií TNF-α inhibitory je spojené téměř dvojnásobné riziko reaktivace TBC ve srovnání s klasickou systémovou terapií.[17] Vzhledem k tomu, že inhibitory IL-17 vstoupily na trh v nedávné době, nemáme ještě dostatek dat ohledně dlouhodobé terapie k dispozici, proto nejsou ve většině výše uvedených prací hodnoceny.

HODNOCENÍ – INFEKČNÍ KOMPLIKACE

Většina výše uvedených prací se shoduje na tom, že je obecně s biologickou léčbou spojené vyšší riziko infekčních komplikací než u klasické systémové terapie. Vzhledem k etickým otázkám nelze hodnotit riziko při dlouhodobé léčbě vzhledem k placebu. Co se infekčních komplikací týká, je z celkově podávaných léčiv nejbezpečnější terapie acitretinem. Nejvíce infekčních komplikací ze skupiny biologik bylo popsáno u infliximabu a nejnižší riziko u ustekinumabu. S terapií TNF-α inhibitory je spojeno téměř dvojnásobně vyšší riziko reaktivace TBC ve srovnání s klasickou systémovou terapií.

SHRNUTÍ

Nejméně infekčních komplikací se vyskytlo během terapie acitretinem, terapie cyklosporinem byla spojena s vyšším rizikem (ve srovnání s metotrexátem).[11]

Na otázku, zda je s biologickou léčbou spojeno více infekčních komplikací ve srovnání s klasickou systémovou terapií, není zatím možné jasně odpovědět. Biologická léčba má minimálně stejné nebo asi 1,5násobně vyšší riziko vzniku infekčních komplikací než terapie metotrexátem. Při srovnání jednotlivých biologických léků s metotrexátem je nejvíce riziková kombinovaná terapie adalimumabem s metotrexátem, poté monoterapie infliximabem a etanerceptem. Nejmenší riziko vykázal

ustekinumab. Sekukinumab má vyšší riziko infekčních komplikací než etanercept. S terapií TNF-α inhibitory je spojeno vyšší riziko reaktivace TBC.

ZÁVĚR

V dnešní době je pro spolupracující nemocné s psoriázou k dispozici řada terapeutických možností, které umožní navodit remisi onemocnění a zlepšit kvalitu života. Je důležité pečlivě zvážit přínosy i rizika každého léčebného postupu. Pokud se rozhodneme pro biologickou léčbu, měli bychom si být vědomi možného zvýšeného rizika vzniku infekčních komplikací, vyloučit přítomnost infekce před zahájením léčby, pacienta pečlivě sledovat a včas na event. infekční komplikace reagovat.

Prohlášení: v souvislosti s tématem práce nemají autoři střet zájmů.

Literatura

1. **BENÁKOVÁ, N., ETTLER, K.** *Psoriáza nejen pro praxi.* Triton 2007, s.131
2. **FUSEK, M., VÍTEK, L., et al.** *Biologická léčiva. Teoretické základy a klinická praxe*. Grada publishing, 2012, s. 24–27.
3. **GOLDSMITH, LA., KATZ, SI., GILCHREST, BA., et al.** *Fitzpatricks Dermatology In General Medicine.* 8th ed, New York : McGraw-Hill Professional, c2012.
4. **KREJSEK, J., KOPECKÝ, O., et al.** *Klinická imunologie.* Nucleus HK, 2004, s. 61–65.
5. **ONISHI, R., GAFFEN, S., et al.** *Interleukin-17 and its target genes: mechanisms of interleukin-17 function in disease.* Immunology, 2010, 129, p. 311–321.
6. **ICH Harmonised Tripartite Guideline Clinical Safety Data Management: Definitions And Standards For Expedited Reporting E2a Current Step 4 version dated 27 October 1994.** http://www.ich.org/fileadmin/Public_Web_Site/ICH_Products/Guidelines/Efficacy/E2A/Step4/E2A_Guideline.pdf)
7. **Farmakovigilance**. http://www.sukl.cz/leciva/co-je-farmakovigilance?highlightWords=farmakovigilance
8. **GARCIA-DOVAL, I., COHEN, AD., et al.** *Risk of serious infections, cutaneous bacterial infections, and granulomatous infections in patients with psoriasis treated with anti-tumor necrosis factor agents versus classic therapies: Prospective meta-analysis of Psonet registries*. J Am Acad Dermatol, 2017, 76, p. 299–308.e16.
9. **REICH, K., MROWIETZ, U., et al.** *Drug safety of systemic treatments for psoriasis: results from The German Psoriasis Registry PsoBest*. Arch Dermatol Res, 2015, 307, p. 875–883.
10. **CARRETERO, G., FERRANDIZ, C., et al.** *Risk of adverse events in psoriasis patients receiving classic systemic drugs and biologics in a 5-year observational study of clinical practice: 2008-2013 results of the Biobadaderm registry*. J Eur Acad Dermatol Venereol, 2015, 29, p. 156–163.
11. **DÁVILA-SEIJO, P., DAUDEN, E., et al.** *Infections in moderate to severe Psoriasis Patients Treated with Biological Drugs Compared to Classic Systemic Drugs: Findings from the BIOBADADERM Registry*. J Invest Dermatol, 2017, 137, p. 313–321.
12. **KALB, RE., FIORENTINO, DF., et al.** *Risk of Serious Infection With Biologic and Systemic Treatment of Psoriasis: Results From the Psoriasis Longitudinal Assessment and Registry (PSOLAR).* JAMA Dermatol, 2015, 151, p. 961–969.
13. **GARBER, C., PLOTNIKOVA, N., et al.** *Biologic and Conventional Systemic Therapies Show Similar Safety and Efficacy in Elderly and Adult Patients With Moderate to Severe Psoriasis.* J Drugs Dermatol, 2015, 14, p. 846–852.
14. **YIU, ZZ., EXTON, LS., et al.** *Risk of Serious Infections in Patients with Psoriasis on Biologic Therapies: A Systematic Review and Meta-Analysis.* J Invest Dermatol, 2016, 136, p. 1584–1591.
15. **RYOO, JY., YANG, HJ., et al.** *Meta-analysis of the Efficacy and Safety of Sekukinumab for the Treatment of Plaque Psoriasis.* Ann Pharmacother, 2016, 50, p. 341–351.
16. **HADDAD, A., LI, S., et al.** *The Incidence and Predictors of Infection in Psoriasis and Psoriatic Arthritis: Results from Longitudinal Observational Cohorts.* J Rheumatol, 2016, 43, p. 362–366.
17. **ZHANG, Z.** *Risk of tuberculosis in patients treated with TNF-α antagonists: a systematic review and meta-analysis of randomised controlled trials.* BMJ Open, 2017, 7, e012567.
18. **TSAI, F.** *The safety of ustekinumab treatment in patients with moderate-to-severe psoriasis and latent tuberculosis infection.* Br J Dermatol, 2012, 167, p. 1145–1152.
19. **SPC Remicade.** http://www.sukl.cz/modules/medication/detail.php?kod=0027283
20. **SPC Humira.** http://www.sukl.cz/modules/medication/detail.php?code=0027918&tab=texts
21. **SPC Enbrel.** http://www.sukl.cz/modules/medicat ion/detail.php?kod=0149395
22. **SPC Stelara.** http://www.sukl.cz/modules/medication/detail.php?kod=0167600
23. **SPC Cosentyx.** http://www.sukl.cz/modules/medication/detail.php?kod=0210317

MUDr. Petr Boháč, prof. MUDr. Jana Hercogová, CSc.
e-mail: petr.bohac@email.cz
Univerzita Karlova, 2. lékařská fakulta a Nemocnice Na Bulovce, Centrum biologické léčby

Syfilitická hepatitida – kazuistika

Brejchová M.

Čes. Dermatovenerol., 2017, 7, č. 3, s. 175–178

SOUHRN

Syfilitická hepatitida je vzácný, ale dobře popsaný syndrom, jenž se obvykle manifestuje jako klinicky mírná hepatitida, kterou je možné po nasazení adekvátní terapie zcela vyléčit. Byly zaznamenány i případy závažné hepatitidy, ale žádný z nich nevedl k fatálním koncům. Tato kazuistika ukazuje rozmanitost a závažnost projevů syfilidy a připomíná nutnost mezioborové spolupráce při stanovení správné diagnózy.

KLÍČOVÁ SLOVA

hepatomegalie • *Treponema pallidum* • příznaky

SUMMARY

Brejchova, M. Syphilitic hepatitis – a case study
Syphilitic hepatitis is a rare, but well-described syndrome, which generally manifests as a clinically moderate hepatitis, which can be cured completely with adequate therapy. Cases of severe hepatitis have been recorded, but none of them led to fatal ends. This case study shows the variety and severity of syphilitic symptoms and stresses the importance of interdisciplinary cooperation for coming up with the correct diagnosis.

KEY WORDS

hepatomegaly • *Treponema pallidum* • symptoms

Syfilitická hepatitida je vzácný, ale dobře popsaný syndrom,[1] jenž se obvykle manifestuje jako klinicky mírná hepatitida, kterou je možné zcela vyléčit po nasazení adekvátní terapie.

POPIS PŘÍPADU

Objektem této kazuistiky je muž, 37 let, který se dosud s ničím neléčil. Rodinná anamnéza byla, kromě nejasného úmrtí bratra ve 29 letech ve spánku, bez pozoruhodností. Alergii neudával, pracoval v obchodě. Alkohol a drogy negoval. Z venerologického pohledu se jednalo o homosexuála žijícího 13 let ve stálém vztahu. Mimopartnerské styky negoval. Vřed, erozi, exantém v předchorobí pacient nepozoroval.

První potíže začaly v říjnu 2015 nadýmáním, říháním, tlakem v podžebří, které po dietě neustoupily. Naopak zpozoroval zežloutnutí sklér a kůže, pociťoval pichlavou bolest směrem k pravé lopatce. Pacient byl přijat na interní oddělení Nemocnice Na Františku. Ve vstupním laboratorním vyšetření byla patrná elevace jaterních transamináz AST (26,8 µkat/l), ALT (41,5 µkat/l), celkového i konjugovaného bilirubinu, ostatní parametry krevního obrazu a biochemie včetně ALP a GMT byly v normě.

Byla provedena sonografie břicha, která prokázala hepatomegalii s hrubou echostrukturou, akcelerovaným tokem v portálním systému, rozšířením periportálních prostor až obraz fibrotizace jater. Dále byly patrné edematózní stěna žlučníku bez zřetelné cholecystolitiázy a zvětšené uzliny v jaterním hilu, což by odpovídalo suspektní hepatitidě.

Podle rentgenového snímku hrudníku byl popsán těžký emfyzém s objemnými bulami, ale vzhledem k charakteru a anamnéze se jednalo pravděpodobně o kongenitální změny. Alkoholická, obstrukční, kardiálněischemická nebo nádorová etiologie hepatopatie se podle sonografického vyšetření, radiodiagnostiky a laboratorních výsledků jevila jako nepravděpodobná. Pro suspektní infekční hepatitidu a ikterus byl pacient přeložen na Kliniku infekčních, parazitárních a tropických nemocí Nemocnice Na Bulovce.

Vstupní laboratorní testy kompletně vyloučily hepatitidu všech typů včetně hepatitidy E, byla zaznamenána další elevace hodnot jaterních transamináz na desítkové hodnoty (AST 35 µkat/l, ALT 45 µkat/l), bilirubin na řády stovek (280 µmol/l), byl prokázán i nález derivátů v moči. Další biochemická vyšetření včetně hladin amylázy, lipázy, koagulačních faktorů, renálních a zánětlivých parametrů, krevního obrazu a sérologie HIV 1, 2 byla bez patologie.

Během vyšetřování se na konci října 2015 objevil nový příznak v podobě makulózního nesvědivého exantému na trupu. Kontrolní sonografie břicha nezaznamenala vývoj. Zároveň byly k dispozici výsledky sérologie (RPR, TPPA) s pozitivním nálezem a bylo vyjádřeno podezření na diagnózu syfilis. Pacient byl přeložen na Dermatovenerologickou kliniku 2. LF UK a Nemocnice Na Bulovce k terapii syfilidy a vyšetření ikterické jaterní léze nejasné etiologie.

V diferenciální diagnostice bylo nutné vyloučit autoimunitní hepatitidy, u kterých se mohou vzácně nalézat falešně pozitivní protilátky nespecifických syfilitických testů. Následný screening autoprotilátek (ANA, ANCA, AMA, ASMA, anti ds DNA, F-actin, LKM, LS, SLA) byl negativní, a tudíž nesvědčil pro diagnózu autoimunitní hepatitidy. Další vyšetření deficitu alfa$_1$-antitrypsinu, jež bylo provedeno kvůli vstupnímu rentgenologickému nálezu plicního emfyzému, neprokázalo genetickou variabilní poruchu s nadměrnou aktivitou leukocytárních proteináz. Toto onemocnění bylo v diferenciální diagnostice uvažováno pro současné postižení plic a právě jater v podobě cholestázy, cirhózy či karcinomu. Bylo pomýšleno i na Wilsonovu chorobu, autosomálně recesivní onemocnění s enzymatickým defektem transportujícím měď (ceruloplazmin), s důsledkem hromadění prvku ve tkáních jako mozek nebo játra, ale ani toto podezření nebylo potvrzeno. Další možná hepatotropní agens, jako CMV, EBV, HSV, byla později neprůkazná. Vyloučeny byly i jiné toxické nejasné noxy typu hepatotoxických léků nebo houby.

Na základě klinického obrazu, výsledků laboratorních a pomocných vyšetření byla

Obr. 1 Roseola syphilitica v terénu ikteru

Obr. 2 Roseola syphilitica v terénu ikteru (pohled zezadu)

Obr. 3 Zabarvení sklér

Obr. 4 Dlaně bez projevů

stanovena diagnóza syfilitické rozeoly, bez primární léze s hepatopatií nejasné etiologie a plicním emfyzémem, pravděpodobně kongenitálním.

V listopadu 2015 subjektivně pacient udával přetrvávající dyspeptické potíže, intermitentní píchavou bolest v celém podžebří či pod pravou lopatkou, byl afebrilní a trpěl výraznou únavou a přetrvávající nesvědivou vyrážkou na trupu.

Objektivní nález zahrnoval difúzní ikterus kůže a sklér, diskrétní makulózní exantém trupu, dlaně a plosky byly bez projevů (Obr. 1–4). Hrdlo bylo zarudlé, bez lymfadenopatie, břicho bylo palpačně citlivé v epigastriu a pravém hypogastriu, játra zvětšená na čtyři prsty pod žeberní oblouk, dutina ústní a genitál byly bez trofického defektu, sliznice bez enantému, uretra bez výtoku. V tříslech byla nebolestivá lymfadenopatie. Před zahájením celkové antibiotické terapie byla Národní referenční laboratoří pro syfilidu vyšetřena krev. Výsledek PCR vyšetření plné krve neprokázal přítomnost DNA *Treponema pallidum*.

Jeden týden po objevení prvních symptomů syfilidy byla podle nejnovějších prováděcích pokynů (guidelines)[2, 3] zahájena celková antibiotická terapie prokain penicilinem G v dávce 1,5 MIU každých 24 hodin. Pro zvýšené riziko Jarischovy-Herxheimerovy reakce byla zvolena postupná vzestupná antibiotická dávka spolu s hydrokortizonem. Po konfirmaci z Národní referenční laboratoře s nálezem VDRL 1 : 64, 19S IgM SPHA 1 : 16, pozitivní TPPA, TPHA, FTA-ABS IgG ++++, FTA-ABS IgM ++ byl MUDr. Zákouckou vysloven závěr odpovídající sekundárnímu stadiu lues s hepatopatií a ikterem a doporučena celková doba terapie prokain penicilinem G po dobu 14 dní s následnou 2krát opakovanou aplikací depotního benzathin penicilinu G po týdnu.

Zároveň kontinuálně podle interního konziliáře a za pravidelných kontrolních vyšetření probíhala infúzní terapie 5% a 10% glukózou s hepatoprotektivy (sylimarinum, lactulosi solutio, vitamíny B a C). Laboratorní vývoj jaterních testů ukázal přes zavedenou terapii syfilidy a počáteční naznačené klesání opět následnou elevaci AST (53 µkat/l) a ALT (46 µkat/l), proto byla indikována interním konziliářem jaterní biopsie (Obr. 5).

Histopatologický obraz biopsie jater odpovídal akutní až subakutní středně těžké hepatitidě, nález byl etiologicky nepříznačný, materiál byl proto odeslán na vyšetření PCR *Treponema pallidum* do Bioptické laboratoře s. r. o., Plzeň. V analyzovaném materiálu uvedenou metodou nebyla prokázána *Treponema pallidum* (biopsie byla provedena 4. den terapie plnou dávkou prokainpenicilinu G). Kontrolní laboratorní vyšetření krevního obrazu, minerálů, koagulačních faktorů, metabolismu železa, hladin amylázy a lipázy byly v normě, stejně jako panel hepatitid.

Po třech týdnech léčby byl patrný pozvolný pokles transamináz a bilirubinu. Pacient byl pro uspokojivý stav dimitován. Nadále byla doporučena hepatoprotektiva a jaterní dieta. Normalizace jaterních testů a hodnot bilirubinu byla zaznamenána po

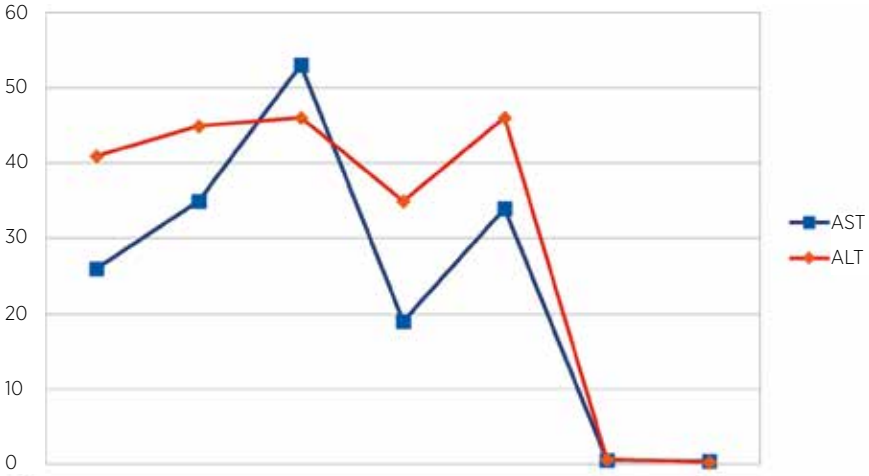

Obr. 5 Kolísání hladiny transamináz (osa X [dny]; osa Y [μmol/l])

sedmi týdnech od prvních dyspeptických projevů, tj. asi dva týdny po ukončení antibiotické léčby. Kontrolní laboratorní testy včetně onkomarkerů, alfa$_1$-fetoproteinu, autoprotilátek a hepatotropních virů byly negativní. Ambulantně byly provedeny kontrolní sonografie, sérologie syfilidy (RPR, TPPA) a HIV 1, 2, echokardiografie, oční a neurologické vyšetření. Během terapie byl vyšetřen sexuální partner pacienta s následně potvrzenou diagnózou časné latentní syfilidy. Pacient je na Dermatovenerologické klinice pravidelně sledován v rámci dispenzarizace.

DISKUSE

Treponema pallidum je hepatotropní bakterie, v každém stadiu syfilidy má k játrům zvýšenou afinitu.[4, 5, 6] U vrozené syfilidy nacházíme pazourková játra, která vznikají následkem difúzní hepatitidy s fibroprodukcí. Nalézáme hepatosplenomegalii s mírným ikterem. U sekundární syfilidy nacházíme v septikemickém stadiu fokální nekrózy hepatocytů, portální neutrofilní infiltráty, granulomy či vaskulitidy portálních cév, elevaci transamináz a ikterus. U terciální syfilidy se vyskytují jaterní gumata jako známka specifického granulomatózního zánětu a při hojení vznikají vazivové vklesliny, tzv. hepar lobatum.

V roce 2004 určili Mullick et al.[7] kritéria pro diagnostiku syfilitické hepatitidy, která zahrnují souběh čtyř základních podmínek. Zaprvé musí být elevována hladina jaterních enzymů o 1,25násobek normálních hodnot před stanovením diagnózy syfilidy, zadruhé musí být vyloučena přítomnost dalších možných příčin hepatitidy, zatřetí musí být proveden sérologický průkaz syfilidy s pozitivními TPHA testy v souběhu s akutním klinickým obrazem sekundární syfilidy a začtvrté se stav hepatitidy po terapii syfilidy musí zlepšit.

V prezentované kazuistice byly splněny všechny podmínky pro určení této poměrně vzácné diagnózy. Incidence syfilitické hepatitidy bývá považována za vzácnou, ale v povědomí lékařů by měla mít své pevné místo. Důvodem tohoto upozornění je variabilita příznaků syfilidy ve všech stadiích.[8] Ne nadarmo je pro svou rozmanitost a nevyzpytatelnost z klinických příznaků nazývána simia morborum.

V roce 2014 popsali Baveja et al.[9] případ syfilitické hepatitidy v Indii v kazuistice, jejímiž hlavními rysy jsou právě neobvyklé projevy tohoto onemocnění. Pacient byl hospitalizován pro subfebrilie, nechutenství a malátnost spojené s bolestmi horních kvadrantů břicha po dobu jednoho měsíce spolu s tmavší močí v posledních deseti dnech. Vyšetření odhalilo ikterus a hepatomegalii. Teprve po měsíci potíží se u popisovaného subjektu objevila syfilitická rozeola, která navedla lékaře k adekvátní terapii.

Retrospektivní studie japonských autorů Adachi et al.[10] z roku 2013 ukázala, že 39 % pacientů s časnou syfilidou mělo abnormality v hladinách jaterních enzymů. Důvodů těchto abnormalit může být samozřejmě celé spektrum, ale zarážející je skutečnost, že pouze 2,7 % těchto pacientů bylo diagnostikováno se syfilitickou hepatitidou. Autoři se nad tímto faktem pozastavují a kladou otázku možného podcenění při diagnostice této nemoci.

Otázku nerozpoznání syndromů syfilitické hepatitidy otevírá ve svém článku i skupina chorvatských autorů,[11] ale celosvětově i celá řada dalších.

Americké autorky Crum-Cianflonová, Weekesová a Bavarová[12] poukazují na častý výskyt hepatitid v časných stadiích syfilitické infekce mezi HIV-pozitivními pacienty. Závěrem jejich práce je apelace na zahrnutí syfilidy do iniciální diferenciální diagnostiky u HIV-pozitivních pacientů s abnormalitami jaterních testů, exantémem a rizikovým sexuálním chováním.

Přestože se syfilitická hepatitida projevuje obvykle mírným průběhem, američtí autoři[13] popisují fulminantní hepatické selhání u pacienta se syfilitickou hepatitidou, které vyžadovalo transplantaci jater. I čeští autoři[14] v roce 2014 prezentovali podobný případ syfilitické hepatitidy s výše prezentovanou kazuistikou. V článku se zamýšlejí i nad značným rozptylem incidence syfilitické hepatitidy, kterou různí autoři uvádějí mezi 0,24–17 % v populaci.

I přes celosvětově i republikově stoupající množství pacientů léčených pro syfilis zůstává syfilitická hepatitida vzácnou diagnózou.

ZÁVĚR

Vzhledem k závažnosti onemocnění a variabilitě příznaků je důležité na diagnostiku syfilitické hepatitidy pomýšlet stále častěji. Zahrnutí syfilidy do iniciální diferenciální diagnostiky, zvláště u imunokompromitovaných pacientů s abnormalitami jaterních testů, exantémem a sexuální promiskuitou, by bylo vhodné. Nesmíme zapomínat, jak snadné je příznaky nemoci přehlédnout a jak složité je pod vlivem úvodních nesprávných rozhodnutí stanovit finální diagnózu.

Prohlášení: autorka v souvislosti s tématem práce nemá střet zájmů.

Literatura

1. **FEHÉR, J., et al.** *Early syphilitic hepatitis.* Lancet, 1975, 306, p. 896–899.

2. **JANIER, M., HEGYI, V., DUPIN, N., et al.** *European guideline on management of syphylis.* J Eur Acad Dermatol Venerol, 2014, 12, p. 1581–1593.

3. **ROB, F., ZÁKOUCKÁ, H., KRUŽICOVÁ, Z., et al.** *Doporučený postup pro diagnostiku a léčbu syfilidy v České republice.* Čes Dermatovenerol, 2015, 5, s. 76–87.

4. **SWAN, B, LEVINE, N.** *Syphilis.* eMedicine Dermatology. 2001; ([Online vydání]. http://www.emedicine.com/derm/topic413.htm.

5. **HOLMES, K., SPARLING, P., et al.** *Sexually Transmitted Diseases.* 3rd ed, New York : McGraw-Hill, 1999, p. 661–679.

6. **ROB, F., HERCOGOVÁ, J.** *Sexuálně přenosné choroby a jejich interní manifestace.* Čes Dermatovenerol, 2016, 6, s. 225–231.

7. **MULLICK, CJ., LIAPPIS, AP., BENATOR, DA., et al.**

Syphilitic hepatitis in HIV-infected patients: a report of 7 cases and review of the literature. Clin Infect Dis, 2004, 39, e100–105.

8. **JELINEK, K.** *Difficulties of the syphilis diagnosis.* Cesk Dermatol, 1954, 29, p. 358–361.

9. **BAVEJA, S., GARG, S., RAIDEO, A.** *Syphilitic hepatitis: An uncommon manifestation of a common disease.* Indian J Dermatol, 2014, 59, p. 209.

10. **ADACHI, E., KOIBUCHI, T., OKAME, M., SATO, H., et al.** *Liver dysfunction in patients with early syphilis: a retrospective study.* J Infect Chemother, 2013, 19, p. 180–182.

11. **POLIČ, MV., PLUŽANIČ, V., KURIC, I.** *Syphylitic hepatitis: Rare or just unrecognized?* Acta Dermatovenerol Croat, 2015, 23, p. 70–71.

12. **CRUM-CIANFLONE, N., WEEKES, J., BAVARO, M.** *Syphilitic hepatitis among HIV-infected patients.* Int J STD AIDS, 2009, 20, p. 278–284.

13. **LO, JO., HARRISON, RA., HUNTER, AJ.** *Syphilitis hepatitis resulting in fulminant hepatic failure requiring liver transplantation.* J Infect, 2007, 54, e115–e117.

14. **KOPOVÁ, R., VAVŘÍKOVÁ, L., TICHÝ, M.** *Hepatitida jako vzácný projev sekundární syfilis – popis případu.* Čes-slov Derm, 2014, 89, s. 278–281.

MUDr. Miroslava Brejchová
e-mail: mirubrejcha@gmail.coms
Univerzita Karlova, 2. lékařská fakulta a Nemocnice Na Bulovce, Dermatovenerologická klinika

Inzerce A17100312 4 ◀

Lineární IgA dermatóza u dospělé ženy

Ševčíková A.

Čes. Dermatovenerol., 2017, 7, č. 3, s. 179–181

SOUHRN

Lineární IgA dermatóza je imunologicky zprostředkované, subepidermální, vezikulobulózní onemocnění vyskytující se jak v dospělosti, tak i v dětském věku. Je definováno na základě ukládání lineárních depozit IgA v lamina lucida bazální membrány. Ke stanovení diagnózy se užívá přímá imunofluorescence. Lokální nález je pestrý, od projevů vezikul, plaků až po projevy urtikariální. Lékem volby je dapson, ale byla zjištěna i účinnost jiných léků, jako např. sulfapyridinů, kortikoidů, antibiotik aj.

KLÍČOVÁ SLOVA

lineární IgA dermatóza • subepidermální vezikulobulózní onemocnění • depozita IgA • bazální membrána • lamina lucida • PIF • terapie • dapson

SUMMARY

Sevcikova, A. Linear IgA dermatitis in an adult woman

Linear IgA dermatitis is an immune-mediated, subepidermal vesiculobullous disease that occurs in both adults and children. It has been defined on the basis of unique immunopathology consisting of linear deposition of IgA along the cutaneous BMZ. Direct imunofluorescency is most important for diagnosis. Local sign is various from plaques, vesikul to urticarial. Dapson is the treatment of choice, alternatives include sulfapyridine and sulfasalazine, systematic corticoides and antibiotics.

KEY WORDS

linear IgA dermatitis • subepidermal vesiculobullous disease • deposition of IgA • basal membrane • lamina lucida • therapy • DIF • dapson

POPIS PŘÍPADU

Pacientkou byla 39letá žena, která se dostavila do naší ambulance na doporučení praktického lékaře. Pacientka se léčila s epilepsií, prodělala dětskou mozkovou obrnu s mírným jednostranným postižením horní končetiny. Trvale užívaný lék byl z neurologické indikace na epilepsii pod názvem Pheanemal (fenobarbital). Alergie pacientka neudávala žádné. Z rodinné anamnézy bez vážných onemocnění. Kožní osobní i rodinná anamnéza též negativní. Obtíže u pacientky začaly v 1/2016, kdy pozorovala výsev exantému na těle, původní projevy začaly na trupu. Při našem prvním vyšetření byly na těle, zejména na trupu, projevy makulopapulózních eflorescencí růžovočervené barvy, patrná byla ložiska circirální i semicircirální místy s vyvýšeným sytějším okrajem (Obr. 1, 2, 3, 4) Pro mírný pruritus zahájena terapie celkovými antihistaminiky a dále aplikována lokální kortikoidní externa. Při kontrolním vyšetření, které proběhlo za dva týdny od první návštěvy, byly projevy obdobné jako při úvodním vyšetření, avšak s nově vytvořenou jednou vezikulou. Vezikula byla lokalizována na levém boku o velikosti 4 mm, s čirou tekutinou a plihou krytbou (Obr. 5). Tato vezikula byla odebrána pomocí kruhového průbojníku o průměru 5 mm a odeslána na histologické vyšetření. Na základě histologického vyšetření a závěru bylo uvažováno o diferenciální diagnostice dermatitis herpetiformis Dühring či linearní IgA dermatóza. Vzhledem k diferenciální diagnostice bylo nutno ještě provést vyšetření v podobě imunohistochemického vyšetření. Pacientka opět přizvána na kontrolu, ale tentokrát odeslána na chirurgickou am-

Obr. 1 Makuly a plaky v oblasti břicha

Obr. 2 Semicircinární plaky v oblasti břicha

Obr. 3 Makuly v horní polovině zad

Obr. 4 Anulární, semicircinární plaky v dolní polovině zad

Obr. 5 Vezikula s plihou krytbou na levém boku

bulanci, kde byla provedena dostatečně reprezentativní probatorní excize jak z makulopapulózního ložiska, tak z vezikuly. Současně byly na patologické oddělení odeslány klinické fotografie, které mohly usnadnit klinickopatologickou korelaci. Během histologického vyšetřování byla odebrána základní laboratoř, všechny výsledky v mezích normy. Dále proveden screening fokusů včetně zubního a gynekologického vyšetření. Všechna vyšetření byla v pořádku. Pro diferenciální diagnózu m. Dühring byly odebrány protilátky proti gliadinu a transglutaminu, které vyšly negativně. Podle závěrečného histologického vyšetření byla potvrzena lineární IgA dermatóza. Pacientka byla v dubnu 2016 přizvána na kontrolu, kde jí byla sdělena konečná diagnóza – lineární IgA dermatóza – a dozvěděla se informace o podstatě onemocnění a svízelích léčby. Měla dvě malé děti, proto byla opakovaně poučena o neinfekčnosti onemocnění. Pro přetrvávající lokální nález byla zahájena léčba celkovými glukokortikoidy. Jiná možnost léčby, např. léčba disulone, nebyla v ČR ihned dostupná. Úvodní dávka zahájena 16 mg metylprednisolonu *pro die* za monitorace laboratorních funkcí. Pro léčbu celkovými kortikoidy byla dále vypsána perorální terapie k prevenci hypokalémie. Pro stálou tvorbu vezikul na těle byla terapie zvýšena na 20 mg metylprednisolonu *pro die*, následně ustala tvorba puchýřků. Lokální terapie zahrnula kombinaci jak kortikoidních, tak i nekortikoidních extern. Pacientka na kontroly docházela, pravidelně byla prováděna klinická a laboratorní vyšetření. V průběhu léčby nebyly zaznamenány výraznější odchylky od normy, při preventivní substituci kalia byl v pořádku i iontogram. Pacientka celkovou i lokální léčbu tolerovala bez obtíží. Pro uspokojivou regresi lokálního nálezu jsme postupně snižovali dávkování metylprednisolonu o ¼ z celkové dávky. Při předposlední kontrole snížena celková kortikoidní terapie na 4 mg metylprednisolonu obden a při poslední kontrole již bylo užívání vzhledem k absenci primárních eflorescencí úplně vynecháno. Na další kontrolu do ambulance se po vysazení kortikoidů pacientka již nedostavila.

DISKUSE

Lineární IgA dermatóza (synonyma lineární IgA pemfigoid, IgA bulózní pemfigoid, lineární herpetiformní dermatitida, polymorfní pemfigoid aj.) je získané, imunolohistopatogeneticky heterogenní, subepidermální vezikulobulózní onemocnění vyskytující se jak u mužů i žen, tak i v dětském věku. Je definováno na základě ukládání lineárních depozit IgA v lamina lucida bazální membrány. Ukládáním lineárních depozit IgA v zóně bazální membrány se odlišuje od dermatitis herpetiformis (DH) a bulózního pemfigoidu (BP). Avšak podle klinického nálezu v dospělém věku mohou projevy připomínat právě zmiňované diagnózy (DH, BP). V dětském věku mívají kožní projevy i jedinečný klinický obraz. Dětská forma je nejčastěji definována jako dětské chronické bulózní onemocnění.[1, 2, 3, 7]

V roce 1969 byly popsány případy pacientů s vezikulobulózními lézemi a histologickým nálezem DH, kde byla častěji stanovena lineární než granulární depozita IgA podél bazální membrány. V roce 1975 Chorzelski a Jablonska na základě imunopatologického zjištění prvně navrhli název lineární IgA bulózní dermatóza. Dále došlo k obecné shodě, že lineární IgA dermatóza je samostatné onemocnění. V roce 1970 Jordon a kolektiv jako první navrhli označení benigní bulózní dermatóza dětského věku. V dětském věku bývá nejčastější autoimunitní onemocnění.[1, 2]

Skutečný výskyt bulózní IgA dermatózy není znám. Incidence v jižní Anglii byla odhadnuta na 1 : 250 000. Incidence v Americe nebyla hlášena, ale existuje odhad prevalence lineární IgA dermatózy v Utahu, který je 0,6/100 000 dospělých. V Evropě je incidence udávána 0,2–0,5/milión obyvatel ročně. Ve Francii byla incidence odhadnuta na 0,13/100 000 dospělých. U dospělých se onemocnění může objevit v kterémkoli věku, nejčastěji však bývá průměrný věk výskytu onemocnění po 60. roce života. Zdá se mírná převaha ženského pohlaví, ačkoli to nebylo ve všech případech pozorováno. Poměr žen k mužům činí 1,6 : 1. Dětská forma lineární IgA dermatózy se vyskytuje v průměrném věku 4,5 roku.[1, 5]

Klinické projevy lineární IgA dermatózy jsou různé. U pacientů se objevují projevy, které mohou připomínat jak dermatitis herpetiformis Dühring, tak bulózní pemfigoid. Vezikulózní projevy se často objevují v herpetiformním či pruhovitém uspořádáním na erytematózní nebo normálně vypadající kůži. U některých pacientů se objevily projevy rozšiřujících se anulárních plaků, zatímco u jiných pacientů mohou být projevy rozptýlené a asymetrické (Obr. 2, 3). Tvoří se i projevy urtikariální či polycyklická ložiska (Obr. 4) s pevnými vezikulózními nebo až bulózními eflorescencemi na vyvýšeném okraji (Obr. 1, 5). Mohou intenzívně svědit či pálit. Častěji bývají postiženy periorální a genitální oblasti a sliznice. Až u 80 % pacientů se objevují slizniční projevy. Někdy se proto prezentují jako varianta slizničního (jizvícího) pemfigoidu s orálními, nosními, faryngeálními a jícnovými lézemi. Ve vzácném případě bylo hlášeno i postižení tracheobronchiální sliznice. Oční forma je klinicky nerozlišitelná od očního postižení u pemfigoidu.[1, 2, 3, 4, 8]

Podle histologického vyšetření je lineární IgA dermatóza subepidermální vezikulózní dermatóza, ve které převládají neutrofily. U časných projevů urtiky či plaků jsou neutrofily vyrovnané podél bazální membrány, doprovázené vakuolizačními změnami a někdy neutrofilními mikroabscesy v dermálních papilách (Obr. 6). V plně vyvinutých projevech jsou patrné subepidermální buly, ve kterých jsou neutrofily s/nebo bez eozinofilů. Rozlišení mezi dermatitis herpetiformis Dühring a lineární IgA dermatózou může být pomocí světelného mikroskopu.[1, 6]

Lineární IgA dermatózu lze rozdělit na

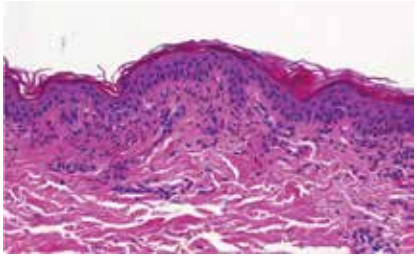

Obr. 6 Histologický preparát s neutrofilním uspořádáním podél bazální membrány

základě imunolelektronové mikroskopie. Většina pacientů má depozita IgA v lamina lucida bazální membrány. Méně často se nacházejí depozita IgA v sublamina densa, spojené s kotvícími fibrilami. Byly popsány i případy, ve kterých se depozita IgA vyskytla jak v lamina densa, tak i v sublamina densa. Imunofluorescenčně jsou charakteristická lineární IgA depozita v lamina lucida bazální membrány (Obr. 7). Lineární IgA depozita jsou namířena proti tzv. LAD antigenu 1, proteolytickému fragmentu extracelulární domény BP 180 (kolagen XVII). U dospělých i dětí s dia-

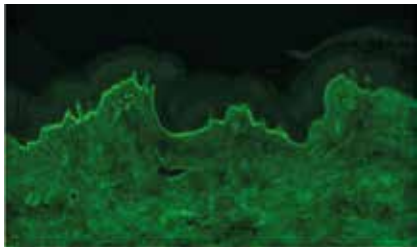

Obr. 7 Přímá imunofluorescence s patrnými zvýrazněnými anti IgA protilátkami lineárně uspořádanými podél bazální membrány

Tab. 1 Asociace lineární IgA dermatózy s jinými onemocněními

A. autoimunitní onemocnění
systémový lupus erythematodes
dermatomyozitida
tyreotoxikózy
autoimunitní hemolytická anémie
revmatoidní artritida
glomerulonefritida
B. nádorová onemocnění
B-lymfom
chronická lymfocytární leukémie
karcinom močového měchýře
karcinom štítné žlázy
karcinom jícnu
karcinom tlustého střeva
ojedinělé případy karcinomu ledvinové pánvičky, oční formy melanomu, plazmocytomu
C. infekce
varicella zoster virus
tetanus léčený antibiotiky
infekce horních cest dýchacích
D. gastrointestinální onemocnění
ulcerózní kolitida
Crohnova choroba
E. léky

gnostikovanou lineární IgA dermatózou byly zjištěny IgA protilátky na imunoblotu reagující proti antigenu 97 kDa a antigenu 120 kDa extracelulární domény BP 180.[1, 3, 5, 6] Lineární IgA dermatóza může být asociována s jinými autoimunitními nemocemi, s gastrointestinálním onemocněním, s malignitami a infekcemi (Tab. 1). Bylo popsáno i několik případů lineární IgA dermatózy zprostředkované léky (Tab. 2).[1, 7]

MUDr. Alena Ševčíková
e-mail: cerna.aja@gmail.com
Oblastní nemocnice Kladno, Dermatovenerologické oddělení

Lineární IgA dermatóza může být obtížně diagnostikovatelná klinicky, zejména u dospělých. Často bývá zaměňována za dermatitis herpetiformis Dühring či bulózní pemfigoid. Lineární IgA dermatóza se odlišuje od dermatitis herpetiformis Dühring a bulózního pemfigoidu na základě zjištění pomocí přímé imonofluerescence, kde je patrné ukládání lineárních depozit IgA podél bazální membrány u lineární IgA dermatózy. U dermatitis herpetiformis Dühring dochází k ukládání granulárních depozit IgA v dermálních papilárních špičkách podél bazální membrány. U bulózního pemfigoidu je ukládání lineárních depozit IgG podél bazální membrány.[1, 6]

Většina pacientů s lineární IgA dermatózou reaguje buď na léčbu dapsonem, či sulfapyridiny. U většiny pacientů dochází ke klinické odpovědi do 48–72 hodin. Příležitostně může být nezbytné přidat k výše zmiňované terapii kortikoidy ve formě např. prednisonu v dávce až 40 mg denně, aby se dosáhlo úplné kontroly nad nemocí. Průměrná dávka dapsonu nutná ke kontrole onemocnění je 100 mg denně (dávkování 1–2 mg/kg/den). Avšak někdy mohou být potřebné dávky až 300 mg za den (dávkování 3–4 mg/kg/den). Před užitím dapsonu by měl být vyloučen deficit glukóza-6-fosfát dehydrogenázy, který může vést k hemolytické anémii. Doporučuje se i kombinace dapsonu s vitamínem E v denní dávce 600 jednotek. Již při používání dapsonu více než 200 mg za den je nutné pečlivé sledování pacientů, protože může dojít právě k hemolýze a k methemoglobinémii, dále k hepatitidě, neutropenii nebo neuropatii. Děti reagují na dávku dapsonu 1–2 mg/kg za den. U mírných forem lineární IgA dermatózy byla popsána i úspěšná léčba antibiotiky (např. erytromycinem, tetracyklinem – ne u dětí do devíti let věku – a trimethoprimem-sulfamethoxazolem) jak u dětí, tak i u dospělých. Nicméně žádné specifické mikroorganismy zjištěny nebyly, léčba byla pouze empirická. Bezlepková dieta u lineární IgA dermatózy nevedla ke zlepšení stavu.[1, 2, 6]

Přirozený průběh onemocnění u dospělých se vyznačuje vytrvalostí i po dobu několika let s možnou spontánní remisí. U dětí bývá remise v průběhu 2–4 let.[1]

Tab. 2 Léky způsobená lineární IgA dermatóza

A. časté: vankomycin
B. méně časté: peniciliny, cefalosporiny, kaptopril (a jiné ACE-inhibitory), nesteroidní antirevmatika (diklofenak, naproxen aj.)
C. vzácné: fenytoin, sulfonamidy
D. velmi vzácné: amiodaron, blokátory receptorů angiotenzinu (candesartan, eprosatran), atorvastatin, karbamazepin, cyklosporin, furosemid, interferon-alfa, interferon-gama, interleukin-2, lithium karbonát, PUVA, somatostatin, verapamil, vakcinace na chřipku aj.

ZÁVĚR

Případem pacientky autorka poukazuje na diferenciální diagnostiku autoimunitních vezikulobulózních onemocnění, různorodost lokálního nálezu, diagnostickou možnost PIF a na svízele léčby lineární IgA dermatózy.

Poděkování za histologické fotografie patří panu profesorovi MUDr. Dmitryi Kazakovovi, Ph.D., Bioptická laboratoř s. r. o., Plzeň.

Prohlášení: autorka v souvislosti s tématem práce nemá střet zájmů.

Literatura

1. **BOLOGNIA, JL., JORIZZO, JI., SCHAFFER, JV.** *Dermatology.* 3rd ed, 2012, p. 496–499.
2. **BURGDORF, WHC., PLEWIG, G., WOLF, HH., LANDTHALER, M.** *Braun-Falco's Dermatology.* 3rd ed, 2009, Springer Medizin Verlag Heidelberg, p. 658–659.
3. **ŠTORK, J., et al.** *Dermatovenerologie.* 2. vyd, Praha : Galén, 2013, s. 210–211.
4. **WOLFF, K., JOHNSON, RA., SAAVEDRA, AP.** *Color Atlas and synopsis of clinical dermatology.* 7th ed, The McGraw-Hill Companies, Inc., USA, 2013, p. 113–114.
5. **HAEBERLE, M.** *Linear IgA Dermatosis.* E-medicine Medscape, Drug and Diseases, Dermatology, 28. 4. 2017, article 1063590.
6. **FERNANDES KARINA DE ALMEDIA, GALVIS KELY HERNÁNDEZ, GOMES ANNDRESSA CAMILLO DA MATTA SETUBAL, et al.** *Linear IgA and IgG bullous dermatosis.* An Bras Dermatol, 2016 Sept.–Oct, p. 32–34.
7. **BOULIN, MB., CLOWERS-WEBB, HE., DAVIS, JL., et al.** *Naproxan – Assosiated Linear IgA Bullous Dermatosis: Case Report and Review.* Mayo clinic proceedings, 2000, 75, p. 967–970.
8. **BICKLE, KM., ROARK, TR.** *Autoimmune Bullous Dermatoses: A Review.* American Family Physician, 2002, 65, p. 1861–1871.

Úspěšná léčba pityriasis rubra pilaris I. typu infliximabem a přehled publikované biologické léčby u této nemoci

Holecová V.

Čes. Dermatovenerol., 2017, 7, č. 3, s. 182–190

SOUHRN

Pityriasis rubra pilaris je vzácné chronické papuloskvamózní onemocnění kůže s velmi variabilním klinickým obrazem. Jeho etiopatogeneze není přesně definována. Diagnostika bývá obtížná a často i zdlouhavá. Předložená kazuistika popisuje závažný případ pacientky s touto diagnózou, která nereagovala na konvenční léčbu. Terapeutickou odpověď přinesla až biologická léčba infliximabem.

KLÍČOVÁ SLOVA

pityriasis rubra pilaris • papuloskvamózní kožní onemocnění • infliximab

SUMMARY

Holecova, V. Successful treatment of pityriasis rubra pilaris type I infliximab and overview of published biological treatment for this disease

Pityriasis rubra pilaris is a rare chronic papulosquamous skin disease with a very variable clinical picture. Its etiopathogenesis is not precisely defined. Diagnosis is difficult and often tedious. The case report describes a serious case of a patient with this diagnosis who has not responded to conventional therapy. The biological treatment with infliximab has brought the therapeutical results.

KEY WORDS

pityriasis rubra pilaris • papulosquamous skin disease • infliximab

POPIS PŘÍPADU

Pacientka ve věku 73 let byla ambulantně vyšetřena v březnu 2016 na Dermatovenerologické klinice 2. LF UK a Nemocnice na Bulovce pro postupně se rozšiřující, intenzívně svědící erytematoskvamózní plaky na trupu a pažích. Jejich vzniku předcházel virový infekt horních dýchacích cest, jinou změnu zdravotního stavu negovala.

U pacientky byla rodinná anamnéza bezvýznamná. Pacientka byla dlouhodobě léčena pro diabetes mellitus 2. typu, arteriální hypertenzi a hyperurikémii. Pro zmiňované nemoci trvale užívala antidiabetika, antihypertenzíva a antiuratika. V listopadu 2015 byla provedena kryalizace aktinických keratóz, jiné kožní potíže doposud neměla. V biochemickém vyšetření začátkem dubna 2016 byla mírná elevace alaninaminotransferáz (0,73 µkat/l), gamaglutamyltransferáz (1,71 µkat/l) a glykémie (5,8 mmol/l). Z výtěru z krku byl vykultivován *Haemophilus parainfluenzae*. V polovině dubna byl proto podle citlivosti nasazen perorální amoxicilin/klavulanát v dávce 1 g po 12 hodinách na sedm dní, lokálně byl předepsán betametason. V probatorní excizi kůže byla přítomna akantoticky rozšířená epidermis s nápadnou difúzní spongiózou a hyperkeratózou, subepiteliálně byl na úrovni papilární dermis perivaskulárně lymfocytární infiltrát. Z histopatologického hlediska měl nález charakter spongiotické dermatitidy (doc. MUDr. Denisa Kacerovská, Ph.D., Bioptická laboratoř s. r. o. Plzeň).

Pro postupnou progresi kožního nálezu byla pacientka přijata koncem dubna k hospitalizaci. Při příjmu se na trupu a končetinách vyskytovaly symetricky mnohočetné, splývající, sytě červené makuly velikosti 1–3 cm, anulární konfigurace s pityriaziformní deskvamací při okraji lézí, místy až plaky, sliznice byla intaktní (Obr. 1, 2). Subjektivně si pacientka stěžovala na výrazné svědění. Klinicky jsme zvažovali lupus erythematodes, maloplakovou parapsoriázu, mycosis fungoides, numulární ekzém. Již v počátku hospitalizace došlo k výrazné progresi lokálního nálezu se splýváním plaků do geografických map (Obr. 3), proto byla provedena širší laboratorní a další pomocná vyšetření. V biochemickém vyšetření krve přetrvávala mírná elevace alaninaminotransferáz (0,77 µkat/l), gamaglutamyltransferáz (1,15 µkat/l), byly slabě pozitivní protilátky proti cytoplazmě neutrofilů (ANCA-IgG). Výsledky očního vyšetření, rtg plic, mamografie a vyšetření onkomarkerů (alfa$_1$-fetoprotein, CEA, CA 15-3, CA 19-9, CA 125) byly v normě. Gynekologické vyšetření pacientka odmítla. Na ultrazvuku břicha byla popsána výrazná steatóza jater a korové cysty levé ledviny. Při revmatologickém vyšetření byla popsána jako vedlejší nález na rtg artróza kloubů rukou.

Na začátku hospitalizace pacientky byla zahájena intenzívní lokální i systémová terapie kortikosteroidy. Celkově byly aplikovány dvě injekce metylprednisolonu v dávce 40 mg/den s krátkodobým efektem.

Obr. 1, 2 Před zahájením hospitalizace

Obr. 3 Progrese na začátku hospitalizace

Pro klinické podezření na lupus erythematodes byla zahájena 14. den hospitalizace celková terapie hydroxychlorochinonem v dávce 400 mg/den. U pacientky nedocházelo ke zlepšení, spíše postupně nález progredoval, proto byl lék po 10. dni užívání vysazen. U pacientky pokračovalo zhoršování lokálního nálezu až do obrazu erytrodermie. Nově se rozvíjely i deformace a dyskolorace nehtů, otok nehtových lůžek a bříšek prstů a onycholýza.

Pro objasnění diagnózy byla během hospitalizace provedena nová biopsie kůže na histopatologické a imunofluorescenční vyšetření. Pro nález folikulární hyperkeratózy, fokální parakeratózy a lamelární hyperkeratózy, které se střídaly horizontálním a vertikálním směrem, mírnou spongiózu a řídký perivaskulární infiltrát v dermis bylo doporučeno zvážit diagnózu PRP (prof. MUDr. Dmitry Kazakov, Ph.D., Bioptická laboratoř s. r. o., Plzeň) (Obr. 4). Imunoflorescenční vyšetření bylo negativní. Pro výše zvažovanou diagnózu jsme od 23. dne hospitalizace nasadili celkově acitretin v dávce 25 mg/den, s navýšením za 14 dní na dávku 50 mg/den, a současně od 5. dne nasazení acitretinu byl k terapii přidán prednison v dávce 60 mg/den s postupným snižováním o 10 mg po deseti dnech.

U pacientky subjektivně dominovaly pruritus a bolestivost kůže. Po psychiatrickém a algeziologickém konziliu byla nastavena terapie anxiolytiky a antiepileptiky s dobrým efektem. Pacientka byla dimitována po téměř dvouměsíční hospitalizaci. V objektivním kožním nálezu dominoval mírný výbled erytému na končetinách, trvaly projevy na prstech rukou a nehtech. Při ambulantní kontrole koncem června 2016 byl lokální nález bez zlepšení, pacientka byla v erytrodermii, trvalo postižení nehtů. Přidal se intenzívní výpad vlasů a ochlupení. U pacientky byla v krevním obrazu přítomna leukocytóza 13,6krát 10^9/l, CRP 60 mg/l, v biochemických odběrech byla jenom mírná elevace gamaglutamyltransferáz (GGT 0,79 µkat/l). Pro protrahovaný závažný lokální nález u naší pacientky jsme zažádali revizního lékaře o schválení léčby infliximabem v *off-label* indikaci, neboť se tato léčba ukázala jako přínosná v ojedinělých publikovaných případech. Plicní vyšetření bylo bez kontraindikace k biologické terapii. Revizní lékař naší žádosti vyhověl. Léčba infliximabem byla zahájena podle léčebného protokolu pro psoriázu, tj. 5 mg/kg v 0., 2., 6. týdnu a dále každý 8. týden.

Na začátku srpna 2016 za observace na naší klinice byla aplikovaná první infúze infliximabu při hmotnosti pacientky 80 kg v dávce 400 mg, která proběhla bez kom-

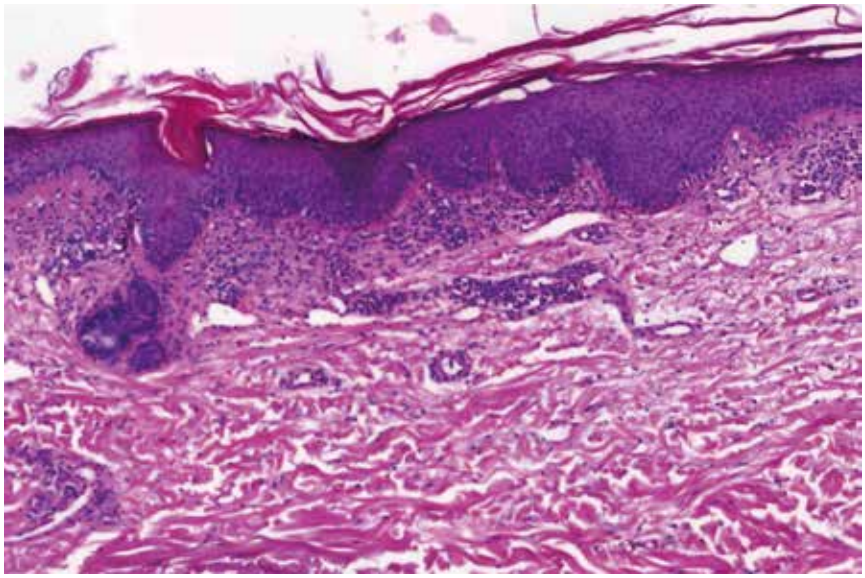

Obr. 4 Folikulární hyperkeratóza, fokální parakeratóza a lamilární hyperkeratóza, které se střídají horizontálním a vertikálním směrem, mírná spongióza a řídký perivaskulární infiltrát v dermis (prof. MUDr. Dmitry Kazakov, Ph.D., Bioptická laboratoř s. r. o., Plzeň)

plikací. Několik dní po dalším podání biologické léčby došlo ke zhoršení celkového stavu, pacientka byla subfebrilní a celkově unavená, měla třesavku a zaléhání v uších. Koncem srpna 2016 proto byla odeslána k hospitalizaci na Kliniku infekčních, parazitárních a tropických nemocí Nemocnice Na Bulovce. V průběhu hospitalizace byla echokardiograficky zjištěna infekční endokarditida aortální chlopně, v hemokultivaci byl izolován *Staphylococcus aureus*, proto byla pacientka léčena úspěšně klindamycinem. V říjnu 2016 se u pacientky opakovaně objevily febrilie, třesavky a exacerbace lokálního nálezu. Proto byla opět přijata k hospitalizaci na Kliniku infekčních, parazitárních a tropických nemocí. V biochemickém vyšetření byla elevace zánětlivých parametrů – leukocytóza 11,8krát 10^9/l, CRP 88 mg/l, echokardiologický nález nesvědčil pro recidivu infekční endokarditidy, hemokultury byly negativní. Pacientka byla léčena empiricky dvojkombinací antibiotik, oxacilinem a gentamicinem, po kterých došlo k poklesu teplot a zlepšení celkového stavu. V doplněné průtokové cytometrii nebyl nález lymfoproliferace. Při dimisi nebylo námitek ze strany infekcionistů k pokračování v biologické léčbě (Obr. 5). Pacientka docházela v pravidelných osmitýdenních intervalech k terapii infliximabem, nyní vzhledem k poklesu hmotnosti v dávce 300 mg na 60 kg. Terapie je s dobrým klinickým efektem. Lokální nález byl v březnu 2017, sedm měsíců od začátku biologické léčby, velmi uspokojivý s ojedinělými plaky na bércích, na trupu a horních končetinách. Vlasy již nepadají, kštice zarůstá (Obr. 6, 7). Život pacientky se výrazně zlepšil. Při další klinické kontrole v červnu 2017, deset měsíců od začátku léčby infliximabem, trvá remise onemocnění (Obr. 8, 9).

DISKUSE

Onemocnění se souhlasnými rysy s PRP bylo prvně popsáno v roce 1828 jako varianta psoriázy, poté v roce 1856 byla „pityriasis pilaris“ definována jako samostatná nemoc. Termín „pityriasis rubra pilaris“ byl zaveden v roce 1889 a zůstává akceptovaným termínem pro tuto chorobu.[1]

PRP patří do skupiny chronických vzácných papuloskvamózních onemocnění kůže. Typickým projevem jsou folikulárně vázané hyperkeratotické papuly až splývající oranžově-červené plaky na erytémové spodině. Červené papuly nacházíme na dorzální straně rukou a zápěstí, další predilekční lokalizací jsou trup a končetiny. Na trupu papuly splývají v oranžově červené plaky s jemným olupováním. Nemoc může progredovat do obrazu erytrodermie s prostoupenými ostrůvky zdravé kůže. Na ploskách a dlaních jsou pozorovány červené voskovité hyperkeratózy.[2]

Při postižení kštice se pozorují podobné projevy jako při seboroické dermatitidě, dominuje erytém a jemné olupování, které během krátké doby může progredovat do erytrodermie. Dlouhodobé těžké postižení v obličeji a kštici může vést k ektropiu a alopecii. Postižení nehtů bývá časté, projevuje se tenkou nehtovou ploténkou, žlutavohnědou dyskolorací a třískovitými hemoragiemi. Vzácně jsou popisovány změny na bukální sliznici připomínající lichen planus.[3] Nejsou známé speciální laboratorní odchylky při PRP.[4] Při diagnostice PRP vycházíme z těchto klinických projevů popsaných výše a z histopatologického obrazu.

Incidence PRP je nízká, onemocnění postihuje jednoho nového pacienta z 3500–5000 obyvatel ve Velké Británii. V Indii je vzácnější, popisován je jeden nový případ na 50 000 obyvatel. Vznik PRP není podmíněn pohlavím ani etnickým původem. K nejčastější manifestaci nemoci dochází v první a druhé dekádě života a dalšího vrcholu dosahuje v páté a šesté dekádě života.[5] Etiologie PRP doposud není známa. Původně zvažovaný deficit vitamínu A nebyl potvrzen. Předpokládá se, že příčinou vzniku nemoci mohou být dysregulace imunitního systému, neadekvátní reakce na antigen při infekčním onemocnění, ultrafialové záření nebo předcházející poranění kůže.[6]

U popisované nemoci je definováno šest klinických typů (Tab. 1). Naše pacientka

Obr. 5 Exacerbace během hospitalizace na Klinice infekčních, parazitárních a tropických nemocí Nemocnice Na Bulovce

Obr. 6, 7 Remise po sedmi měsících terapie infliximabem

měla klasickou dospělou formu s přechodem do erytrodermie.
Jeden z typů PRP je asociován s HIV infekcí, z jiných infekčních nemocí jsou popisovány streptokokové infekce. Byla zaznamenána častější incidence s autoimunitními onemocněními, jako jsou hypotyreóza, revmatoidní artritida, dermatomyozitida, celiakie, vitiligo a myasthenia gravis.[2] Je popsán případ vymizení PRP u pacienta s autoimunitní hypotyreózou po zavedení hormonální substituce levotyroxinem.[7] Při atypickém a fulminantním průběhu PRP, který nereaguje na léčbu, je potřeba pomýšlet na paraneoplazii. Popisována je vzácně asociace s nádory jater, plic, ledvin, laryngu, tlustého střeva a leukémií. Mechanismus vzniku není znám, může zahrnovat sekreci funkčních peptidů nebo hormonů z nádoru nebo zkříženou imunitní reakci mezi normálními a nádorovými buňkami.[8] Familiární výskyt PRP je vzácný, nejčastěji je popisována autosomálně dominantní dědičnost s mutací genu *CARD 14*.[9] Ve čtyřech publikacích je zvažován vznik PRP postvakcinačně. První případ je týká 32leté ženy s projevy PRP, které vznikly deset dní po vakcinaci záškrtu, tetanu a polioviru. Druhý případ je 47letá žena s PRP vznikající 18 dní po vakcinaci proti chřipce, který vyžadoval léčbu acitretinem. Třetí případ byl popsán u sedmnáctiměsíčního dítěte a vznikl po očkování proti spalničkám, příušnicím a zarděnkám. Z těchto tří případů neměla ani jedna vakcinace společné farmakologické složení.[10] Poslední práce zabývající se touto problematikou popisuje devatenáctiměsíční dítě. U tohoto pacienta začaly projevy PRP dva týdny po vakcinaci proti zášrtu, tetanu, dávivému kašli a polioviru.[11]

KLASIFIKACE

V roce 1980 navrhl Griffiths klasifikaci PRP založenou na věku počátku nemoci, příčině vzniku a prognóze. Rozdělil nemoc do pěti kategorií, poslední šestou kategorii přidal o několik let později. Předtím se nemoc řadila jako varianta psoriázy.[4]
I. klasická dospělá forma nejčastěji začíná na horní polovině těla, zejména na hlavě a krku, a během několika týdnů až měsíců dochází k rozšíření a postupnému splývání projevů kaudálním směrem. Obávanou komplikací je erytrodermie. Ke klinickému obrazu se může přidat postižení dlaní, plosek a nehtů. Navzdory závažnému průběhu dochází u 80 % pacientů ke zhojení do tří let.
II. atypická dospělá forma postihuje 5 % všech pacientů s PRP. Je charakteristická dlouhým trváním i přes dvacet let.

Obr. 9, 10, 11 Remise po sedmi měsících terapie infliximabem

Tab. 1 Kožní příznaky jednotlivých typů PRP[2, 4]

Typy	Věk manifestace	Procentuální zastoupení	Klinické projevy	Prognóza
I. klasická dospělá forma	dospělí	55	• horní polovina těla – hlava, krk • šíření kraniokaudálně • perifolikulární papuly až oranžovočervené plaky • ostrůvky zdravé kůže • palmoplantární hyperkeratózy • postižení nehtů • ektropium • přechod do erytrodemie	spontánní remise u 80 % pacientů do tří let
II. atypická dospělá forma	dospělí	5	• připomíná ichthyosis vulgaris • palmoplantární hyperkeratóza s lamelózním olupováním • alopecie	chronický průběh
III. klasická dětská forma	5–10 let	10	• podobná I. typu s mírnějším průběhem	remise do jednoho roku
IV. ohraničená dětská forma	3–10 let	25	• ohraničené plaky na kolenou a loktech • nepravidelný světlý erytém	nejistá, remise do tří let u 32 % pacientů
V. atypická dětská forma	0–4 let	5	• ichtyoziformní dermatitida • sklerodermiformní změny na dlaních, ploskách a prstech • možný familiární výskyt • připomíná II. typ	chronický průběh
VI. HIV asociovaná forma	variabilní	variabilní	• podobný I. typu • nodulocystická akné • hidradenitis suppurativa	časté relapsy

Klinický obraz připomíná ichthyosis vulgaris. Projevuje se palmoplantární keratodermií s lamelózním olupováním, může docházet k alopecii.

III. klasická dětská forma se vyskytuje u 10 % pacientů s PRP. Tento typ připomíná I. typ s tím rozdílem, že vzniká u dětí ve věku 5–10 let. Průběh nemoci je mírnější a k remisi dochází i do jednoho roku trvání nemoci.

IV. ohraničená dětská forma se manifestuje u 25 % pacientů v prepubertálním období, predilekčně vznikají dobře ohraničené plaky na kolenou a loktech, na jiných místech těla se objevuje nepravidelný jemný erytém. Remise do tří let je u 32 % případů. Prognóza je nejistá.

V. atypická dětská forma je přítomná v 5 % případů. Typický je včasný začátek nemoci do čtyř let věku dítěte s chronickým průběhem. U některých pacientů se vyvinou sklerodermiformní změny na dlaních, chodidlech a prstech. V této skupině je nejvíc familiárních výskytů. Tato popsaná forma je nejvíc podobná II. typu.

VI. HIV asociovaná forma byla popsána pro jiný klinický projev a má horší prognózu než u pacientů I. typu. PRP může být první manifestací HIV infekce. U pacientů se objevuje folikulární hyperkeratóza na extenzorových částech těla. Přechod do erytrodermie je častou komplikací. Pozorovány jsou i nodulocystická akné a hidradenitis suppurativa. Antiretrovirová léčba může dopomoci ke kompletnímu zhojení, ale časté jsou relapsy nemoci.[1]

Diferenciální diagnostika zahrnuje psoriázu, keratosis pilaris, atopický ekzém, ichtyózy, lichen spinulosus a jiné nemoci, které mohou vést k erytrodermii, dále je třeba vždy myslet na lékové exantémy.[4] PRP musí být rozlišena od jiných erytematoskvamózních onemocnění, obzvláště od plakové psoriázy, která je diferenciálnědiagnosticky nejčastěji zvažována. Histopatologické vyšetření není plně průkazné, ale dokáže vyloučit jiné zmiňované nemoci. V jedné publikaci je popisována neinvazívní diagnostická metoda pomocí vyšetření dermatoskopem. Při PRP jsou pozorovány keratinové zátky a lineární kapiláry na žlutavém podkladě na rozdíl od plakové psoriázy, kde jsou bělavé šupiny a tečkovité angiektázie na narůžovělé spodině.[11]

Tab. 2 Publikovaná studie pacientů léčených TNF-alfa antagonisty do roku 2012[13]

Autor	Použité biologikum	Kombinace léčby	Klinická odpověď/týdny
1. Petrof G. et al.	infliximab	metotrexát (10 mg/týden)	částečná/52
2. Barth D.	infliximab	metotrexát (15–30 mg/týden)	kompletní/52
3. Eberst E.	infliximab	acitretin (0,3 mg/kg/d)	kompletní/4
4. Guedes R.	etanercept	---	kompletní/20
5. Liao WC.	infliximab	acitretin (50 mg/d, navýšení 75 mg/d) od 24. týdne, cyklosporin (3 mg/kg/d) do 8. týdne	kompletní/30
6. Liao WC.	infliximab	acitretin (50 mg/d) od 8. týdne	částečná/2
7. Lu R.	infliximab	acitretin (50 mg/d) do 4. týdne	bez odpovědi/14
8. Manoharan S.	infliximab	metotrexát (10 mg/týden)	kompletní/30
9. Müller H.	infliximab	---	kompletní/16
10. O'Kane D.	adalimumab	metotrexát (15 mg/týden)	kompletní/4
11. Ruiz-Genao D.	infliximab	acitretin (50 mg/d)	kompletní/30
12. Schreml S.	adalimumab	---	kompletní/4
13. Seckin D.	etanercept	---	kompletní/12
14. Walling HW.	adalimumab	---	kompletní/8
15. Zirbs M.	infliximab	---	kompletní/30

Obr. 8, 9 Trvající remise po 10 měsících na terapii infliximabem

LÉČBA

PRP je často rezistentní na lokální a systémovou terapii. Pro relativně vzácný výskyt PRP je náročné provést kontrolovanou studii s jednoznačným doporučením léčby, proto se vychází z jednotlivých popsaných případů. Pro PRP tedy neexistuje standardní terapeutický protokol.[1]

Lokální léčba bývá většinou v kombinaci s celkovou terapií. Zahrnuje kortikosteroidy, keratolytika, emoliencia, kalcipotriol, retinoidy, inhibiory kalcineurinu (pimekrolimus).

Fototerapie je stále diskutovaná, protože UVA i UVB záření mohou zhoršit onemocnění. V jedné popisované skupině[1] došlo k agravaci při fototerapii u čtvrtiny pacientů. Prahový fototest by měl být proveden u každého pacienta před zahájením fototerapie. U pacientů netolerujících fototerapii je důležitá důsledná fotoprotekce.[13] Není ale potřeba se této léčebné metody obávat. Značná část pacientů dosahuje zlepšení. Případné zhoršení onemocnění bývá včas rozpoznáno. Je možno aplikovat fototerapii UVB, UVA1 a PUVA. Při UVA se začíná na dávce 0,3–0,5 J/cm^2 s postupným navýšením o 0,3 J/cm^2 každé tři dny. Kombinace UVA1 a acitretinu je jednou z alternativních terapií.[1]

Systémová léčba retinoidy se jeví jako nejvíce efektivní a je považována za terapii první volby. Pro dospělé je doporučena počáteční dávka isotretinoinu 1 mg/kg/den nebo acitretinu v dávce 0,5 mg/kg/den. Při nedostatečné odpovědi na orální retinoidy se přidává do kombinace metotrexát s dávkováním 5–30 mg/týden. Léčbou druhé volby je cyklosporin (< 0,5 mg/kg/den), acitretin + UVA1, azathioprin (50–200 mg/den), inhibitory TNF-alfa. Při HIV asociované PRP je často standardní léčba bez efektu, přínos je očekáván s antiretrovirovou léčbou.[1]

Léčba u dětí není dostatečně popsaná. Krátkodobé užívání retinoidu u jinak zdravých dětí s PRP bývá dobře tolerováno. Po šesti měsících léčby se u dětí doplňuje rtg vyšetření dlouhých kostí a páteře k vyloučení předčasného uzávěru růstových chrupavek a vzniku hyperostóz.[5] Druhá volba léčby u těžkých dětských pacientů je metotrexát, cyklosporin, azathioprin (> 10 let věku) nebo inhibitory TNF-alfa.[4] U nereagujících případů se jeví jako slibná **biologická léčba**. Infliximab je monoklonální protilátka proti TNF-alfa, která se v refrakterních případech využívá k léčbě PRP.

Začátkem roku 2012 byla publikována studie s 15 pacienty léčenými TNF-alfa antagonisty – infliximabem, etanerceptem nebo adalimumabem. Nejčastěji byl použit infliximab v dávce 5 mg/kg v týdnech 0., 2., 6., a pak v každém 8. týdnu podle léčebného protokolu psoriázy. Byl nasazen jako monoterapie, nebo v kombinaci s metotrexátem či acitretinem. Průměrná odpověď na léčbu byla pět týdnů. Ke kompletnímu zhojení došlo ve 12 případech (80 %), částečné odpovědi bylo dosaženo u dvou pacientů a žádný efekt se nedostavil u jednoho pacienta. Léčba byla velmi dobře tolerována, nebyly popisovány nežádoucí účinky u žádného pacienta.[14] Tyto případy jsou zachyceny v Tab. 2. V Tab. 3 je navíc proveden souhrn dopo-sud publikovaných jednotlivých případu PRP léčených biologickou léčbou od roku 2012 až do současnosti. Klinická odpověď biologické léčby může být zkreslena i spontánní remisí, která nastává u 80 % pacientů při klasické dospělé formě PRP do tří let. Byl popsán i případ spontánní remise po dvaceti letech.[14]

ZÁVĚR

Přístup k léčbě u PRP je velmi individuální a složitý. Při komplikovaných případech vedoucích k erytrodermii se zásadně snižuje kvalita života pacientů. Stres plynoucí z těžkého kožního onemocnění může také ovlivňovat odpověď na celkovou léčbu. Včasné rozpoznání nemoci a zahájení účinné léčby vede k podstatnému zlepšení průběhu nemoci. Pro refrakterní případy se jeví jako účinná biologická léčba.

Prohlášení: autorka v souvislosti s tématem práce nemá střet zájmů.

Literatura

1. **KLEIN, A., LANDTHALER, M., KARRER, S.** *Pityriasis rubra pilaris: a review of diagnosis and treatment.* Am J Clin Dermatol., 2010, 11, 3, p. 158–170.

2. **WOOD, SG, REIZNER, G.,** Other papulosquamous disorders. In: **BOLOGNIA, JL., et al**. *Dermatology.* 2nd ed., Elsevier, 2008, p. 141-144.

3. **CHOWDHARY, M., DAVILA, U., et al.** *Ustekinumab as an alternative treatment option for chronic pityriasis rubra pilaris.* Case Rep Dermatol, 2015, 7, 1, p. 46–50.

4. **STACEY, SK., et al.** *Pityriasis rubra pilaris in a 3-year-old male.* Mil Med, 2016, 181, 3, p. 298–301.

5. **PLZÁKOVÁ Z., POLÁŠKOVÁ S., et al.** *Klinický případ: generalizovaný exantém u dítěte.* Čes-Slov Derm, 2016, 91, 5, s. 242–245.

6. **KARADAG, A., KAVALA, M., et al.** *Erythrodermic pityriasis rubra pilaris: Dramatic response to infliximab therapy.* Indian J Dermatol Venereol Leprol, 2016, 82, 1, p. 112.

7. **FRANZOTTI, AM., AVELAR, JCD., CARDOSO, TA., et al.** *Pityriasis rubra pilar and hypothyroidism.* An Bras Dermatol, 2014, 89, 3, p. 497–500.

8. **BAR-ILAN, E., GAT, A., SPRECHER, E., ZEELI, T.** *Paraneoplastic pityriasis rubra pilaris: Case report and literature review.* Clin Exp Dermatol., 2016, 42, 1, p. 54–57.

9. **LWIN, SM., HSU, CK., et al.** *Beneficial effect of ustekinumab in familial pityriasis rubra pilaris with a new missense mutation in CARD14.* Br J Dermatol, 2017, doi: 10.1111/bjd.15462.

10. **NACIRI BENNANI, B., CHEIKH ROUHOU, H., et al.** *Pityriasis rubra pilaire après vaccination.* Ann Dermatol Venereol, 2011, 138, p. 753–756.

11. **MOHAMED, M., BELHADJALI, H., et al.** *Pityriasis rubra pilaris occurring after vaccination with diphtheria-pertussis-tetanus and oral poliovirus vaccines.*

Tab. 3 Souhrn publikovaných případu biologické léčby PRP od roku 2012

Autor	Věk/pohlaví/typ PRP	Použité biologikum/ev. kombinace léčby	Předchozí léčba	Klinická odpověď
1. Feldmeyer et al (2017)[15]	40/M/I	ustekinumab 45 mg v 0. a 4. týdnu dále à 3 měsíce	--- (kontraindikace acitretinu, metotrexátu pro hepatopatie)	ANO, za 4 týdny
2. Lwin et al. (2017)[9]	49/F/V CARD 14 20/M/ V CARD 14	ustekinumab (pro oba pacienty) 45 mg v 0. a 4. týdnu, dále à 3 měsíce	fototerapie, retinoidy	ANO, za 12 týdnů
3. Charvátová H. et al. (2017)[16]	66/F/I	adalimumab 80 mg v 0. týdnu, 40 mg. v 1. týdnu a dále à 2 týdny 40 mg + acitretin 20 mg/d + prednison 5 mg/d	acitretin, prednison	ANO
4. Gauci et al. (2016)[17]	33/F/II	secukinumab + cyklosporin 5 mg/kg + prednison 10 mg/kg	acitretin, fototerapie, cyklosporin, metotrexát, infliximab, ustekinumab, intravenózní imunoglobulin, omalizumab, prednison	ANO, za 4 týdny
5. Schuster, D., et al. (2016)[18]	67/M/I	secukinumab 150 mg à týden po dobu pěti týdnů a dále 1krát měsíčně	acitretin, systémové kortikoidy	ANO, za 8 týdnů
6. Krase, I., et al. (2016)[19]	70/M/I	apremilast 60 mg/d	acitretin, metotrexát + prednison, cyklosporin + prednison, cyklosporin + prednison + infliximab (vysazen pro malobuněčný lymfocytický lymfom [SLL])	ANO, za 6–8 měsíců
7. Karadag AS et al (2016)[6]	31/F/I	infliximab 5 mg / kg v 0. ,2., a 6. týdnu a dále à 2 měsíce po dobu 1 roku	systémové retinoidy, fototerapie, metotrexát	ANO, po 2 týdnech
8. Kim, S., BR., et al. (2015)[20]	17/M/ I	adalimumab 40 mg á 2 týdny, za měsíc á 3 týdny	systémové kortikoidy, fototerapie, acitretin, cyklosporin, etanercept	ANO, za 4 týdny
9. Chowdhary et al. (2015)[3]	52/M/I	ustekinumab 90 mg v 0. a 4. týdenu, a dále à 3 měsíce	acitretin, fototerapie, minocyklin, prednison, metotrexát	ANO, za 8 týdnů
10. Lernia et al. (2015)[21]	29/F/IV	ustekinumab 45 mg v 0. a 4. a dále à 12. týdnu	cyklosporin, metotrexát, adalimumab, etanercept, infliximab	NE

11. Byekova, Y., et al. (2015)[22]	75/M/I	ustekinumab 45 mg v 0. a 4. a dále à 12. týdnu + acitretin 20 mg/d	cyklosporin, infliximab	ANO, za 20 týdnů
12. Bravo et al. (2014)[23]	51/M/I	adalimumab 80 mg v 0., 40 mg v 1. týdnu a dále à 2 týdny	acitretin	ANO, za 4 týdny
13. Ferrer, A., L et al. (2014)[24]	62/M/I	etanercept 50 mg à týden + acitretin 25 mg/d	cyklosporin, infliximab + acitretin	ANO
14. Eytan, O., et al. (2014)[25]	57/M/V CARD 14	ustekinumab 90 mg à 8 týdnů	systémové retinoidy, metotrexát, etanercept, efalizumab, adalimumab	ANO
15. Di Stefani, A., (2013)[26]	31/M/I 80 kg	ustekinumab 45 mg v 0. a 4. a dále à 12. týdnu	cyklosporin, acitretin, metotrexát	ANO, za 12 týdnů
16. Adnot-Desanlis, L., (2013)[27]	29/F/I	infliximab 5 mg/kg v 0. ,2., a 6. týdnu a dále à 6 týdnů	bez předchozí celkové léčby	ANO za 6 týdnů
17. Adnot-Desanlis, L., (2013)[27]	39/M/I	infliximab 5 mg/kg v 0. ,2., a 6. týdnu a dále à 6 týdnů	acitretin	ANO, za 12 týdnů
18. Adnot-Desanlis, L., (2013)[27]	57/F/I	infliximab 5 mg/kg v 0. ,2., a 6. týdnu a dále à 6 týdnů	acitretin, cyklosporin	ANO, za 24 týdnů
19. Adnot-Desanlis, L., (2013)[27]	51/M/I	infliximab 5 mg/kg v 0. ,2., a 6. týdnu a dále à 6 týdnů	acitretin	ANO, za 12 týdnů
20. Mattox, AR., et al. (2013)[28]	60/M/I	infliximab 10 mg/kg à 5 týdnů	acitretin	ANO
21. Humme, D., et al. (2013)[29]	50/M/I	ustekinumab 45–90 mg (během léčby diagnostikován ana-plastický velkobuněčný lymfom)	acitretin, cyklosporin, infliximab + metotrexát	NE
22. Chiu, H., et al (2013)[30]	24/M/I	adalimumab 40 mg à 2 týdny	acitretin, etanercept	ANO, za dva týdny
23. Kim, J. H., et al. (2012)[31]	58/F/I	etanercept 25 mg 2krát týdně + metotrexát 12,5 mg/týden	acitretin, metylprednisolon, metotrexát, sulfasalazin	s přechodným efektem po dvou měsících léčby
24. Ivanova, K., et al. (2012)[32]	37/F/I	adalimumab 80 mg v 0., 1. týdnu a dále à 2 týdny	fototerapie	ANO, za 16 týdnů

Indian J Dermatol Venereol Leprol, 2015, 81, 6, p. 618–620.

12. **ABDEL-AZIM, NE., ISMAIL, SA., FATHY, E.** *Differentiation of pityriasis rubra pilaris from plaque psoriasis by dermoscopy*. Arch Dermatol Res, 2017, 309, 4, p. 309–311.

13. **MĘCIŃSKA-JUNDZIŁŁ, K., BIAŁECKA, A., et al.** *Photosensitive pityriasis rubra pilaris.* Postepy Dermato Alergol, 2016, 33, 3, p. 239–242.

14. **PETROF, G., ALMAANI, N., et al.** *A systematic review of the literature on the treatment of pityriasis rubra pilaris type 1 with TNF-antagonists*. J Eur Acad Dermatol Venereol, 2012, 27, 1, p. 131–135.

15. **FELDMEYER, L., MYLONAS, A., et al.** *Interleukin 23–helper T cell 17 axis as a treatment target for pityriasis rubra pilaris*. JAMA Dermatol, 2017, 153, 4, p. 304–308.

16. **CHARVÁTOVÁ, H., JEDLIČKOVÁ, H., VAŠKŮ, V.** *Adalimumab v terapii pityriasis rubra pilaris*. Čes Dermatovenerol, 2017, 7, 1, s. 52–55.

17. **GAUCI, ML., JACHIET, M., GOTTLIEB, J., et al.** *Successful treatment of type II pityriasis rubra pilaris with secukinumab*. JAAD Case Rep, 2016, 2, 6, p. 462–464.

18. **SCHUSTER, D., PFISTER-WARTHA, A., et al.** *Successful treatment of refractory pityriasis rubra pilaris with secukinumab*. JAMA Dermatol, 2016, 152, 11, p. 1278.

19. **KRASE, IZ., CAVANAUGH, K., et al.** *Treatment of refractory pityriasis rubra pilaris with novel phosphodiesterase 4 (PDE4) inhibitor apremilast*. JAMA Dermatol, 2016, 152, 3, p. 348.

20. **KIM, BR., CHAE, JB., et al.** *Clinical remission of pityriasis rubra pilaris with adalimumab in an adolescent patient*. J Dermatol, 2015, 42, 11, p. 1122–1123.

21. **LERNIA, V., FICARELLI, E., et al.** *Ineffectiveness of tumor necrosis factor-α blockers and ustekinumab in a case of type IV pityriasis rubra pilaris*. Indian Dermatol Online J, 2015, 6, 3, p. 207.

22. **BYEKOVA, Y., SAMI, N.** *Successful response of refractory type I adult-onset pityriasis rubra pilaris with ustekinumab and acitretin combination therapy*. J Dermatol, 2015, 42, 8, p. 830–831.

23. **BRAVO, E., CARRION, L., et al.** *Successful treatment of pityriasis rubra pilaris with adalimumab – case report*. Dermatol Online J, 2014, 20, 4, p. 20–24.

24. **FERRER, L., DALMAU, J., et al.** *Pityriasis rubra pilaris triggered by photodynamic therapy with response to tumor necrosis factor α-blocking agents and acitretin*. Cutis, 2014, 93, 3, p. 6–7.

25. **EYTAN, O., SARIG, O., et al.** *Clinical response to ustekinumab in familial pityriasis rubra pilaris caused by a novel mutation in CARD14*. Br J Dermatol, 2014, 171, 2, p. 420–422.

26. **DI STEFANI, A., GALLUZZO, M., et al.** *Long-term ustekinumab treatment for refractory type I pityriasis rubra pilaris.* J Dermatol Case Rep, 2013, 7, 1, p. 5–9.

27. **ADNOT-DESANLIS, L., ANTONICELLI, F., et al.** *Effectiveness of infliximab in pityriasis rubra pilaris is associated with pro-inflammatory cytokine inhibition*. Dermatology, 2013, 226, 1, p. 41–46.

28. **MATTOX, AR., CHAPPELL, JA., et al.** *New-onset vitiligo during long-term, stable infliximab treatment of pityriasis rubra pilaris*. J Drugs Dermatol, 2013, 12, 2, p. 217–219.

29. **HUMME, D., BEYER, M., et al.** *CD30-positives anaplastisch großzelliges T-zell-lymphom unter immunsuppressiver therapie einer pityriasis rubra pilaris mit ustekinumab.* Hautarzt, 2013, 64, 3, p. 190–194.

30. **CHIU, HY., TSAI, TF.** *Pityriasis rubra pilaris with polyarthritis treated with adalimumab*. J Am Acad Dermatol, 2013, 68, 1, p. 187–188.

31. **KIM, J., PARK, M., KIM, S.** *Etanercept-induced clinical remission of type II pityriasis rubra pilaris with rheumatoid arthritis*. Acta Derm Venereol, 2012, 92, 4, p. 399–400.

32. **IVANOVA, K., ITIN, P., et al.** *Pityriasis rubra pilaris: treatment with biologics – a new promising therapy?* Dermatology, 2012, 224, 2, p. 120–125.

MUDr. Veronika Holecová
e-mail: holec.veronika@gmail.com
Univerzita Karlova, 2. lékařská fakulta a Nemocnice Na Bulovce, Dermatovenerologická klinika

Melanom

Rajská L.

Kubátová A., Hercogová J., Brožová, V.

Čes. Dermatovenerol., 2017, 7, č. 3, s. 191–195

SOUHRN

Kazuistika popisuje případ 56leté ženy, kterou odesílá praktický lékař k vyšetření nádoru velikosti mužské pěsti v oblasti levé lopatky, rostoucího šest měsíců. Z biopsie je zjištěn maligní melanom, zobrazovací metody prokázaly mnohočetné metastázy v plicích. Pacientka je indikována k chirurgickému odnětí tumoru s následnou chemoterapií.

KLÍČOVÁ SLOVA

maligní melanom • metastázy

SUMMARY

Rajska, L., Kubatova, A., Hercogova, J., Brozova, V. Melanoma

The case study describes the case of a 56 year old patient, who was sent for specialised examination of a male fist-sized tumour by her GP. The tumour had been growing for 6 months. The biopsy confirmed a malignant melanoma and imaging methods showed multiple metastases in the lungs. The patient is indicated for surgical tumour removal with follow-up chemotherapy.

KEY WORDS

malignant melanoma • metastases

POPIS PŘÍPADU

Žena, 56 let, která se dosud s ničím neléčila, je koncem června 2017 odeslána praktickým lékařem ke *statim* vyšetření změněného znaménka v oblasti levé lopatky na Dermatovenerologickou kliniku 2. LF UK a Nemocnice Na Bulovce (NNB). Nově vzniklého plošného névu v této lokalitě si pacientka všimla již asi před 20 lety. Od ledna tohoto roku se projev pozvolna rozrůstal, v posledních čtyřech měsících již velmi rychle, nebolel, pouze občas krvácel. Vyšetření lékařem se obávala, proto je odkládala. V posledním roce udává ztrátu asi 5 kg tělesné hmotnosti, v posledních týdnech pozoruje zvyšující se únavu.

V den vyšetření je na zádech v oblasti levé lopatky patrný tumor velikosti asi 20krát 15 cm, červenomodrožlutý, místy s ulceracemi a krvácením (Obr. 1–3). Tumor je široce přisedlý, okolní kůže je se světlým erytémem. V oblasti levého ramene je přítomno několik růžových nodulů do velikosti 5 mm. V levé axile je hmatná zvětšená uzlina. Diferenciálněd iagnosticky je zvažován maligní melanom nebo spinocelulární karcinom.

Pacientka je indikovaná k provedení biopsie z tumoru, vzhledem k riziku krvácení na Chirurgické klinice 1. LF UK a NNB. Z histopatologického vyšetření je prokázán maligní tumor z epiteloidních a vřetenovitých buněk, se světle eozinofilní a světlou cytoplazmou. Jádra jsou různě velká, s jemným chromatinem, některá hyperchromní. Počet mitóz je méně než 1/1 mm^2. Imunohistochemické vyšetření prokázalo pozitivitu proteinu S100, silně difúzně pozitivní Melan A a slabě difúzně pozitivní HMB-45. Výsledkem histopatologického vyšetření je maligní melanom. V mezidobí je proveden rentgen srdce a plic, který je v mezích normy, ultrasonografické vyšetření břicha bez patologického nálezu. Pravá axila a krk jsou bez průkazu zvětšených lymfatických uzlin. V levé axile je popsána zvětšená uzlina do velikosti 16krát 17 mm a dále paket uzlin na ploše cca 47krát 18 mm. CT vyšetření mozku je s přiměřeným nálezem, CT hrudi, břicha a malé pánve prokázalo maligní tumorózní ložisko na přechodu zad a krku vlevo s mnohočetnými metastázami v podkoží levého nadklíčku, zvětšenou lymfatickou uzlinu v levé axile a mnohočetná ložiska charakteru metastáz v plicním parenchymu. Echokardiografie srdce zachytila malý perikardiální výpotek (v. s. paraneoplastický), bez srdeční tamponády, lehké degenerativní změny aorto-mitrálně a malou mitrální insuficienci. Pacientka byla klidově bez známek plicní hypertenze. Vyšetření spirometrie je bez nálezu výrazné patologie ventilace.

Pacientka je indikována k provedení radikální excize tumoru s exenterací uzlin levé axily na Chirurgické klinice 1. LF UK a NNB. Během předoperačního vyšetření je laboratorně zachycena elevace zánětlivých parametrů v. s. v terénu lokálně pokročilého onkologického onemocnění (CRP 81,6 mg/l). Empiricky je proto zahájena terapie amoxicilinem s klavulanátem 1 tbl à 12 hodin. Dále je zjištěna normocytární anémie (ery 3,65 10^{12}/l, Hb 94 g/l, htc 0,300 l/l) s nutností podání krevní transfúze k úpravě hladiny hemoglobinu do minimální hodnoty 100 g/l před plánovaným výkonem. Po stávajících vyšetřeních je podle internisty pacientka operačního výkonu schopna s velmi vysokým rizikem.

Ještě před plánovaným termínem operace je pacientka náhle přivezena rychlou záchrannou službou pro spontánně vzniklé krvácení z tumoru, proto je obratem přijata k hospitalizaci a zahájena příprava k operačnímu výkonu krevními transfúzemi. Dne 31. 7. 2017 je pacientka podrobena operaci v celkové anestézii, kdy je tumorózní útvar odstraněn 2 cm od okrajů do zdravé tkáně i se spodinou zasahující na musculus latissimus dorsi, včetně jeho fascie. Rána je poté krytá autotransplantátem. Současně je exstirpován satelit velikosti 1 cm v průměru paravertebrálně vlevo.

Histopatologické vyšetření prokázalo tumor tvořený rozsáhle povrchově ulcerovaným, převážně vřetenobuněčným melanomem. Počet mitóz je vysoký (až 9 mitóz/mm^2). Tumor je fokálně infiltrován lymfocyty. Infiltrativně prorůstá do tukové tkáně hypodermis. Samostatný, makroskopicky popsaný tumor je tvořený melanomem obdobného vzhledu jako výše popsaný, počet mitóz je až 13 mitóz/mm^2 a je rozsáhle nekrotický. Epidermis nad menším tumorem je bez melanocytární proliferace. Menší tumor zasahuje široce do resekčního okraje excize, do spodiny excize nezasahuje. Dále jsou zastižena dvě ložiska mikroskopických satelitů velikosti 1 mm (v dermis) a 0,3 mm (v tukové tkáni hypodermis). Imunohistochemicky je zjištěna silná difúzní pozitivita S100 a Melan A, HMB-45 se středně silnou pozitivitou části tumoru. Nález je uzavřen jako vícečetná ložiska melanomu, Breslow 87 mm.

Histopatologické vyšetření satelitu popisuje tumor v dermis a hypodermis tvořený melanomem obdobného typu jako výše popsaný. Fokálně je tumor infiltrovaný lymfocyty. Zastiženo je 9 mitóz/mm^2

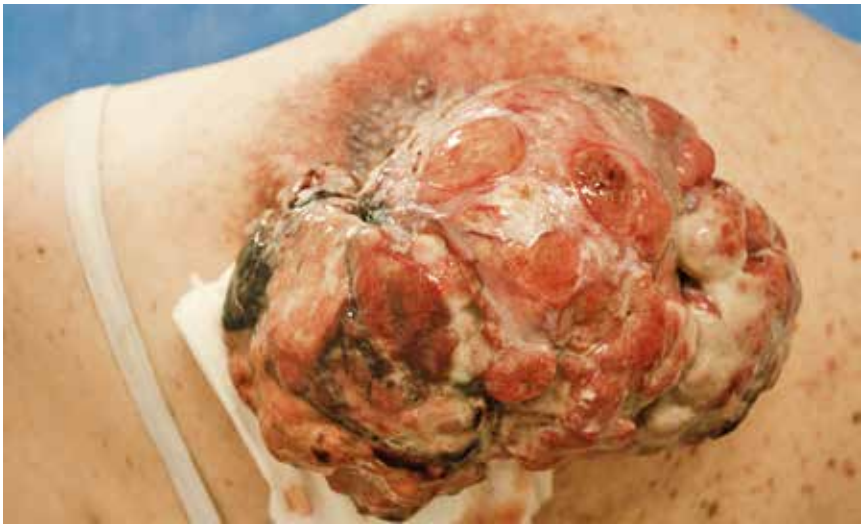

Nález při přijetí

a hloubka invaze tumoru je 5 mm. Další ložiska melanomu, perineurinální šíření ani lymfovaskulární propagace pozorovány nejsou. Imunohistochemické vyšetření prokázalo silnou difúzní pozitivitu S100 a Melan A, HMB45 v tumoru se středně silnou difúzní pozitivitou. Ve vzorku označeném jako suspektní satelit melanomu je zastiženo ložisko nodulárního melanomu, který svým vzhledem odpovídá metastáze. Pacientka je po stabilizaci pooperačního stavu dimitována do domácího ošetřování s pravidelnými kontrolami a převazy plastickým chirurgem. Současně je vyšetřena onkologem, který odesílá vzorek k vyšetření BRAF mutace a plánuje chemoterapii. Výsledky BRAF mutace mají být známé počátkem září 2017.

DISKUSE

Melanom je nádor, který primárně postihuje kůži. Vzniká z melanocytů, které pocházejí z neurální lišty a během intrauterinního života migrují do epidermis, uvey, mening a sliznic. Ke vzniku tohoto onemocnění přispívá, kromě genetických dispozic nebo poruchy imunity v důsledku jiného onemocnění, především nadměrná expozice UV záření. Nejdůležitější je včasná diagnóza a včasná léčba. Čím pokročilejší je nádor, tím horší je jeho prognóza.[1] Vzhledem k tomu, že svou lokalizací na kůži je dobře přístupný vyšetření, je velkou výhodou možnost jeho včasné detekce. Je typický časnou tvorbou metastáz, které se šíří zejména hematogenně a lymfogenně. Zhoubný melanom tvoří asi 4 % všech kožních nádorů, ale je nádorem s nejvyšší mortalitou. Ze všech nádorů vykazuje melanom nejrychleji rostoucí incidenci, což je zřejmě způsobeno jeho časnější a přesnější diagnostikou v posledních letech.[1] Celosvětově narůstající incidence melanomu stále upozorňuje na problematiku tohoto nádoru. I přes pravidelně probíhající rozsáhlé preventivní akce byl v období 2010–2014 melanom kůže sedmým nejčastěji se vyskytujícím se nádorem v České republice. V roce 2014 bylo nově zachyceno více než 2400 onemocnění; ročně na melanom zemře 340–400 osob. K 31. 12. 2014 žilo v České republice více než 25 000 osob, které zhoubný melanom mají nebo u nich byl v minulosti diagnostikován.[2, 3] Průměrný věk nemocných je 54 let, až 75 % pacientů je mladších 70 let. Není již výjimkou, že se melanom objevuje u mladších jedinců. Melanom u dětí mladších 14 let je spíše raritní (1–5 % případů), mírně rostoucí trend má však incidence melanomu u dětí starších 15 let, přičemž je incidence mírně vyšší u dívek. Nejvíce jsou mela-

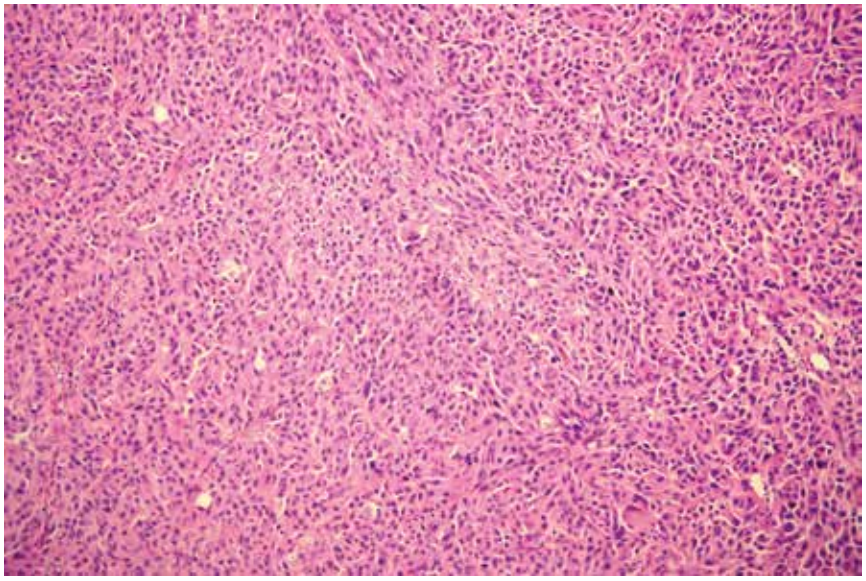

Melanom – detail, HE - barvení hematoxilin-eozin, zvětšení 20x

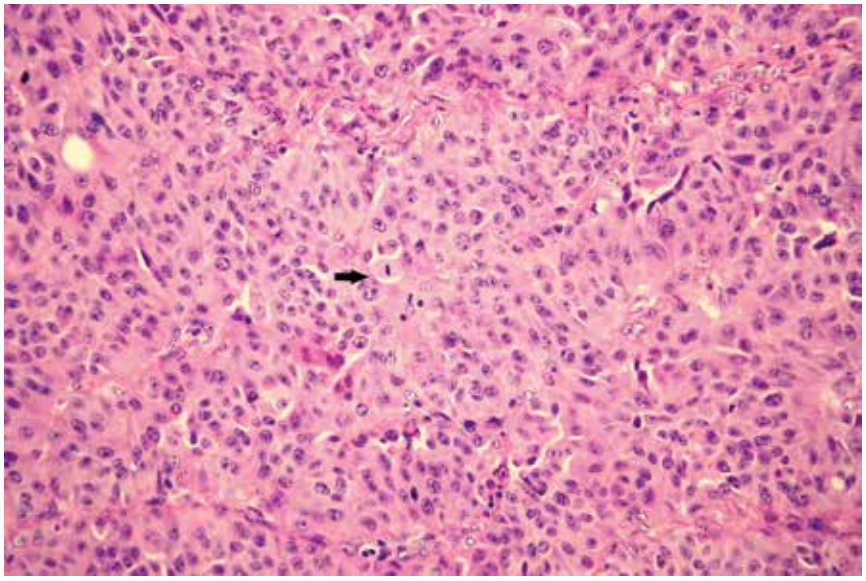

Melanom s patrnými mitózami, HE - barvení hematoxilin-eozin, zvětšení 40x

nomem postiženi lidé žijící ve slunných oblastech, zejména na Novém Zélandu a v Austrálii.[4] Rozdíly v anatomické lokalizaci melanomu mezi ženami a muži přetrvávají. U mužů je nejčastější lokalizací trup, zejména proximální části zad, u žen se melanom vyskytuje častěji v oblasti dolních končetin, převážně na bércích.[5] Klinický obraz melanomu se odvíjí od jeho typu. V současnosti je rozlišováno několik variant melanomu, přičemž existují čtyři základní a nejčastější typy melanomu. Každý typ melanomu má svůj charakteristický klinický vzhled. **Superficiálně se šířící melanom** (SSM) je zdaleka nejčastějším typem, který představuje 60–70 % prokázaných nádorů. Zprvu se projevuje jako pozvolna rostoucí hnědá makula, která je obvykle větší než 6 mm v průměru a jeho pigmentace je heterogenní. Makula nebo plak bývají ostře ohraničené a často obsahují narůžovělé či hypopigmentované okrsky, které jsou známkou regrese. V rámci primární makuly se může objevit nodulus, který je projevem vertikální fáze růstu a je vždy sekundárním jevem. V tomto případě je nádor označován jako **sekundárně nodulární superficiálně se šířící melanom** a jeho prognóza se výrazně zhoršuje.[1, 6]

Nodulární melanom je druhým nejčastějším typem melanomu a tvoří asi 15–30 % všech melanomů. Primárně se jeví jako na kůži široce přisedlý hnědý až hnědočerný hrbol. Jeho povrch je hladký, může se také olupovat nebo krvácet. Vzácně může být absence pigmentu. U tohoto typu melanomu jsou časté metastázy v regionálních uzlinách, plicích, mozku, játrech, kůži nebo kostech. Prognóza nebývá příznivá. **Lentigo maligna** (**melanoma in situ**) je často heterogenně pigmentovaná, neostře ohraničená hnědá makula, s trvalou progresí růstu, může dosahovat velikosti až několika centimetrů. Po řadě let plošného šíření dochází k vertikálnímu růstu a vzniku pigmentovaného nebo amelanotického uzlu. Vyvyšování ložiska nad kožní povrch označuje přechod lentigo maligna v **lentigo maligna melanoma**. Vyskytuje se častěji u osob vyššího věku, typicky v solárních lokalizacích. **Akrolentiginózní melanom** je u bílé rasy raritní typ melanomu. Obvykle začíná jako pigmentovaná, nepravidelně rostoucí makula nebo plak, které neinvazívně rostou do hlubších struktur kůže a většinou dosahují výrazné tloušťky. Jedná-li se o subungvální lokalizaci, může imitovat hemoragii nebo onychomykózu. Typickým projevem je hnědé až šedohnědé zbarvení nehtové ploténky, vcelku ostře ohraničené.[1] V tomto případě je vhodné pátrat po přechodu pigmentace na přilehlý val – Hutchinsonovo znamení.[7, 8] Akrolentiginózní melanom tvoří jen asi 2–10 % všech typů melanomu. Postihuje dlaně, plosky a subungvální oblasti. **Desmoplastický melanom** je velmi vzácný typ melanomu, který postihuje častěji muže nad 60 let a často imituje nemelanomové kožní nádory. Nejčastější lokalizace výskytu jsou na hlavě, krku, horních partiích trupu a pažích. Recidivy tohoto melanomu jsou častější než u jiných typů melanomů.[9] **Amelanotický melanom** se nejčastěji vyskytuje ve formě narůžovělého nebo světle pigmentovaného uzlu, který pro svůj atypický vzhled může podléhat pozdní diagnostice, a tím pádem může pro pacienta znamenat horší prognózu.[10]

V každém případě je pro pacienta s maligním melanomem důležitá včasná diagnostika. Již v roce 1985 byla zavedena mnemotechnická pomůcka založená na **ABCDE** kritériích (**A** assymetry – asymetrie, **B** border – okraje, **C** color – barva, **D** diameter – průměr pigmentové léze, **E** evolution – vývoj či změna útvaru ve velikosti, tvaru či barvě).[5] Kromě anamnézy je nedílnou součástí diagnostiky využití dermatoskopického vyšetření, které

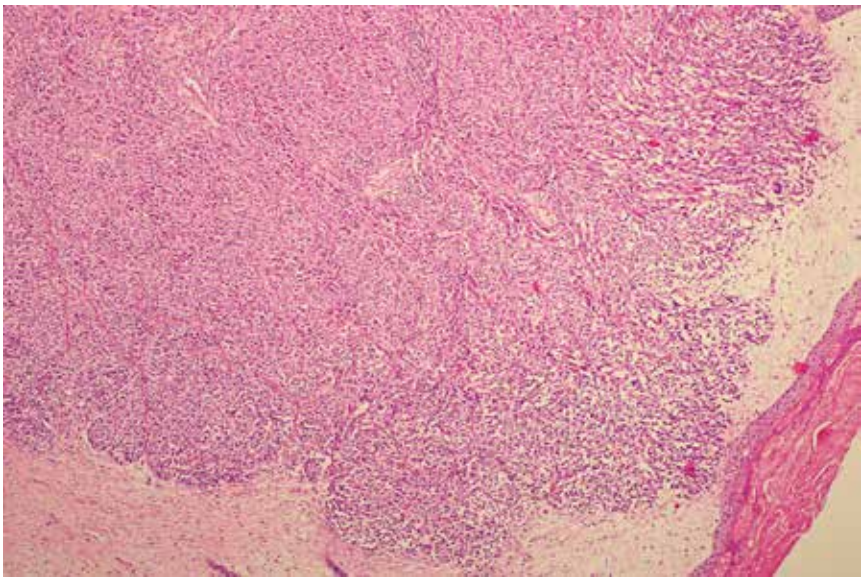

Melanom s kožním krytem, HE - barvení hematoxilin-eozin, zvětšení 10x

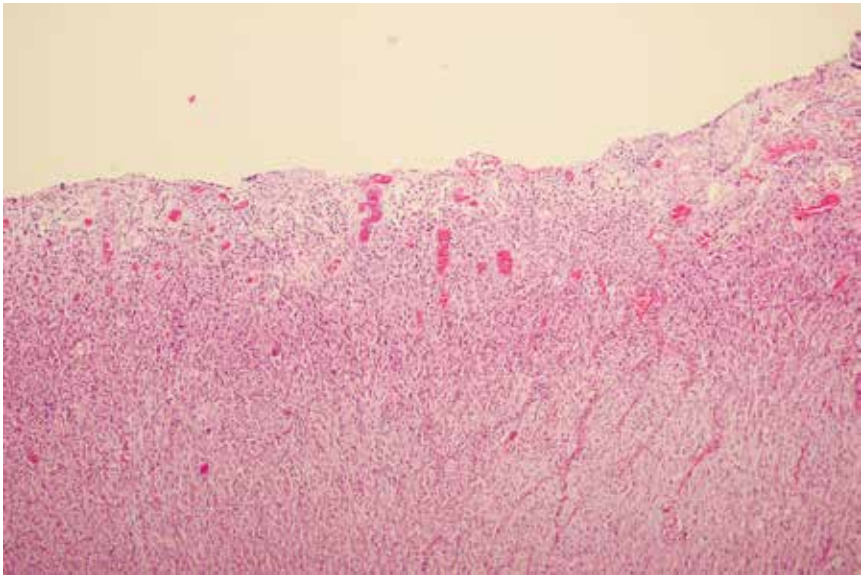

Povrchově ulcerovaný mlanom, HE - barvení hematoxilin-eozin, zvětšení 10x

umožňuje přesnější a zejména rychlou diagnostiku jednotlivých rysů charakteristických pro melanom. Je-li na základě dermatoskopického vyšetření indikována léze k chirurgické excizi, musí být vždy histopatologicky vyšetřena. Patolog určuje tloušťku nádoru v mm (Breslowovo skóre), přítomnost ulcerace, počet mitóz na mm^2, vzdálenost řezu od okraje a spodiny. Dnes máme k dispozici několik typů histologických barvení, kromě S100 proteinu se využívá také Melan A nebo HMB-45, což jsou markery melanocytární povahy nádorů. Zároveň je důležité také stanovení přítomnosti některých typů mutací (např. BRAF), které mohou mít vztah k následné terapii. Důležitou součástí vyšetřovacího procesu se vztahem ke stagingu a prognóze je v případě melanomu vyšetření sentinelové uzliny.[1, 10, 11] Indikacemi k vyšetření sentinelové uzliny je Breslowovo skóre nad 1 mm, přítomnost ulcerace nebo počet mitóz nad 6/mm^2. Pozitivní sentinelová uzlina je indikací k regionální lymfadenektomii, která sice neprodlouží přežití, ale prodlouží dobu bez relapsu.

První metodou volby v terapii melanomu je vždy chirurgická excize. Není-li klinický nález zcela jasný, volí se prostá excize bez ochranného lemu. Po histopatologické verifikaci nádoru se volí široká excize s ochranným lemem zdravé tkáně, jehož šíře se řídí tloušťkou nádoru. Adjuvantní léčba je indikovaná u pacientů po operaci melanomu, u kterých nejsou prokazatelné metastázy, ale lze je předpokládat. Tuto terapii se doporučuje zahájit co nejdříve po operaci.

Od roku 2011 bylo schváleno šest nových léků pro léčbu pokročilého melanomu (ipilimubab, vemurafenib, dabrafenib, trametinib, pembrolizumab, nivolumab) se čtyřmi rozdílnými mechanismy účinku (inhibitor CTLA-4, BRAF inhibitor, MEK inhibitor, PD-1 inhibitor). Maligní transformace není důsledkem mutace jediného genu. Genetické mutace, které jsou popsané u melanomu, jsou germinální mutace *CDKN2A* genu, *RB1* genu, *CDK4* a *MC1R* genu, *TP53*, somatické mutace protoonkogenů *BRAF*, *NRAS*, *KIT* a tumorsupresorických genů *CCND1* a *PTEN*. Molekulárněgenetické faktory ovlivňují biologické chování melanomu.[12] Identifikace specifických mutací metabolických drah vedla k rozvoji cílené biologické léčby. **BRAF inhibitory** jsou indikovány k léčbě BRAF pozitivních rychle rostoucích melanomů s vysokou hladinou LDH a klinickými potížemi v první linii. BRAF inhibitory (vemurafenib, později i dabrafenib) zajišťují delší celkové přežívání, delší přežívání bez progrese a vyšší celkovou odpověď ve srovnání se standardní chemoterapií. Nástup účinku byl pozorován do dvou týdnů od zahájení léčby. Třetím specifickým BRAF inhibitorem je enkorafenib. Nevýhodou je časný vznik rezistence. Medián léčebné odpovědi je uváděn mezi 7–12 měsíci.[12, 13] Ke snížení rizika vzniku rezistence je kombinace BRAF a MEK inhibitoru vemurafenibu a trametinibu, **MEK inhibitor**, která prodloužila čas progrese i celkového přežití a současně snížila specifickou kožní toxicitu vemurafenibu. Uvedená kombinace je vhodná především pro pacienty v celkově dobrém stavu a mladší pacienty s metastatickým postižením tří a více oblastí. **KIT inhibitory** jsou inhibitory tyrozinkináz (sorafenib a imatinib). Testovány byly u akrálních a slizničních melanomů s popisovanou regresí melanomu. Docházelo však často k progresi do CNS pro limitovaný průnik KIT inhibitorů hematoencefalickou bariérou. Kombinace sorafenibu s chemoterapií neprokázala statisticky významné prodloužení celkového přežití.

Z imunoterapie je používán **interferon α**, je to nejdéle používaný způsob imunoterapie v léčbě melanomu stadia III a IV. Jeho největší efekt byl pozorován u melanomů s přítomnou ulcerací a mikroskopickým

postižením uzlin. Dosud je používán v adjuvantní léčbě melanomu. **Interleukin 2** byl indikován u metastatického melanomu zejména u mladších lidí s dobrým celkovým stavem s odpovědí u 10–20 % pacientů. Tato terapie však byla limitována špatnou tolerancí a závažnou toxicitou.[12] Případné kožní metastázy jsou odstraňovány chirurgicky. Není-li chirurgická excize možná, jsou ke zvážení kryalizace, PDT, imiquimod, ošetření ablačními vysokovýkonnými lasery nebo systémová terapie.[1]

ZÁVĚR

Ačkoli je melanom vzhledem ke své lokalizaci na kůži včas odhalitelný, jeho incidence celosvětově stále narůstá. To je možná způsobeno vlivem časnější a přesnější diagnostiky, kterou současná medicína nabízí. Melanom stále více postihuje ženy, častěji na něj ale umírají muži, kteří si méně všímají varovných změn na kůži. V rámci primární prevence je stále nezbytné informovat populaci o negativním vlivu slunečního záření na kůži, významu fotoprotekce a pravidelném samovyšetření kůže.[14, 15] Je vhodné populaci edukovat o vhodném vyšetření náhle změněného pigmentového névu dermatologem. Pacienti se zhoubným melanomem mají vyšší riziko vzniku dalších kožních nádorů, podobně jako může dojít i k další progresi samotného melanomu. Sekundární prevence spočívá v pravidelném sledování pacientů s melanomem, s případným, co možná nejvčasnějším rozpoznáním onemocnění.[16] Krédem dermatologů zůstává, že žádný pacient by na maligní melanom neměl zemřít.

Prohlášení: autorky v souvislosti s tématem práce nemají střet zájmů.

Literatura

1. **ZELENKOVÁ, D., SEČNÍKOVÁ, Z., DRBOHLAVOVÁ, T., FRIDRICHOVÁ, M.** *Kožní melanom.* Čes Dermatovenerol, 2016, 6, p. 143–152.
2. **www.mzcr.cz**
3. **www.linkos.cz**
4. **TUCKER, MA., GOLDSTEIN, AM.** *Melanoma etiology: where are we?* Oncogene, 2003, 22, p. 3042–3052.
5. **FORETOVÁ, L., MACHÁČKOVÁ, E., ŠACHLOVÁ, M., et al**. *Syndrom familiárního melanomu (s dysplastickými naevy či bez nich).* Klin Onkol, 2009, (Suppl S1): S32–S33.
6. **VOJÁČKOVÁ, N., KRUŽICOVÁ, Z., VRBOVÁ, L., SEČNÍKOVÁ, Z.** *Maligní melanom.* Čes Dermatovenerol, 2012, 2, p. 76–85.
7. **YUN, SJ., KIM, SJ.** *Hutchinson´s Nail Sign.* N Engl J Med, 2011, 5, p. 364.
8. **PATEL, LM., LAMBERT, PJ., GAGNA, CE., et al.** *Cutaneous signs of systemic disease.* Clin Dermatol, 2011, 29, p. 511–522.
9. **CHEN, LL., JAIMES, N., BARKER, CA., et al.** *Desmoplastic Melanoma: A Review.* J Am Acad Dermatol, 2013, 68, p. 825–833.
10. **KRAJSOVÁ, I.** *Kožní melanom: diagnostika, léčba a pooperační sledování.* Čes-slov Derm, 2012, 87, p. 163–174.
11. **RICHTIG, G., BYROM, L., KUPSA, R., et al.** *Pregnancy as driver for melanoma.* Br J Dermatol, 2016, Oct 8, doi: 10.1111/bjd.15124.
12. **BAJČIOVÁ, V.** *Maligní melanom a nové možnosti jeho léčby.* Onkologie, 2016, 10, s. 256–262.
13. **JOHNSON, DB., SOSMAN, JA.** *Therapeutic advances and treatment options in metastatic melanoma.* JAMA, 2015, 1, p. 380–386.
14. **ARGENZIANO, G., LONGO, C., CAMERON, A., et al.** *Blue-black rule: a simple dermoscopic clue to recognize pigmented nodular melanoma.* Br J Dermatol, 2011, 165, p. 1251–1255.
15. **FELLNER, C.** *Ipilimumab (Yervoy) prolongs survival in advanced melanoma.* P. T., 2012, 37, p. 503–511, 530.
16. **RAJSKÁ, L., GÖPFERTOVÁ, D., HERCOGOVÁ, J., et al.** *The relative importance of the traditional risk factors for malignant melanoma in the Czech population.* Cent Eur J Public Health, 2016, 24, p. 268–271.

[1]MUDr. Lucie Rajská, Ph.D., [1]MUDr. Andrea Kubátová, [2]MUDr. Veronika Brožová, [1]prof. MUDr. Jana Hercogová, CSc., MHA
e-mail: lucie.rajska@gmail.com
[1]Univerzita Karlova v Praze, 2. lékařská fakulta a Nemocnice Na Bulovce, Dermatovenerologická klinika
[2]Univerzita Karlova 2. lékařská fakulta a Nemocnice Na Bulovce, Patologicko-anatomické oddělení

Předplaťte si

ČESKOU DERMATOVENEROLOGII

a získejte jako dárek

Pánský sprchový gel a toaletní vodu YVES ROCHER Nature Homme

v hodnotě 969 Kč

Neváhejte!
Tato nabídka platí jen do 21. 9. 2017

Předplatné časopisu na rok za 399 Kč

Nejste členy České akademie dermatovenerologie, a přesto byste chtěli časopis dostávat? Nyní máte jedinečnou příležitost si jej předplatit a získat hodnotný dárek.

Předplaťte si bezpečně e-mailem

na e-mailovou schránku **mladafronta@predplatne.cz**, uveďte své **jméno a doručovací adresu.** Do předmětu napište kód **MF CDV0217.** Předplatit si můžete také **on-line** na našich stránkách **www.mf.cz**

Volejte zdarma 800 248 248

Jednoduše zavolejte své osobní údaje a informaci o požadovaném předplatném a periodiku. Uveďte kód **MF CDV0217**

Pošlete SMS na číslo 900 09 06

ve tvaru **MF CDV jméno, příjmení, adresa, lékařská specializace** předplatitele. Cena SMS je 6 Kč včetně DPH. Službu provozuje goNET s. r. o. Technicky zajišťuje MobilBonus s. r. o. Help line 777 717 535, po–pá 9.00–17.00

Tato akce je určena pouze pro nové předplatitele a platí do vyčerpání zásob. V případě vyčerpání zásob si vydavatel vyhrazuje právo na zaslání náhradního dárku. Dárky jsou rozesílány do 6 týdnů od obdržení platby za předplatné. Předplatitel svoji objednávkou odborného titulu potvrzuje, že je lékař/odborný pracovník ve zdravotnictví. Předplatitel bere na vědomí, že předplatné s dárkem nebo slevou nelze po dobu jednoho roku ode dne provedení objednávky vypovědět. Předplatitel dále bere na vědomí, že předplatné se automaticky prodlužuje na další období v délce jednoho roku, pokud předplatitel svým písemným oznámením adresovaným společnosti Mladá fronta a. s. nestáhl, že trvá na jeho ukončení. Svojí objednávkou předplatitel potvrzuje, že s těmito obdacími podmínkami souhlasí a zavazuje se jimi řídit. Svojí objednávkou dále dává předplatitel souhlas se zařazením všech jím vyplněných osobních údajů (dále jen údajů) do databáze společnosti Mladá fronta a. s., se sídlem Mezi Vodami 1952/9, Praha 4, jakožto správce, a s jejich následným zpracováním pro účely nabízení výrobků a služeb a pro účely zasílání obchodních sdělení prostřednictvím elektronických a tištěných prostředků dle zákona č. 480/2004 Sb., o některých službách informační společnosti, a to na dobu neurčitou, tj. do odvolání souhlasu. Předplatitel rovněž uděluje souhlas k tomu, aby poskytnuté osobní údaje byly zpracovány i prostřednictvím třetích osob pověřených správcem. Bere na vědomí, že má práva dle § 11, 21 zák. č. 101/2000 Sb., o ochraně osobních údajů a o změně některých zákonů, tj. zejména že poskytnutí údajů je dobrovolné, že svůj souhlas může bezplatně kdykoli na adrese správce odvolat, že má právo přístupu k osobním údajům a právo na opravu těchto osobních údajů, blokování nesprávných osobních údajů, jejich likvidaci atd. V případě pochybností o dodržování práv správcem se může na správce obrátit a případně se s podnětem může obrátit i přímo na Úřad pro ochranu osobních údajů. Více informací a všeobecné dodací podmínky naleznete na www.mf.cz

EADV kongres, Ženeva 2017

Boháč P.

V. Křížková, V., Koblová, K., Nováková, M., Rob, F.

Čes. Dermatovenerol., 2017, 7, č. 3, s. 197–199

Ve dnech 13.–17. září 2017 se konal 26. kongres European Academy of Dermatology and Venereology. Tato odborná společnost byla založena 3. října 1987 a letos tak oslaví třicetileleté výročí od svého vzniku. Mezi hlavní náplně této organizace patří činnost na poli vzdělávání, klinického výzkumu a péče o dermatovenerologické pacienty podle nejnovějších poznatků současné medicíny. Ve vedení EADV nastala významná změna – nečekaně odstoupil z funkce generálního sekretáře dr. Michael Reusch. Výbor EADV volil mezi dvěma uchazeči, a to prof. Brankou Marinovic ze Záhřebu a prof. Petrem Arenbergerem. Prof. Marinovic zvítězila a je tak po prof. Hercogové, která byla první prezidentkou EADV v letech 2012–2014 druhou ženou z bývalého východního bloku ve vrcholné funkci výkonného výboru EADV. Česká republika má nově jediného zástupce ve výboru EADV – byl jím zvolen českými členy EADV prof. Vladimír Vašků. Blahopřejeme!

Kongres se konal podruhé v rozlehlém výstavním centru Palexpo, v rodišti J. P. Rousseaua a druhém největším švýcarském městě, Ženevě. Odborný program kongresu byl velmi bohatý. Témata zahrnovala průřez celým spektrem dermatovenerologie a probíhala od 8:00 do 16:30 hodin paralelně celkem v 16 oddělených sálech s celkovou kapacitou přesahující 8000 posluchačů. Ve dnech 14.9. a 15.9. bylo pak mezi 17:00 a 18:30 ještě možné navštívit sponzorované, tematicky zaměřené sekce. Kromě přednášek byly k dispozici praktické workshopy zaměřené na dermatochirurgii, léčbu lasery, flebologii, alergologii, léčbu atopického ekzému či sexuálně přenosných chorob. Paralelně se vzdělávacím programem byla v přízemí kongresového centra otevřena posterová sekce. Všechny postery byly k dispozici v elektronické podobě k prohlédnutí na volně přístupných počítačích a zájem o prohlížení byl opravdu veliký. MUDr. Nováková prezentovala formou e-posteru kazuistiku „Rosacea-like dermatitis/demodicidosis – potenciální možný vedlejší účinek biologické terapie (ustekinumab) u pacientky s psoriázou“. Přesný mechanismus, kterým může biologická terapie spustit rosacea-like dermatitidu, není objasněn, ale předpokládá se, že velký podíl má kožní mikrobiom a jeho vliv na kožní imunitní systém. MUDr. Koblová prezentovala e-poster na téma „Incidence of skin cancer and distribution of risk factors in renal transplant recipients of a single transplant center“. Tato studie, ve spolupráci s Institutem klinické a experimentální medicíny (IKEM), podporovaná grantem AZV ČR, klade důraz na zvýšené riziko kožních nádorů u pacientů po transplantaci ledvin. MUDr. Filip Rob se zúčastnil této sekce posterem „Monocolonization with segmented filamentous bacteria does not trigger the severity of imiquimod-induced skin inflammation in mice“, který vznikl v rámci výzkumu vlivu kožního mikrobiomu na rozvoj psoriázy ve spolupráci s Ústavem mikrobiologie při Akademii věd České republiky (grant Agentury zdravotnického výzkumu ČR 15-30782A). Tato práce experimentálně potvrdila, že kompomenty kožní mikrobioty jsou zapojeny v patogenezi imiquimodem indukovaného kožního zánětu tím, že ovlivňují reaktivitu Th17 buněk.

Kromě odborného programu byly po celou dobu konání kongresu ve výstavních prostorách k dispozici stánky více než 166 vystavovatelů, kde se zájemci mohli seznámit s novinkami ze světa dermatologie i kosmetiky. Účastníci kongresu si mohli vybírat mezi mnoha přednáškami v různých sálech. Jedinou nevýhodou bylo, že jedinec byl nesčetněkrát postaven před těžké rozhodnutí, jakou kombinaci přednášek má vlastně zvolit. Vždyť podle programu jen přednášek (bez workshopů) bylo více než 620. Pestrý byl tedy nejen program, ale i obsazení – na podiích se vystřídalo mnoho předních evropských i světových odborníků.

V den zahájení kongresu zaujala PDT sekce, která byla v režii Euro-PDT (European Society for Photodynamic Therapy). Řešila se témata nejen indikací této metody, ale i jak zmírnit vedlejší účinky PDT. Ve většině případů se jedná o subjektivní příznaky, jako jsou bolest a pálení. Zkušenosti s pacienty předala mladá řečnice Stine Wiegell, která poukázala na možnosti využití kortikoidní terapie po PDT. Dále se dobře uplatnila blokáda inervace daného kožního okrsku, naopak lokální anestezie v těchto případech zcela selhává. Studie s využitím brimonidin-tartarátu pro potlačení erytému po PDT jsou slibné, zatím však lék není schválen.

Inzerce A171000346 ◄

Dalším zajímavým příspěvkem Yolandy Gilaberte bylo využití PDT i pro antimikrobní účely. To v ČR nelze aplikovat, protože PDT není schváleno pro jinou indikaci než histologicky verifikovaný bazaliom. Výhody PDT při antimikrobní terapii jsou nízká šance vývoje rezistence, nízký mutagenní potenciál, široké spektrum účinku na jednotlivé mikroby a zároveň téměř absence interakcí s jinými léčivy. K fotosenzibilizujícím látkám užívaným v kombinaci s PDT se kromě MAL (MethylAminoLevulátu) v této indikaci řadí například metylenová modř. Některé randomizované studie byly vytvořeny k průkazu efektu PDT na eliminaci virových bradavic či v rámci kazuistiky eliminaci HPV 16,18 u pacientky s CIN. V této sekci se také spekulovalo na téma kombinované terapie PDT a laseru či tzv. combo PDT s kyretáží, které se jeví jako účinné a mohlo by předcházet recidivám bazocelulárních karcinomů (dále BCC). Prezentována byla i studie, kdy k selhání PDT došlo až v 62,5 % a recidivující tumor byl často agresivnější typem BCC. Diskuse pokračovala, zda je možné například konfokálním mikroskopem či jinou neinvazivní zobrazovací metodou odhalit agresivnější typ BCC a určit vhodnou terapii. Vysoký efekt prokázalo PDT ve studii s méně agresivním typem BCC. Doposud se ve většině případů užívá PDT v kombinaci MAL a zářiče, ale v budoucnu by ho mělo nahradit tzv. daylight PDT.

Přednáška prof. Steinhoffa z Dublinu se týkala patofyziologie rosacey. Za vznikem tohoto chronického zánětlivého kožního onemocnění stojí mimo genetické predispozice a neurovaskulární dysregulace i imunitní systém, jako jsou buňky monocyto-makrofágového systému, keratinocyty, T- i B-lymfocyty a mastocyty. Je zde rovněž důležitá role zvýšené exprese TRPV1 receptoru v důsledku rozličných stimulů, jakými jsou např. zvýšená teplota, kořeněná jídla nebo UV expozice. Erytém přechodný či trvalý, angiogeneze, lymfedém, fibrotizace, hyperplazie mazových žláz či neuronální aktivace s následným pálením a svěděním jsou pouze následky tohoto procesu. Prof. Lehmann z Wuppertalu upozornil na riziko oční formy rosacey, která může až ve 30 % případů předcházet vznik kožních projevů a projevuje se nejčastěji jako svědění očí, pocit cizího tělesa nebo fotofobie. Nejzávažnější formy pak mohou vést i ke slepotě. Prof. Troilius Rubin z Malmö se věnovala možnostem systémové terapie, kdy lze kromě doxycyklinu a azitromycinu (se srovnatelným účinkem) s výhodou použít účinnější isotretinoin. Sníží se i riziko vzniku rezistentních baktérií. V případě větších teleangiektázií lze ke zlepšení kosmetického výsledku léčby s výhodou použít laser či IPL.

V sekci infekčních chorob kůže bylo spektrum prezentací velmi rozmanité. Zajímavá byla přednáška o atypických mykobakteriózách, které je velmi snadné zaměnit i za běžný ekzém či jinou diagnózu. Prof. Kirby představil nový dynamický systém IHS4 (International Hidradenitis Suppurativa Severity Score 4), který slouží ke kvantitativnímu vyhodnocení závažnosti hidradenitis suppurativa. Výsledné IHS4 skóre je dáno výpočtem: počet nodulů x 1 + počet abscesů x 2 + počet píštělí x 4 (Tab.).

Tab. Výpočet IHS4 skóre

Léze	Body		Skóre	IHS4 závažnost
nodulus	1		≤ 3	**lehká**
absces	2		4–10	**středně těžká**
píštěl	4		≥ 11	**těžká**

TZELLOS, T., et al. Br J Dermatol, 2017, Jun 21.

V sekci nemelanomových kožních nádorů zazněly přednášky i o raritních typech tumorů, jako karcinom z Merkelových buněk a angiosarkom, a návrh nových doporučených postupů pro řešení dermatofibrosarcoma protuberans. U karcinomu z Merkelových buněk je prokázána inkorporace a exprese polyomaviru. Tam, kde polyomavirus prokázán nebyl, se jednalo u některých pacientů o vysoce agresivní typ karcinomu. Téma angiosarkomu bylo zpracováno v rámci kazuistik, kdy byly prezentovány agresivní postradiační formy u několika pacientek s karcinomem prsu.

Diagnóza dermatofibrosarcoma protuberans je raritní, ale jedná se o poměrně agresivní formu tumoru. Možnosti léčby zahrnují na prvním místě chirurgickou excizi s lemem 3 cm laterálně a hlubokou excize až na fascii. Nově je doporučeno opakování biopsie z okraje léze i po radikální excizi s odstupem k vyloučení recidivy. Dispenzarizace i s pomocí zobrazovacích metod je standardním postupem.

Přednáška prof. Carle Paula z Toulouse v sekci psoriázy se týkala paradoxních reakcí. Při terapii biologiky se může vyskytovat paradoxní psoriáza a psoriaziformní erupce, ekzémové onemocnění podobné atopické dermatitidě, autoimunitní kožní onemocnění, jako jsou např. vitiligo, alopecia areata nebo granulomatózní choroby. Psoriáza vyvolaná TNF-α inhibitory se vyskytuje s incidencí 1–5/100 pacientů, reakce se objevuje 1–30 měsíců po zahájení terapie, nejčastěji však několik měsíců po zahájení léčby. Pokud se jedná o mírnější projevy, měl by být vyšetřen histopatologicky bioptický vzorek kůže a za pokračující terapie TNF-α inhibitorem se doporučuje přidat lokální terapii, případně celkově metotrexát či cyklosporin A. Při výskytu rozsáhlé paradoxní psoriázy je preferováno převedení na jiné biologikum. Při terapii IL-17 inhibitory bychom neměli zapomínat na riziko vzniku ekzematoidních projevů nebo možného rozvoje nespecifického střevního zánětu (IBD). Prof. Piraccini se věnovala postižení nehtů při psoriáze a zmínila terapeutické možnosti, mezi které patří intralezionálně aplikované kortikosteroidy, topické kortikosteroidy samostatně či v kombinaci s deriváty vitamínu D_3 nebo systémová léčba retinoidy, metotrexátem či biologickou léčbou. Prof. dr. Thaçi ve své prezentaci uvedl mj. odkaz na webové stránky http://derm-rise.com/ – **R**each **I**nnovative **S**cientific **E**ducation in Dermatology. DERM@RISE je zdarma, slouží k e-learningu a je zaměřen na psoriázu, psoriatickou artritidu, hidradenitidu a atopickou dermatitidu.

Prof. Lidia Rudnicka z Varšavy měla přednášku na téma frontální fibrózní alopecie jako varianty lichen planopilaris. Toto onemocnění se vyskytuje převážně u žen po menopauze a začíná pozvolným výpadem vlasů při frontální hranici s perifolikulárním erytémem a šupinami (to je patrno při trichoskopickém vyšetření). Může být doprovázeno postupnou ztrátou obočí a drobnými fibrotickými papulami symetricky na tvářích. V pozdějších stadiích je možno na čele vidět ve zvýšeném množství prosvítající žíly. Následkem tohoto procesu vznikne jizvící alopecie s nenávratným postižením vlasového folikulu. Nejčastější v dermatologii používaná externa s obsahem kortikoidů nejsou při terapii tohoto onemocnění účinná, proto je doporučena celková terapie acitretinem v kombinaci s intralezionálně aplikovanými kortikoidy.

Velmi zajímavá byla sekce přednášek na téma kožní onemocnění v těhotenství.

Dr. Robert Mülleger z Vídně přednesl diferenciální diagnostiku pruritu v graviditě. Vždy si musíme klást otázku, zda je přítomno zároveň postižení kůže nebo nikoliv. V případě absence kožního exantému se jedná o intrahepatickou cholestázu těhotných. Pokud svědění doprovází kožní onemocnění, pak musíme zvážit tři klinické jednotky – atopický ekzém v těhotenství, polymorfní erupci v těhotenství a pemphigoid gestationis (PG). Dr. Clara De Simone z Říma přiblížila problematiku PG. Jedná se o polymorfní autoimunitní onemocnění, které obvykle začíná ve 2. nebo 3. trimestru těhotenství a v ojedinělých případech se může vyskytnout i postpartálně, nejčastěji třetí až čtvrtý den po porodu. Výskyt v 1. trimestru těhotenství je možný, ale velmi vzácný. V malém počtu případů může PG doprovázet trofoblastické tumory, mola hydatidosa nebo choriokarcinom. Klinicky se PG manifestuje červenými papulami až plaky, lézemi připomínajícími erythema multiforme, ekzémovými ložisky, puchýři až bulami. Projevy začínají periumbilikálně a přecházejí na končetiny, hrudník, dlaně, plosky sliznice. V následující graviditě může onemocnění recidivovat. Prognóza pro dítě je relativně dobrá. U části pacientek může docházet k předčasnému porodu, dítě může mít nízkou porodní váhu, nikdy však nedochází ke kongenitálnímu postižení plodu. Terapeuticky se podávají lokální a systémové kortikosteroidy, jejichž použití je i v těhotenství relativně bezpečné. V refrakterních případech lze i v graviditě použít kombinaci systémových kortikosteroidů s cyklosporinem A, plazmaferézu nebo intravenózní imunoglobuliny. Po porodu lze u žen, které nekojí, použít i jiné imunosupresivní léky, např. metotrexát, azathioprin, dapson, cyklofosfamid nebo rituximab. Dr. Jose-Manuel Carrascosa z Badalony se věnoval atopické dermatitidě a psoriáze v těhotenství. U psoriázy je zjištěno, že ve 30–65 % gravidit dochází ke zlepšení lupénky, a to zejména v 1. a 2. trimestru. Lékem první volby jsou emoliencia a topické kortikosteroidy, druhou volbou je úzkopásmové UVB a nakonec lze použít i TNF-inhibitory (adalimumab, etanercept, infliximab), cyklosporin A nebo systémové steroidy v případě impetigo herpetiformis. Kontraindikovány jsou v těhotenství fumaráty, metotrexát, acitretin a mykofenolát mofetil. Atopická dermatitida patří k nejčastějším těhotenským dermatózám, ale pouze 21 % pacientek má předchorobí atopický ekzém. Bezpečná je v těhotenství aplikace emoliencií, slabě až středně silných topických kortikosteroidů a UVB záření. Relativně bezpečné je podání potentních kortikosteroidů a topických imunomodulátorů (v malém množství), perorálních kortikosteroidů a cyklosporinu A.

Dr. Valeska Padova z Malty prezentovala kožní onemocnění u imigrantů sledovaných v období od srpna do prosince 2014. Autoři porovnávali imigranty z Blízkého východu (skupina 1) s dalšími, především z Afriky (skupina 2). Celkem vyhledalo lékařské ošetření 2593 imigrantů. Nejčastější byl výskyt respiračních, dermatologických, gastrointestinálních onemocnění a s traumaty asociovaných obtíží. Akutní a chronická kardiovaskulární onemocnění byla častější ve skupině 1. Více kožních onemocnění bylo u pacientů ve skupině 2. V roce 2012 bylo v Římě vyšetřeno 849 imigrantů, u 52 % bylo přítomno kožní onemocnění (scabies 327, kožní absces 45, intertrigo 40, dermatophytosis 16, herpes simplex 12, kožní infekce po traumatu 3, virové bradavice 1 a další kožní infekce 2). Za poslední dekádu je v Evropské unii u imigrantů 35 % nově zjištěných případů HIV infekce.

Evropské guidelines 2017 pro léčbu herpes genitalis doporučují při 1. atace aciklovir 400 mg 3krát denně, aciklovir 200 mg 5krát denně, valaciklovir 500 mg 2krát denně nebo famciklovir 250 mg 3krát denně. U HIV a imunosuprimovaných pacientů je doporučeno použít dvojnásobnou dávku na dobu deseti dnů, při recidivujícím genitálním oparu aciklovir 800 mg 3krát denně dva dny, valaciklovir 500 mg 2krát denně tři dny nebo famciklovir 1 g 2krát denně jeden den.

Satelitní sympozia farmaceutických firem byla zaměřena z největší části na biologickou léčbu. Jedním z poznatků je tvorba paměťových buněk v místě psoriatického plaku v závislosti na recidivách. Díky tomu lze do budoucna uvažovat o biologické terapii jako o metodě první volby a nutnosti časné intervence u psoriatiků. Cílem je zamezit vytvoření ireverzibilních změn, které tuto chorobu provázejí, především s důrazem na kloubní změny.

Program 26. kongresu EADV byl velmi pestrý a do našeho profesního života jsme si odnesli mnoho teoretických a praktických poznatků. Mnoho přednášek bylo prakticky zaměřených a poskytlo tak řadu cenných odpovědí na otázky, se kterými se dermatologové v každodenní praxi setkávají. Proto nezbývá, než se těšit na následující vzdělávací akce pořádané EADV, jako například na 15. jarní sympozium, které se koná 3.–6. 5. 2018 v Budvě v Černé Hoře.

Na závěr patří poděkování Agentuře zdravotnického výzkumu a dále společnostem Janssen-Cilag a AbbVie za možnost účastnit se EADV kongresu v Ženevě.

MUDr. Petr Boháč, MUDr. Veronika Křížková, MBA, MUDr. Karolína Koblová, MUDr. Michaela Nováková, MUDr. Filip Rob, Ph.D.
e-mail: petr.bohac@email.cz
Univerzita Karlova, 2. lékařská fakulta a Nemocnice Na Bulovce, Dermatovenerologická klinika

Kalendář vzdělávacích akcí

3.–4. 11. 2017
32. FLEBOLOGICKÉ DNY
Místo: **Praha, Kongresové centrum hotelu Angelo**
Pořadatel: **Česká flebologická společnost ČLS JEP**
Kredity ČLK
Kontakt: **www.phlebology.cz**

24.–25. 11. 2017
23. NÁRODNÍ DERMATOLOGICKÝ KONGRES
Místo konání: **Brno**
Kredity ČLK 12
Registrační poplatek včetně abstrakt, oběda a občerstvení: **890,- Kč** (člen ČADV), **1490,- Kč** (nečlen ČADV) – nezahrnuje ubytování
Info: **www.dermasympozium.cz**
dagmar.nemeckova@fnusa.cz

6. 12. 2017 (OD 14:00)
PRAŽSKÝ KAZUISTICKÝ SEMINÁŘ
Místo konání: **Praha, Dermatovenerologická klinika 2. LF UK a NNB**
Kredity ČLK 2
Registrační poplatek: **ZDARMA**
Info: **dermatology@bulovka.cz**

BŘEZEN 2018
JARNÍ ŠKOLA DERMATOHISTOPATOLOGIE
Místo konání: **Plzeň**
Pořadatel: **Česká akademie dermatovenerologie, Dermatovenerologická klinika 2. LF UK a NNB**
Kontakt: **dermatology@bulovka.cz, www.dermanet.eu**

20.–21. 4. 2018
DĚTSKÁ DERMATOLOGIE – VZÁCNÉ DERMATÓZY
Místo konání: **bude upřesněno**
Pořadatel: **Česká akademie dermatovenerologie, Dermatovenerologická klinika 2. LF UK a NNB**
Kontakt: **dermatology@bulovka.cz, www.dermanet.eu**

14. 5. 2018
EVROPSKÝ DEN MELANOMU
Místo konání: **Ambulance dermatovenerologů v ČR**
Pořadatel: **Česká akademie dermatovenerologie, Dermatovenerologická klinika 2. LF UK a NNB**
Kontakt: **dermatology@bulovka.cz, www.dermanet.eu**

8.–9. 6. 2018
24. NÁRODNÍ DERMATOLOGICKÝ KONGRES
Místo konání: **Praha**
Pořadatel: **Česká akademie dermatovenerologie, Dermatovenerologická klinika 2. LF UK a NNB**
Kontakt: **dermatology@bulovka.cz, www.dermanet.eu**

21. 9.–22. 9. 2018
3. NÁRODNÍ VENEROLOGICKÝ KONGRES
Místo konání: **bude upřesněno**
Pořadatel: **Česká akademie dermatovenerologie, Dermatovenerologická klinika 2. LF UK a NNB**
Kontakt: **dermatology@bulovka.cz, www.dermanet.eu**

DO DIÁŘE: 2018–2020

22.–23. 11. 2019: 25. NÁRODNÍ DERMATOLOGICKÝ KONGRES

24.–25. 4. 2020: 26. NÁRODNÍ DERMATOLOGICKÝ KONGRES

INFORMACE, REGISTRACE:

Kontakt: paní Simona Dandová, tel. 26608 2359, mail: dermatology@bulovka.cz

Žádosti o stipendia na uvedené akce při aktivní účasti zašlete: dermatology@bulovka.cz nebo k rukám as. MUDr. M. Nečase, Ph.D.: miroslav.necas@fnusa.cz

Portál moderní dermatologie pro laickou veřejnost:
WWW.DERMANET.CZ

Portál pro odbornou veřejnost:
WWW.DERMANET.EU

Otázky k tématu **Kongenitální pigmentový névus** a možnosti jeho řešení v Poradně pro vrozené vady kůže Nemocnice Na Bulovce

Test hodnocen 2 kredity systému celoživotního vzdělávání České lékařské komory.

1. Kongenitální melanocytární névus (CMN) je:
a) benigní melanocytární afekce,
b) maligní melanocytární afekce,
c) obvykle přítomen již při narození,
d) obvykle přítomen až v dospělosti.

2. Tardivní kongenitální melanocytární névus:
a) je podtyp kongenitálního pigmentového névu,
b) je přítomen již při narození,
c) objevuje se mezi jedním měsícem až dvěma lety věku dítěte,
d) objevuje se až po dvou letech věku dítěte.

3. Pro kongenitální melanocytární névus platí tato tvrzení:
a) malé a středně velké névy jsou relativně časté,
b) riziko vzniku melanomu narůstá s velikostí kongenitálního névu,
c) velké a gigantické névy jsou řazeny mezi vzácné kožní choroby,
d) nejčastěji se používá klasifikace na podkladě velikosti névu v dětském věku.

4. Kongenitální melanocytární névus:
a) postihuje častěji muže,
b) postihuje častěji ženy,
c) postihuje muže i ženy stejně,
d) je benigní melanocytární hamartom.

5. Kongenitální melanocytární névus měřící 7 cm v dospělosti je řazen mezi CMN:
a) velké,
b) středně velké,
c) malé,
d) gigantické CMN.

6. Kongenitální névus o velikosti 4,5 cm u novorozence lokalizovaný na hlavě bude v dospělosti přibližně měřit (v cm):
a) 13,5
b) 13,
c) 9,
d) 4,5.

7. Základem diagnostiky CMN je:
a) klinický obraz,
b) anamnéza,
c) probatorní biopsie,
d) konfokální mikroskopie.

8. Mezi pomocná vyšetření v rámci diagnostiky CMN patří:
a) anamnéza,
b) kapilaroskopie,
c) dermatoskopie,
d) histopatologické vyšetření.

9. V histopatologickém obraze CMN nacházíme:
a) nahý granulom,
b) névocyty obkružující až infiltrující vlasové folikuly, žlázy a nervy,
c) přítomnost névových buněk v dolních 2/3 dermis a podkoží,
d) ukládání vápníku v kůži a podkoží.

10. Mezi dermatoskopické znaky CMN nepatří:
a) pseudopodie,
b) pigmentová síť s fokálním zahušťováním,
c) přítomnost malých globulí,
d) perifolikulární hypopigmentace.

11. Mezi benigní onemocnění asociovaná s CMN patří:
a) vitiligo,
b) skvrny café-au-lait,
c) mukózní névy,
d) dermatomyozitida.

12. Neurokutánní melanocytóza (NCM):
a) má pouze asymptomatickou formu,
b) může mít formu symptomatickou i asymptomatickou,
c) nejlépe je detekovatelná NMR mozku a páteře,
d) nejlépe je detekovatelná UZV hlavy.

13. K malignitám asociovaným s CMN nepatří:
a) melanom,
b) maligní modrý névus,
c) rabdomyosarkom,
d) karcinom pankreatu.

14. Riziko rozvoje melanomu:
a) není závislé na velikosti kongenitálního névu,
b) vzrůstá s velikostí kongenitálního névu,
c) zmenšuje se s velikostí kongenitálního névu,
d) je pro malé i gigantické névy stejně velké.

15. Velké a gigantické CMN mají riziko rozvoje melanomu celoživotně ve výši (%):
a) 1,
b) 50,
c) 5,
d) 10.

16. Pro malé a středně velké CMN platí:
a) riziko rozvoje melanomu je méně než 1 % celoživotně,
b) melanom prakticky nikdy nevzniká před pubertou,

c) mají 5% riziko rozvoje melanomu celoživotně,
d) 50 % melanomů vzniká v průběhu prvních pěti let života.

17. Melanom nejčastěji vzniká:
a) v případě gigantických CMN o velikosti 40–60 cm,
b) při lokalizaci névu na hlavě,
c) při lokalizaci névu na trupu,
d) v případě CMN s četnými satelitními névy.

18. Ke klinickému obrazu CMN může patřit:
a) ochlupení,
b) benigní neurotizace,
c) verukozity,
d) satelitní névy.

19. Profylaktické odstraňování malých a středně velkých névů:
a) se již obecně nedoporučuje,
b) doporučuje se provést vždy,
c) doporučuje se provést v případě změny klinického obrazu,
d) je nejvhodnější provést v předškolním a školním věku dítěte.

20. Pro kyretáž a dermabrazi CMN platí:
a) je třeba provést co nejdříve,
b) výkony se provádějí až po druhém roce věku dítěte,
c) mají výborný kosmetický efekt,
d) může po nich docházet k posunům pigmentu nebo jizvení.

Řešení testu z čísla 1/2017:
1b, 2cd, 3bd, 4 abcd, 5c, 6bc, 7ab, 8c, 9abd, 10b, 11ab, 12d, 13d, 14a, 15cd, 16bc, 17d, 18cd, 19bd, 20 abd

Vážení kolegové,

své odpovědi zasílejte nejpozději do 10. 11. 2017 na adresu dermatology@bulovka.cz. Tři nejrychlejší řešitelé obdrží registraci na 23. národní dermatologický kongres v Brně 24.–25.11. 2017.

Odpovědní lístek testu znalostí Česká dermatovenerologie 3/2017

Vážení čtenáři,
dle platného Stavovského předpisu České lékařské komory č. 16, § 5 přílohy č. 1, bylo vědomostnímu testu České dermatovenerologie přiděleno v systému kontinuálního vzdělávání lékařů ocenění dva kredity, které získáte zodpovězením otázek.
Správné odpovědi zakroužkujte.

Otázka 1	a	b	c	d	Otázka 6	a	b	c	d	Otázka 11	a	b	c	d	Otázka 16	a	b	c	d
Otázka 2	a	b	c	d	Otázka 7	a	b	c	d	Otázka 12	a	b	c	d	Otázka 17	a	b	c	d
Otázka 3	a	b	c	d	Otázka 8	a	b	c	d	Otázka 13	a	b	c	d	Otázka 18	a	b	c	d
Otázka 4	a	b	c	d	Otázka 9	a	b	c	d	Otázka 14	a	b	c	d	Otázka 19	a	b	c	d
Otázka 5	a	b	c	d	Otázka 10	a	b	c	d	Otázka 15	a	b	c	d	Otázka 20	a	b	c	d

Titul, křestní jméno, příjmení: .....
Ulice, ČP: .....
Město: .....
PSČ: .....

Pracoviště: .....
Obor: .....
Telefon, e-mail: .....

Všechny tyto položky jsou povinné.

Vyplněný odpovědní lístek oskenujte a zašlete elektronicky na adresu:

dermatology@bulovka.cz

Inzerce A171000596 ▶▶▶

23. národní dermatologický kongres

24.-25. 11. 2017, Brno

Pořadatelé
Česká akademie dermatovenerologie
I. dermatovenerologická klinika FN u sv. Anny v Brně a LF MU
Dermatovenerologická klinika 2. LF UK a Nemocnice Na Bulovce

Odborný garant
prof. MUDr. Vladimír Vašků, CSc.

Vědecký a organizační výbor kongresu:
prof. MUDr. Jana Hercogová, CSc., MHA
prof. MUDr. Vladimír Vašků, CSc.

Organizacní sekretariát:
V.M.EST, a.s., Boleslavova 17, 140 00 Praha 4
Tel.: +420 261 215 542, E-mail: jileckova@vmest.cz

Účast bude ohodnocena odpovídajícím množstvím kreditů dle příslušných ustanovení ČLK a ČAS.

REGISTRACI JE MOŽNÉ PROVÉST ON-LINE NA WWW.DERMASYMPOZIUM.CZ

NA PŘÍPADNÉ DOTAZY ODPOVÍME NA **TEL.: +420 261 215 542**

PROGRAM

PÁTEK 24. 11. 2017

8.00 – 8.40 **Perličky z klinické dermatologie**
Vičíková A., Brno: **Lichenoidní dermatózy**
Zahradníček O., Brno: **Možnosti a úskalí mikrobiologické diagnostiky v dermatovenerologii**

8.40 – 8.55 **Zahájení kongresu, kulturní vložka**
8.55 – 10.35 **Fyziologie a patofyziologie kůže, výzkum I**
Bienertová Vašků J., Brno: **Hodný tuk: úloha adipocytů při obraně kůže proti infekci**
Vašků A., Vašků V., Brno, Urbanček S., Banská Bystrica, SR: **Farmakogenetika psoriázy u pacientů s biologiky**
Slonková V., Vašků V., Vašků A., Brno: **Genetická variabilita systému matrixmetaloproteináz (MMP) u CHVI**
Vašků V., Vašků A., Brno: **Naše nové poznatky o genetické variabilitě systému MMP u kožních T-buněčných lymfomů**
Březinová E., Brno: **Kvalita života nemocných s atopickou dermatitidou v ČR – výsledky naší studie**

10.35 – 11.05 **Satelitní sympozium: Abbvie**
11.05 – 11.35 **Satelitní sympozium: Novartis**

12.35 – 13.35 **Fyziologie a patofyziologie kůže, výzkum II**
Ionescu M. A., Paris, Francie: **Skin barrier failure in atopic dermatitis and immune theories**
Kingo K., Tartu, Estonsko: **The possibilities of clinical research on skin diseases or Human Endogenous Retroviruses (HERVs) in psoriasis**

13.35 – 14.05 **Satelitní sympozium: Celgene**

14.05 - 15.45 **Co nového I**
Selerová M., Nový Jičín: **Co nového v psychodermatologii?**
Buchvald D., Bratislava, SR: **Testovanie alergie a intolerancie na potraviny – fakta a myty**
Dastychová E., Brno: **Vývoj kontaktní přecitlivělosti na alergeny kosmetických přípravků**
Husa P., Brno: **Hepatitida C, epidemiologie, diagnostika a léčba**
Husová L., Brno: **Extrahepatální manifestace u chronické HCV infekce**

15.45 – 16.15 **Jansen-Cilag**
16.15 – 17.00 **Satelitní sympozium: Eli Lilly**

17.00 – 17.40 **Co nového II**
Tomecki K., Cleveland, OH, USA: **Diabetes and the Skin: What´s Real, What´s Not**

SOBOTA 25. 11. 2017

8.30 – 9.30 **Dermatoonkologie**
Drlík L., Patavová V., Drlík Z., Pock L., Šumperk: **Bazaliomy – málo obvyklé dermatoskopické obrazy**
Strouhalová I., Drlík L., Patavová V., Šumperk: **Dermatochirurgie**
Hercogová J., Praha: **Dermatologie a transplantační programy**

9.30 – 10.00 **Satelitní sympozium: Pierre Fabre**

10.00 – 11.40 **Biologická léčba z různých stran**
Nečas M., Brno: **Omalizumab – naše zkušenosti s léčbou chronické spontánní kopřivky**
Péč J., Péčová K., Martin, SR: **Súčasný pohľad na problematiku hidradenitis suppurativa v podmienkach Slovenska**
Urbanček S., Bieliková M., Štovčík T., Banská Bystrica, SR: **Biologická liečba u dialyzovaných pacientov**
Martinásková K., Vorčáková K., Prešov, SR: **Morphea – možný nežiadúci účinok anti TNF alfa liečby**
Koblová K., Praha: **Naše zkušenosti s nežádoucími účinky biologické terapie**

11.40 – 12.20 **Pohled odjinud**
Tomecki K., Cleveland, OH, USA: **Pearls from Cleveland**
Stilet P., Montenegro: **What is new in dermatology in Montenegro?**

14.15- 14.55 **Co nového v léčbě**
Strejček J., Praha: **Co dluží dermatologická angiologie svým pacientům?**
Pinková B., Brno: **Kongenitální ichtyózy a jejich léčba**

15.40 - 17.00 **Různé**
Slezák R., Hadži N., Radochová V., Šembera M., Kopecký O., Salavec M., Hradec Králové: **První zkušenosti s detekcí autoprotilátek cílených proti desmogleinu 1, desmogleinu 3, BP 180 a BP 230 metodou nepřímé imunofluorescence při pemphigu a pemphigoidu**
Horáždovský J., České Budějovice: **Syfilis stále překvapuje**
Rulcová J., Brno: **Problematika demodicidózy**
Faustmannová O., Brno: **Výskyt autoprotilátek anti ENA u dermatologických pacientů**

generální partner Lilly

taltz®
(ixekizumab)

Taltz je indikován k léčbě středně těžké až těžké ložiskové psoriázy u dospělých, kteří jsou kandidáty pro systémovou léčbu.[1)]

Účinnost v týdnu 12 dosáhla až (skóre UNCOVER 2):[1)]

90%	71%	41%
PASI 75	PASI 90	PASI 100

Zkrácené informace o léčivém přípravku: TALTZ 80 mg injekční roztok v předplněném peru. Účinná **látka:** Ixekizumabum 80 mg v 1 ml. **Indikace:** Léčba středně těžké až těžké ložiskové psoriázy u dospělých, kteří jsou kandidáty pro systémovou léčbu. **Kontraindikace:** Závažná hypersenzitivita na léčivou látku nebo na kteroukoli pomocnou látku. Klinicky významné aktivní infekce (např. aktivní tuberkulóza). **Zvláštní upozornění:** Opatrnost u pacientů s klinicky významnou chronickou infekcí. Přípravek nutno vysadit, pokud léčba infekcí neodpovídá na standardní léčbu, a v léčbě přípravkem se nemá pokračovat, dokud infekce neustoupí. Taltz se nesmí podávat pacientům s aktivní tuberkulózou. Před nasazením přípravku u pacientů s latentní TBC zvažte antituberkulózní terapii. Existuje riziko časných i pozdních hypersenzitivních reakcí. V případě závažné hypersenzitivní reakce ihned přípravek vysaďte a zahajte odpovídající léčbu. Byly hlášené nové případy nebo exacerbace Crohnovy nemoci a ulcerózní kolitidy. Při léčbě přípravkem u pacientů se zánětlivým onemocněním tlustého střeva je nutné postupovat opatrně a pacienty sledovat. Taltz nemá být používán v kombinaci se živými vakcínami. Taltz obsahuje v jedné 80mg dávce méně než 1 mmol sodíku. **Nežádoucí příhody:** Nejčastěji byly hlášeny reakce v místě injekčního podání (erytém a bolest) a infekce horních cest dýchacích (nejčastěji nazofaryngitida). Dále byly hlášeny tinea, bolest v orofaryngu, nauzea, chřipka, rinitida, orální kandidóza, konjunktivita, celulitida, kopřivka, neutropenie, trombocytopenie. Infekce byly hlášeny u 52,8% pacientů a závažné infekce u 1,6% pacientů. Neutropenie se rozvinula u 9% pacientů, u 1% pacientů se dostala na počet neutrofilů <1000/mm^3, ale obecně nevyžadovala vysazení přípravku. U 3% pacientů se projevil pokles počtu trombocytů k <150 000/mm^3 až ≥75 000/mm^3. Trombocytopenie může přetrvávat, kolísat nebo být přechodná. U 9–17% pacientů se rozvinuly protilátky proti přípravku; přibližně 1% pacientů mělo potvrzené neutralizující protilátky spojené se sníženou klinickou odpovědí. **Interakce:** Protizánětlivé terapie mohou ovlivnit hladiny CYP450 - proto nutno zvážit terapeutické monitorování léků metabolizovaných CYP450 s úzkým terapeutickým indexem (kupř. warfarin). **Dostupné lékové formy:** Balení s 2 předplněnými pery (každé pero s 80 mg ixekizumabu v 1 ml). **Dávkování a způsob podání:** 160 mg ve formě subkutánních injekcí (dvě injekce po 80 mg) v týdnu 0 následovaná dávkou po 80 mg (jedna s.c. injekce) v týdnech 2, 4, 6, 8, 10 a 12. Poté udržovací terapie v dávce 80 mg (jedna s.c. injekce) každé 4 týdny. Roztok se nesmí protřepávat. O dávkování u osob ≥75 let jsou k dispozici pouze omezené informace. Výdej přípravku je vázán na lékařský předpis a přípravek je hrazen z veřejného zdravotního pojištění. **Těhotenství a kojení:** Taltz se doporučuje nepoužívat během těhotenství. Ženy ve fertilním věku mají během léčby a alespoň 10 týdnů po jejím ukončení používat účinnou antikoncepci. Je nutné rozhodnout, zda ukončit kojení nebo Taltz vysadit. **Držitel rozhodnutí o registraci:** Eli Lilly Nederland B.V., Papendorpseweg 83, 3528 BJ Utrecht, Nizozemsko. **Registrační číslo:** EU/1/15/1085/002. **Podmínky uchovávání:** Uchovávejte v chladničce (2 °C – 8 °C). Chraňte před mrazem a před světlem. Taltz může být uchováván mimo chladničku po dobu až 5 dnů při teplotě do 30 °C. **Poslední revize SPC:** Říjen 2016.

Před předepsáním se prosím seznamte s úplným zněním Souhrnu údajů o přípravku - úplné znění obdržíte na www.sukl.cz anebo na adrese: ELI LILLY ČR, s.r.o., Pobřežní 12, 186 00 Praha 8, tel.: 234 664 111, fax: 234 664 891.

Reference: 1) SPC Taltz

ELI LILLY ČR, s. r. o., Pobřežní 394/12, 186 00 Praha 8, Tel.: +420 234 664 111, Fax: +420 234 664 891, www.lilly.cz

Lilly

CZTLZ00083