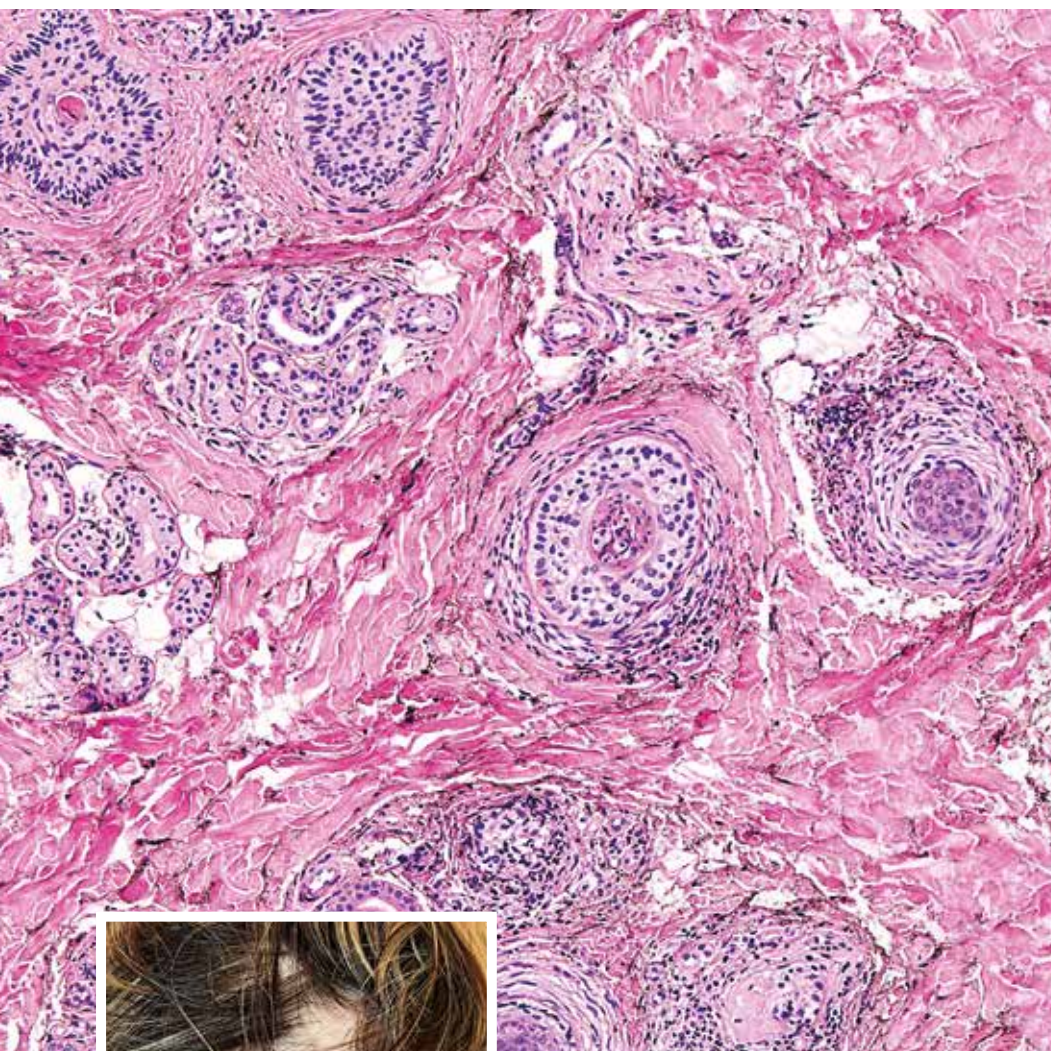

Česká dermato- venerologie

TÉMA
ČÍSLA

Alopecie



POSTGRADUÁLNÍ VZDĚLÁVÁNÍ

Merkelův kožní
karcinom

str. 91

DERMATOLOGIE A OSTATNÍ OBORY

Kožní příznaky
endokrinních
chorob

str. 98

KAZUISTIKA

Folliculitis decalvans

str. 106

Z HISTORIE ČESKÉ DERMATOVENEROLOGIE

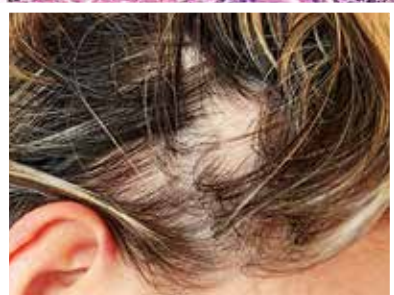K základům první
dermatovenerologické
kliniky – II. část
Vilém (Wilhelm)
Petters (1826-1875)

str. 123

VĚDOMOSTNÍ TEST

hodnocený
dvěma kredity
České lékařské komory

str. 132



**ALOPECIA AREATA –
HISTOPATOLOGICKÝ
A KLINICKÝ OBRAZ**

PARTNEREM TOHOTO VYDÁNÍ JE:





Vážené kolegyně, vážení kolegové,

chtěla bych se s vámi podělit o radostnou zprávu a připomenout, že Česká akademie dermatovenerologie (ČADV) o. p. s. oslaví za měsíc 10 let od data, kdy byla zapsána do obchodního rejstříku. Toto první kulaté výročí se může zdát na první pohled nevýznamné, ale cesta, kterou ČADV prošla, nebyla vždy jednoduchá. Je to ale jako v životě – jen to, o co musíme hodně bojovat, má smysl. A pro naši Akademii to platí beze zbytku. Samotný fakt založení byl spojen s úspěšným 11. kongresem European Academy of Dermatology and Venereology (EADV) Praze v říjnu 2002, který poprvé zviditelnil českou dermatologii v zahraničí. Zároveň generoval finance, které umožnily rozvoj našeho oboru podporou vzdělávání, udělováním grantů a cen, a v neposlední řadě i organizací dalšího velkého kongresu – 10. světového kongresu International Society of Dermatology v květnu 2009. V lednu 2009 bylo k ČADV obecně prospěšné společnosti založeno občanské sdružení stejného jména. Tato odborná společnost má dnes téměř 600 členů! Mezi hlavní výhody členství patří nejen předplatné časopisu Česká dermatovenerologie, kterou jsme se mj. rozhodli zasílat na všechna lůžková dermatologická oddělení v ČR a všem členům výborů ČDS ČLS JEP a SDS SLS, ale též individuální členství v evropské odborné společnosti. Dobře víte, že každoročně platíme všem členům ČADV, kteří o to mají zájem, individuální členství v EADV. Toto členství obsahuje zdarma předplatné Journal of the European Academy of Dermatology and Venereology, právo volit a být volen. A právě díky vašemu zájmu o tuto nejprestížnější evropskou odbornou společnost přesáhne počet českých dermatologů hranici 100 členů, která je nutná pro to, abychom měli ve výboru EADV dva reprezentanty z ČR. Věřím, že při brzké volbě dáte svůj hlas našemu kandidátovi, zástupci České akademie dermatovenerologie. Pro mne je velmi důležité mít kolem sebe přátelské a spolupracující kolegy. Prvním je pan profesor Arenberger, zastupující ČDS ČLS JEP, a druhým bude, pevně doufám díky vašemu hlasu, pan profesor Vašků, předseda ČADV. Novou nabídkou pro mladé členy Akademie je kromě stávajícího vzdělávacího fondu „Iuventus dermatologica“, ze kterého trvale podporujeme jakoukoli aktivní účast rezidentů na odborných akcích doma i v zahraničí, i nová možnost být členy nejen EADV, ale také European Society of



Dermatological Research (ESDR). Rezidenti v našem oboru jsou ti, kteří potřebují ukázat, jak se dělá opravdová „dermatologická věda“. A ESDR v rámci svého členství poskytuje zdarma časopis s nejvyšším impakt faktorem v dermatologii, a to Journal of Investigative Dermatology, kde se publikují všechny zásadní vědecké poznatky v oboru jako první. Spolu s členy výboru ČADV věříme, že to začínající dermatologové ocení. Nejméně tak, jako oceňují „Školy dermatohistopatologie“, které pořádáme již tradičně v Plzni a které jsou mladými kolegy hodnoceny jako nejlepší doškolovací akce u nás. A to nás moc a moc těší. Na první pohled by se tedy mohlo zdát, že většina podpory Akademie je směřována mladým, ale není tomu tak. Jednak jsme přece všichni mladí a jednak národní dermatologické kongresy určené pro všechny se zájmem o novinky v oboru jsou pro každého! Již nyní se těším na 19. kongres letos 18.-19. října v Brně i na 20. kongres 10.-12. dubna 2014 v Praze. Čeští dermatovenerologové jsou nyní nedílnou součástí evropské i mezinárodní dermatologické komunity, ovlivňují bezprostředně dění v našem oboru. Proto jsme s výborem ČADV zvážili současnou situaci a rozhodli se udělat ještě jeden odvážný krok – chceme, aby se Praha ucházela o možnost uspořádat Světový dermatologický kongres International League of Dermatological Societies (ILDS) v roce 2019. Víte, že po kongresu v Soulu v roce 2011

se bude další konat ve Vancouveru v roce 2015. A tam se bude volit místo pro kongres další. Víme, že další destinací by měla být Evropa (poslední kongres tu byl v Paříži v roce 2002). Víme, že v Evropě nikdy kongres nebyl v bývalé východní zemi (tím jsme přesvědčili mj. v roce 2002). Víme, že Praha je jediným městem, kde takový kongres lze ze všech zemí bývalého východního bloku uspořádat. Víme, že Praha je mezi prvními evropskými městy, kde si přejí konání kongresů naši sponzoři. Víme, že Kongresové centrum Praha bude rozšířeno o výstavní plochu. Co ale nevíme? Zda se výbor ČDS ČLS JEP (a možná i SDS SLS) připojí k rozhodnutí ČADV kandidovat na pořádání kongresu v Praze v roce 2019. Pokud se tak stane, naše šance na vítězství je velká. Pokud se totiž podaří poprvé vystoupit společně a mluvit skutečně jedním hlasem, nemáme v Evropě konkurenty. Z pozice prezidentky EADV si to mohu dnes troufnout říci. Proto jsem oslovila pana profesora Arenbergera a nabídla mu jménem ČADV spolupráci na tomto, pro českou dermatologii největším, možném projektu. A jak to dopadne, to se doufám dozvím po zasedání výborů ČDS ČLS JEP a SDS SLS na Česko-slovenském kongresu v Praze. Bohužel se tam asi nevidíme, protože mne jeho pořadatelé nepozvali. Opravdu mne to tentokrát mrzí. Dostávám pozvání z celého světa, prakticky každý týden mohu promlouvat jako prezidentka EADV na slavnostních otevřeních kongresů, řídím odborné sekce a přednáším. Ale doma stále platí „meno propheta in patria“.

Jak je zároveň vše relativní a pomíjivé, vidíme dnes kolem sebe. Je mi moc líto všech, kteří během posledních dnů zažili na své kůži hrůzu povodní. Chtěla bych všem vám, kterých se povodně jakýmkoli způsobem dotkly, vyjádřit pochopení a nabídnout pomoc. Od toho je Česká akademie dermatovenerologie – od toho, abychom spolupracovali, pomáhali si v nesnázních profesních, mezilidských i finančních. Prosím, napište, pokud pomoc potřebujete.

Přeji vám jménem Akademie i redakční rady našeho časopisu hodně zdraví, dostatek odpočinku o dovolené a krásné léto.

V úctě, Vaše Jana Hertogová

Foto na obálce (histologie): Alopecia areata v horizontálním řezu.
MUDr. Denisa Kacerovská, Ph.D., Bioptická laboratoř s. r. o., Plzeň
Foto klinického obrazu alopecia areata na obálce
z archivu Dermatovenerologické kliniky Nemocnice Na Bulovce.



SUCCUS	73
CELOŽIVOTNÍ VZDĚLÁVÁNÍ	
Alexandrová, P. Alopecie	75
Litvik, R. Androgenetická alopecie	86
POSTGRADUÁLNÍ VZDĚLÁVÁNÍ	
Krchová, L., Dzan, L. Merkelův kožní karcinom	91
DERMATOLOGIE A OSTATNÍ OBORY	
Kršek, M. Kožní příznaky endokrinních chorob (s výjimkou štítné žlázy)	98
Zamrazil, V. Kožní změny u onemocnění štítné žlázy	103
KAZUISTIKA	
Kučerová, R., Bienová, M. Folliculitis decalvans	106
Nedobitá, M., Vojáčková, N., Kružicová, Z., Hercogová, J. Náhle vzniklé hyperpigmentace v intertriginózní lokalizaci	111
Rajská, L., Rob, F., Sečnicková, Z., Džambová, M., Zelenková, D., Jiráková, A., Vojáčková, N., Hercogová, J. Náhly výsev mnohočetných veruk	115
DERMATOLOGIE – OŠETŘOVATELSTVÍ	
Ondriová, I., Sinaiová, A. Psychosociální dimenze kvality života rodin s dítětem s diagnózou atopický ekzém	119
Z HISTORIE ČESKÉ DERMATOVENEROLOGIE	
Kružicová, Z. K základům první dermatovenerologické kliniky – II. část Vilém (Wilhelm) Petters (1826–1875)	123
ZE SVĚTA DERMATOVENEROLOGIE	
Rajská, L., Jiráková, A. Training Course: Hair & Scalp (EADV)	128
ČESKÁ AKADEMIE DERMATOVENEROLOGIE – AKCE	
Kalendář akcí	129
REDAKČNÍ RADA	
MUDr. Jaroslav Strejček, CSc	131
VĚDOMOSTNÍ TEST	
Otázky k tématu alopecie	132

SUCCUS	73
CONTINUING EDUCATION	
Alexandrova, P. Alopecias	75
Litvik, R. Androgenic alopecia	86
POSTGRADUATE EDUCATION	
Krchova, S., Dzan, L. Merkel cell skin carcinoma (MCC)	91
DERMATOLOGY AND OTHER FIELDS	
Krsek, M. Skin manifestations of endocrine diseases (with the exception of thyroid ones)	98
Zamrazil, V. Skin changes in patients suffering from thyroid gland disorders	103
CASE REPORT	
Kucerova, R., Bienova, M. Folliculitis decalvans	106
Nedobita, M., Vojackova, N., Kruzicova, Z., Hercogova, J. Sudden hyperpigmentations in an intertriginous location	111
Rajska, L., Rob, F., Secnikova, Z., Dzambova, M., Zelenkova, D., Jirakova, A., Vojackova, N., Hercogova, J. Sudden outbreak of multiple wals	115
DERMATOVENEROLOGY – NURSING	
Ondriova, I., Sinaiova, A. The psycho-social dimension of the quality of life of families with children diagnosed with atopic eczema	119
CZECH DERMATOVENEROLOGY HISTORY	
Kruzicova, Z. On foundations of the first dermatovenerology clinic – part II Wilhelm Petters (1826–1875)	123
FROM THE WORLD OF DERMATOVENEROLOGY	
Rajska, L., Jirakova, A. Training Course: Hair & Scalp (EADV)	128
CZECH ACADEMY OF DERMATOVENEROLOGY – EVENTS	
Educational events schedule	129
EDITORIAL BOARD	
MUDr. Jaroslav Strejček, CSc.	131
TEST	132

TOPICKÝ FYTOMENADION V PREVENCI FOLIKULITIDY INDUKOVANÉ INHIBITORY EGFR

V Baťově krajské nemocnici ve Zlíně vznikla díky spolupráci kožních lékařů s onkologickým centrem pilotní studie zabývající se účinností profylaktické aplikace topického fytomenadionu (vitamínu K₁) u pacientů léčených inhibitory receptoru pro epidermální růstový faktor (EGFR).

Do studie bylo zařazeno všech 20 pacientů (13 mužů a 7 žen), u kterých byla zahájena cílená onkologická léčba inhibitory EGFR cetuximabem či panitumumabem v době od dubna 2010 do dubna 2011. Jednalo se o 13 pacientů s metastatickým kolorektálním karcinomem a 7 pacientů s pokročilým spinocelulárním karcinomem v oblasti hlavy a krku. Topický fytomenadion v koncentraci 0,05 % nebo 0,1 % v magistraliter krému byl aplikován na obličej, krk, hrudník a horní polovinu zad. Byl aplikován od prvního dne léčby inhibitory EGFR, a to v prvním měsíci dvakrát denně a ve druhém měsíci léčby pak jednou denně. Všichni pacienti byli před léčbou edukováni dermatologem o nejčastějších nežádoucích účincích léčby inhibitory EGFR na kůži, o fotoprotekci a péči o kůži.

U většiny pacientů předléčených profylakticky topickým fytomenadionem (15 z 20 pacientů, 75 %), došlo k rozvoji mírného akneiformního exantému (EGFRI folikulitidy) I. stupně podle klasifikace CTCAEv4

(s rozsahem postižení do 10 % BSA). Jen u čtvrtiny pacientů vznikla kožní toxicita II. stupně, charakterizovaná vznikem papul a/nebo pustul v rozsahu 10–30 % BSA.

Ve srovnání s předchozí studií kožní toxicity inhibitorů EGFR bez profylaxe, která byla stejnými autory publikována v roce 2010 (JEADV, 2010, 24, p. 692–696) a ve které měla většina pacientů s akneiformním exantémem po léčbě cetuximabem a panitumumabem rozsáhlejší postižení II. stupně (17 z 22 pacientů, 77,3 %), je zde patrný opačný trend ve prospěch mírnějšího postižení u obou použitých koncentrací křemu s fytomenadionem.

Podobná data s převahou folikulitidy I. stupně uvádí studie STEPP, ve které byl profylakticky před léčbou panitumumabem použit celkově doxycyklin a lokálně kortikosteroid, emoliens plus sunscreen (J Clin Oncol, 2010, 28, p. 1351–1357).

V současné době máme na našem pracovišti dokumentováno přes osmdesát pacientů léčených inhibitory EGFR, u kterých byla doporučena preventivní aplikace topického fytomenadionu. Přestože rozvoji kožní toxicity u těchto pacientů nedokážeme zcela zabránit, u většiny z nich pozorujeme mírnější toxicitu I. stupně.

TOMKOVÁ, H., PODLÍŠKOVÁ, M., ZÁBOJNÍKOVÁ, M., et al. *Phytomenadione pre-treatment in EGFR inhibitor-induced folliculitis*. JEADV, 2013, 27, p. 514–519.

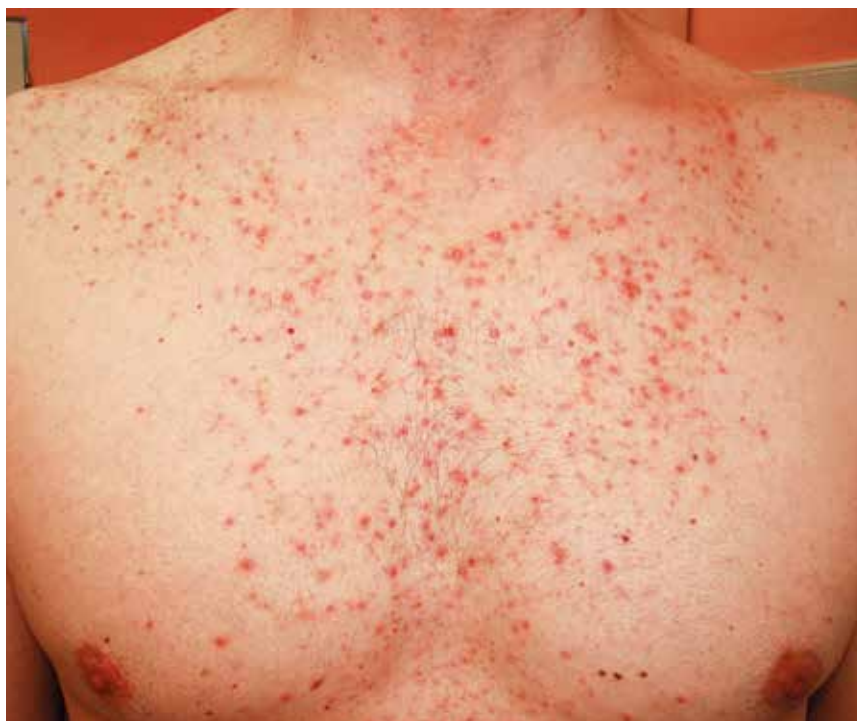CELKOVÁ ANTIMYKOTIKA V LÉČBĚ ONYCHOMYKÓZY U DĚTÍ: PŘEHLEDOVÝ ČLÁNEK

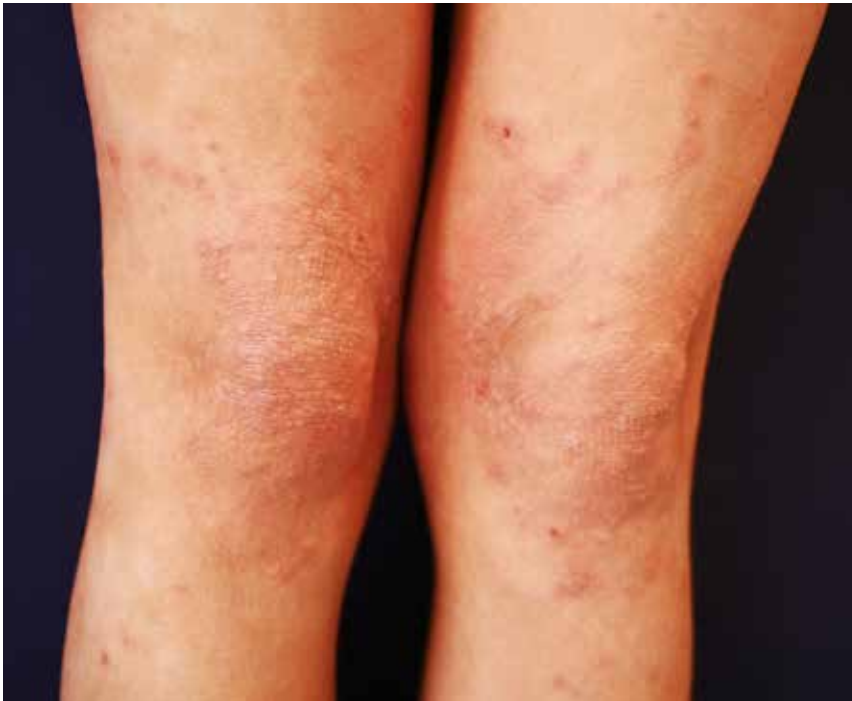Onychomykóza se u dětí do 18 let vyskytuje zřídka, její prevalence se odhaduje na 0,3 %. U dospělých je prevalence mezi 2–13 %. Málo je známo i o účinnosti a bezpečnosti celkových antimykotik u dětí. Protože celková antimykotika nejsou schválena pro použití v dětském věku, autoři článku si dali za cíl shrnout informace dostupné v literatuře a použili k tomu údaje dostupné v databázích PubMed a Embase v letech 1976–2011. Celkem prostudovali 26 prací (klinických zkoušek, retrospektivních analýz a kazuistik). Nejvíce publikací se věnovalo léčbě terbinafinem a itraconazolem, a to jak v monoterapii, tak v kombinaci s lokální léčbou. Při monoterapii celkovým antimykotikem se vyléčilo 70,8 % dětí, v případě kombinované léčby tomu bylo v 80 %. Účinnost a bezpečnost užití celkových antimykotik u dětí (terbinafinu, itraconazolu, griseofulvinu a flukonazolu) byly srovnatelné se situací u dospělých. Třebaže je publikováno málo zkušeností s léčbou celkovými antimykotiky u dětí, lze na základě tohoto přehledového článku konstatovat, že léčba u dětí a dospělých je srovnatelně účinná a bezpečná.

GUPTA, AK., PAQUET, M. *Systemic antifungals to treat onychomycosis in children: a systematic review*. Pediatr Dermatol, 2013, 30, p. 294–302.

SOUČASNÝ POHLED NA ROLI CELKOVĚ PODÁVANÉHO VITAMÍNU D U ATOPICKÉ DERMATITIDY

Atopická dermatitida je velmi častá chronická neinfekční dermatitida postihující 10–20 % dětí, která u 10 % z nich přetrvává do dospívání a dospělosti. Léčba těžké atopické dermatitidy je stále problematická. Podstata onemocnění není zcela objasněna, ale předpokládá se porucha bariérové funkce kůže s následnou aktivací imunitního systému. Vitamin D ovlivňuje imunomodulaci a buněčnou diferenciaci změnou rovnováhy kalcia a vazbou na jaderné receptory, což reguluje transkripci genu. Na základě studií na zvířatech, na kazuistických sděleních i randomizovaných studiích bylo prokázáno, že vitamin D zhoršuje příznaky atopické dermatitidy. Většina studií poukazuje na inverzní vztah mezi tíží atopické dermatitidy a hladinou vita-





mínu D. Proto autoři článku prostudovali literaturu mezi lety 1948–2012, mezi kterou našli 58 odborných sdělení na toto téma. Shrnují, že existuje asociace mezi nízkou hladinou vitamínu D a prevalencí a tíží atopické dermatitidy a že tato asociace je závislá na dávce. Potvrdily to klinické studie s vitamínem D nebo fototerapií – suplementace vitamínu D vedla ke zlepšení atopické dermatitidy korespondující s hladinou vitamínu D. Je pravděpodobné, že vitamín D udržuje správnou bariérovou funkci kůže zvýšenou expresí filagrinu, involucrinu a antimikrobiálních peptidů. Tato kožní bariéra potom zabrání průniku alergenů a mikrobů, které vedou nakonec k aktivaci zánětlivé kaskády. Autoři se také domnívají, že roli vitamínu D pro správnou funkci bariéry je možné doložit pozorováním, že se dermatitida zlepšuje po suplementaci vitamínu D. Autoři však nakonec upozorňují na fakt krátké doby podávání vitamínu D v klinických studiích, nestejném dávkování a nutnosti provedení dalších klinických sledování.

MUTGI, K., KOO, J. Update on the role of systemic vitamin D in atopic dermatitis. *Pediatr Dermatol*, 2013, 30, p. 303–307.

LÉČBA PROMINUJÍCÍCH HEMANGIOMŮ U DĚTÍ TOPICKÝM 5% IMIQUIMODEM V KRÉMU VEDLA K TĚŽKÉ MÍSTNÍ REAKCI A JIZVENÍ

Hemangiomy jsou nejčastějšími nádory dětského věku. Poté, co Léautéová-Labrèzeová popsala v roce 2008 regresi hemangiomů po podání propranololu, začal se tento lék využívat v terapii komplikovaných hemangiomů. Užití propra-

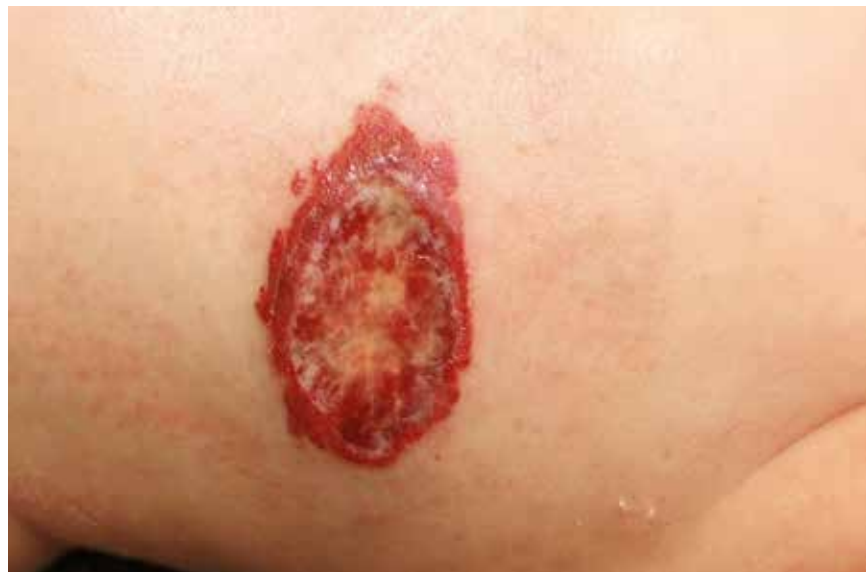nololu v léčbě hemangiomů, které neo-
hrožují život pacienta nebo nepředstavují
funkční riziko, je stále kontroverzní. V ro-
ce 2002 byl popsán efekt imiquimodu u po-
vrchových a smíšených hemangiomů.
Místní reakce v podobě edému a krust
je považována za známku účinnosti léč-
by. Autoři provedli retrospektivní studii
u nemocných, kde se léčba imiquimodem
komplikovala těžkou nežádoucí reakcí
v podobě ulcerací.

V období mezi lety 2010–2012 bylo léčeno
celkem 224 dětí 5% imiquimodem, v devíti
případech (4 %) došlo k těžké místní nežá-
doucí reakci. Čtyři pacienti byli sledováni
po dobu delší než jeden rok, u všech čtyř
byly i za rok přítomny depigmentované
jizvy, které byly následkem bouřlivé zá-
nětlivé reakce. Těžké nežádoucí reakce
se vyskytly u nemocných s prominujícími
hemangiomy nebo s hemangiomy v kož-
ních záhybech. Autoři se proto domníva-
jí, že u tohoto typu hemangiomu nebo
v této lokalizaci by neměl být imiquimod
používán pro možnost intenzivní lokální
nežádoucí reakce a vzniku jizvy.

QUI, Y., MA, G., LIN, X., JIN, Y., CHEN, H., HU, X.
*Treating protruding infantile hemangiomas with topi-
cal imiquimod 5% cream caused severe local reac-
tions and disfiguring scars. Pediatr Dermatol*, 2013,
30, p. 342–347.

**Autorkou sdělení Topický fytemenadion v pre-
venci folikulitidy indukované inhibitory EGFR je
MUDr. Hana Tomková, Ph.D.**

**Výběr a překlad ostatních sdělení:
prof. MUDr. Jana Hercogová, CSc.**





Alopecie

Alexandrová P.

Čes. Dermatovenerol., 2013, 3, č. 2, s. 75–85

SOUHRN

Článek přináší stručný přehled o možných diagnostických přístupech v problematice alopecií a charakteristiku nejčastějších typů alopecií se zaměřením na etiopatogenezi, klinický obraz a možnosti jejich léčby.

KLÍČOVÁ SLOVA

**struktura vlasů • vlasový cyklus
• diagnostika alopecií • nejživcí
alopecie • jizvivcí alopecie**

SUMMARY

Alexandrova, P. Alopecias

The aim of this article is to give the reader a short overview of the possible diagnostic approaches to the issue of alopecias. Characteristics of the most common types of alopecias are given, with a focus on their etiopathogenesis, clinical picture and the possibilities of their treatment.

KEY WORDS

**hair structure • hair cycle •
diagnostics of alopecias •
non-scarring alopecias • scarring
alopecias**

ANATOMIE A IMUNOLOGIE VLASU

Vlasy a chlupy patří mezi keratinizovaná kožní adnexa. Vlasy vznikají již během nitroděložního vývoje vchlípením epidermis do dermis a obklopením tohoto útvaru papilou, čímž se vytvoří základ pro vlasový bulbus. Ve 20. týdnu gravidity začíná vyrůstat lanugo. Počet vlasových folikulů se již postnatálně nezvyšuje. Na celém těle je asi 5 miliónů vlasových folikulů, z toho asi milión na hlavě. Ve kšticí existuje průměrně kolem 140 000 vlasů. Normální vlas kštice vyroste za den o 0,35 mm. Jeho životní cyklus trvá 2–7 let. Barva vlasů závisí na počtu a aktivitě melanocytů vlasového folikulu.

Dolní část vlasového folikulu je rozšířena v bulbus, v němž je na spodní části umístěná vlasová papila s kličkami kapilár a nad ní zárodečná matrix. Buňky zárodečné

matrix se dělí a diferencují v další vrstvy dolní části folikulu a z něj vyrůstajícího vlasu. Uvnitř folikulu je vlas složený z meduly, kortexu a kutikuly. Kolem vlasu je vnitřní epitelová pochva končící při vyústění mazové žlázy do folikulu. Dále se folikul skládá ze zevní epitelové pochvy, která je strukturálně podobná epidermis. Celý folikul je obklopen vazivovou pochvou z vazivových fibril koria. K folikulu je pod vývodem mazové žlázy připojen musculus arrector pilii. Vlasový folikul spolu s mazovou žlázou tvoří tzv. pilosebaceózní jednotku.

Typy vlasů se v průběhu života mění. Fetální lanugo je před pubertou nahrazeno jemnými nepigmentovanými velusovými vlasy, které nemají dřeň. Po pubertě se vytvoří silné, pigmentované terminální vlasy.

Vlas neroste kontinuálně, ale každý folikul prochází cyklicky růstovou a klidovou fází, které nejsou synchronní se sousedními folikuly. Růstový cyklus vlasu má tři fáze.

1. Anagenní, aktivní růstovou fází, kdy je bulbus hluboce zanořený v koriu a vlasová matrix je vysoce mitoticky aktivní, trvá 3–6 let; 2. katagenní, přechodnou fází trvající asi 10 dní, mitotická aktivita se zpomaluje, vlasový bulbus postupně rohovatí a posouvá se směrem k povrchu kůže; 3. telogenní neboli klidovou fází, která trvá 3–4 měsíce, v obočí až 8 měsíců. Vlasový folikul se nachází těsně pod vyústěním mazové žlázy a na konci této fáze sám vypadne. Denní průměrný výpad vlasů je kolem 100 vlasů na celé hlavě. Během života se v jednom folikulu vystřídá 6–7 generací vlasů. Vlasový cyklus každého folikulu je řízený individuálně a pro každou oblast těla je geneticky determinovaný. Ve kšticí je asi 85–88 % vlasů v anagenní fázi (u dětí až 90 %), 10–15 % v telogenní fázi a 1–3 % ve fázi katagenní.

Vlasový folikul hraje důležitou roli v imunitním systému kůže a organismu. Folikulární aparát je jednou z možných bran vstupu infekce do organismu. Ovšem u imunokompetentních jedinců dochází k infekci jen velmi zřídka, pokud zvážíme obrovské množství vlasových folikulů. Tato skutečnost je založena na přítomnosti výjimečně účinného systému obrany. Imunitní systém vlasového folikulu (HIS,

hair follicle immune system) je součástí imunitního systému kůže (SIS, skin immune system). Je zde vytvořen složitý autoregulační mechanismus. Vlasový folikul v anagenní fázi představuje imunologicky privilegovanou oblast kůže, se sníženou expresí HLA antigenů I. a II. typu. Předpokládá se, že porucha imunitní tolerance vůči autoantigenům v oblasti vlasového bulbu se podílí na vzniku areátní alopecie a v oblasti kmenových buněk zárodečné matrix na vzniku primárních jizvivcí alopecií.^(1, 2, 3)

OBEČNÁ DEFINICE ALOPECIÍ

Pojem efluvium označuje proces zvýšeného vypadávání vlasů, jehož následkem je vznik alopecie. Alopecie představuje stav sníženého množství vlasů či chlupů v místech, kde jsou za normálních okolností vlasy či chlupy přítomné. Dle charakteru distribuce vlasového výpadu alopecie rozdělujeme na difúzní a ložiskové, dále dle histopatologického podkladu na jizvivcí a nejizvivcí.^(3, 4) Rozdělení alopecií viz Tab. 1.

OBEČNÁ DIAGNOSTIKA ALOPECIÍ (TAB. 2)

Základem pro správné určení diagnózy je podrobná anamnéza, klinické a laboratorní vyšetření, dermatoskopie, event. trichogram, histologie s imunofluorescencí a další doplňující vyšetření.⁽³⁾

V rodinné anamnéze pátráme po kožních chorobách, problémech s vlasy, endokrinních onemocněních, atopii, autoimunitních chorobách a psychiatrických onemocněních. Zejména u areátní alopecie nacházíme často v rodinné anamnéze atopii, tyreoiditidy nebo vitiligo. U androgenní alopecie je nesporný genetický vliv, nicméně ani negativní rodinná anamnéza tuto diagnózu nevyklučuje, vzhledem k polygennímu charakteru dědičnosti.

V osobní anamnéze se zaměřujeme na kožní choroby, problémy s vlasy, endokrinní onemocnění a autoimunitní choroby. Dále se ptáme na onkologická onemocnění ve smyslu anagenního výpadu po cytostatické léčbě i celkové alterace spojené s chro-



Tab. 1 Rozdělení alopecií ⁽¹⁾	
NEJIZVÍCÍ ALOPECIE	<ul style="list-style-type: none"> • Androgenetická alopecie (AGA) • Anagenní efluvium • Telogenní efluvium • Alopecia areata • Pooperační (tlakem indukovaná) alopecie • Temporální triangulární alopecie
JIZVÍCÍ ALOPECIE	<ul style="list-style-type: none"> • Lichen planopillaris • Chronický kožní lupus erythematoses • Folliculitis decalvans • Pseudopelade Brocq • Centrální centrifugální jizvící alopecie • Alopecia mucinosa • Keratosis follicularis spinulosa decalvans • Acne keloidalis

nickým telogenním efluvium. Závažná chronická onemocnění spojená s dlouhodobým užíváním léků mohou ovlivnit vlasový cyklus. Mezi tyto léky patří např. heparin, kumariny, antimalarika, karbamazepin, lithium, indometacin, terbinafin, sulfasalazin, klofibrát. Cíleně se dotazujeme na prodělané operace v souvislosti s možným telogenním výpadem i z důvodu lokální ischemie při dlouhodobé narkóze.

Gynekologická anamnéza má význam zejména u androgenetické alopecie a při postpartálním telogenním efluviu. Při rozsáhlejších postižení a jsou-li navíc přítomny i známky hirzutismu, je nutné vyloučit hyperandrogenní syndrom. Cíleně se ptáme na hormonální antikoncepci a postmenopauzální substituci.

Alergologická anamnéza bývá často pozitivní u areální alopecie ve smyslu atopie. Kožní přecitlivělost může být důvodem ekzémových změn ve kštici s následným anagenním výpadem.

V nynějším onemocnění se zaměřujeme na předchorobí, začátek a vývoj onemocnění, pátráme po prodělaných infekcích a celkové antibiotické léčbě. Ptáme se na subjektivní příznaky (pálení, svědění, bolest), na přítomnost výpadu ochlupení i jinde na těle a na prodělanou celkovou i lokální léčbu. Důležitý je údaj o délce trvání a intenzitě obtíží. Například několikaletý plíživý výpad vlasů na vertexu ukazuje na androgenetickou alopecii, zatímco stejný obraz vzniklý během několika dní až týdnů s masivním výpadem vlasů svědčí spíše pro difúzní areální alopecii nebo anagenní efluvium.

Důležitou součástí kontaktu s pacientem by mělo být i posouzení vlivu jeho onemocnění na kvalitu života. Psychosociální dopady ztráty vlasů lze kvantifikovat za po-

užití indexů jako je klasický Dermatology Life Quality Index.⁽⁵⁾

Objektivní nález zhodnotí lokalizaci a stupeň prořídnutí, ohraničení projevů, kvalitu vlasů a zánětlivé postižení ovlášené kůže. Intenzitu výpadu hodnotíme trakčním testem. Důležité je i vyloučení kožních změn v jiné lokalizaci zejména u jizvící alopecie (lichen planus, chronický lupus erythematoses) nebo při alopecii u II. stadia syfilidy. Z tohoto důvodu vyšetřujeme i sliznice a nehty. Po změnách na nehtech je vhodné pátrat i u alopecia areata, kde mají prognosticky nepříznivý význam.

Během klinického vyšetření provedeme aspekci vlasové pokožky a charakteru vlasového výpadu. Cenným pomocníkem k odlišení nejizvící alopecie od jizvící je tzv. Jacquetovo znamení. Tlakem na postiženou ložisko ze stran u alopecia areata

vznikají na kůži valy, protože je zachována v celém rozsahu, zatímco při jizvících procesech je kůže atrofická a shrnuje se jako cigaretový papír.

Trakční test provádíme sevřením 50-100 vlasů mezi prsty a jemnou trakcí směrem k terminálním koncům, opakovaně v různých oblastech kštice. Vytržení více než dvou vlasů na jedno zatahání ve více oblastech je patologické, pokud byly vlasy pravidelně umývány. Obrazem aktivity onemocnění je pozitivní trakční test s anagenními vlasy z okrajů ložisek.

Dermatoskopicky pátráme po známkách jizvení a orientačně hodnotíme detaily vlasového stvolu. U diskoidního lupus erythematoses vidíme červené tečky, u lichen planopillaris perifolikulární erytém a hyperkeratózu. Pro folliculitis decalvans jsou typické trsy vlasů.

Z laboratorních vyšetření se zaměřujeme především na krevní obraz, metabolismus železa a ukazatele funkce štítné žlázy.

Fotodokumentace nálezu a odhad rozsahu onemocnění v procentech umožňuje porovnání vývoje onemocnění v čase.

Trichogram pomůže zhodnotit aktivitu onemocnění a objektivně posoudit efekt léčby. Fyziologický trichogram je tvořen z 85-90% vlasy anagenními (z toho 20 % tvoří dysplastické, 2% dystrofické anagenní a 10 % ulámané anagenní) a v 10-15 % vlasy telogenními. Fyziologické hodnoty trichogramu se liší dle věku, pohlaví, místa odběru atd.

Rozlišujeme tři patologické trichogramy.

1. Anagenní (dystrofický) trichogram – zvýšený podíl anagenních vlasů, který nacházíme, když je matrix bulbu poškozena náhle např. při intoxikaci thaliem, vitamínem A, při endokrinních poruchách, při syndromu uvolněných anagenních vlasů atd.

Tab. 2 Diagnostika alopecií ^(3, 4)	
	<ul style="list-style-type: none"> • podrobná anamnéza • klinické vyšetření • trakční test • dermatoskopické vyšetření • laboratorní vyšetření (krevní obraz, metabolismus železa, funkce štítné žlázy) • fotodokumentace • trichogram • fototrichogram • histologické vyšetření (nutné při podezření na jizvící alopecii) • mykologické vyšetření (při podezření na mykotickou etiologii) • endokrinní vyšetření • gynekologické vyšetření



2. Telogenní trichogram – vzniká v důsledku méně agresivní příčiny, která působila několik měsíců předtím, než k výpadu došlo, anagenní fáze byla předčasně ukončena, příčinou jsou například infekční choroby, stres, redukční diety, operace.

3. Smíšený trichogram – část vlasů je anagenních dystrofických a je zvýšený podíl vlasů telogenních, vyskytuje se např. u chronických infekcí či chronické intoxikace.

Fototrighogram umožňuje objektivní hodnocení vlasového cyklu. Proces vyžaduje přesné zacílení na stejnou oblast během jednotlivých měření. Sledujeme poměr anagenních a telogenních vlasů na oholeném místě a opakovaně v určitých intervalech (po 2–3 dnech) dokumentujeme fotograficky. Pouze anagenní vlasy se během sledování prodlužují. Normální rychlost růstu vlasů je 1 cm/měsíc. Délka telogenních vlasů se nemění.

Histologické vyšetření je nezbytné při podezření na jizvící alopecii (Tab. 3). Aby bylo průkazné, provádíme odběr z okraje aktivního alopetického ložiska. Biopsie by měla být orientována šikmo k povrchu kůže a paralelně s vlasovými folikuly, aby nedošlo k jejich protěti řezem. Excize by měla dosahovat až do podkožní tukové tkáně. Odebíráme dva vzorky o velikosti 4 mm. Jeden ze vzorků je zpracován v horizontálních řezech a druhý v běžných vertikálních řezech. Při imunofluorescenčním vyšetření je vzorek určený k vertikálním řezům rozdělen na dvě poloviny. Jedna část je zpracována pro vyšetření přímou imunofluorescencí a druhá, s vertikálními řezy, je barvena hematoxylinem-eozinem. Mykologické vyšetření provádíme vždy při podezření na mykotickou etiologii procesu. (1, 2, 3, 4, 6, 7, 8, 9)

NEJIZVÍCÍ ALOPECIE

Nejizvící alopecie jsou častější než jizvící. Jsou charakterizované ztrátou vlasového stvolu, zatímco vlasový folikul zůstává zachován, a proto jsou tato onemocnění často reverzibilní. Zahrnují androgenetickou alopecii, alopecia areata, anagenní a telogenní efluvium, trichotilomanií a další vzácnější jednotky. Zároveň obdobný obraz mohou vyvolávat další choroby jako sekundární syfilis nebo endokrinní poruchy.

ANDROGENETICKÁ ALOPECIE (AGA)

Touto problematikou se podrobně zabývá článek o androgenetické alopecii publikovaný v tomto čísle České dermatovenerologie.

Tab. 3	Histologické rysy různých forem alopecie ^(1, 2, 3, 8)
Nejizvící alopecie	
telogenní efluvium	<ul style="list-style-type: none"> celkový počet folikulů a počet terminálních vlasů je normální zvýšený podíl telogenních vlasů více než 20 % (nad 15 % je sugestivní) podíl telogenních vlasů zřídka přesahuje 50 %, více než 80 % vlasů v telogenu odporuje dg. telogenního efluvia absence zánětlivých změn a jizvení
alopecia areata	<p>Časné progredující onemocnění (akutní nebo subakutní fáze):</p> <ul style="list-style-type: none"> celkový počet vlasů je normální peribulbární kulatobuněčný zánětlivý infiltrát (s možnou příměsí ojedinelých eozinofilů) postihující převážně terminální anagenní a katagenní vlasové cibulky misty exocytóza zánětlivých elementů do bulbárního epitelu degenerativní změny vlasové matrix zvýšený počet terminálních katagenních a telogenních vlasů zvýšený počet miniaturizovaných vlasů trichomalacie a nápadné zúžení vlasového stvolu <p>Dlouhotrvající onemocnění (chronická fáze):</p> <ul style="list-style-type: none"> většina vlasů je v katagenní nebo telogenní fázi početné miniaturizované, rychle cyklující vlasy, označované jako „nanogenní“ vlasy, vykazující anagenně nebo katagenně vyhlížející cibulku
Jizvící alopecie	
lichen planopilaris	<ul style="list-style-type: none"> lichenoidní zánětlivý lymfocytární infiltrát rozostřující hranici mezi folikulárním epitelem a dermis, s vakuolární degenerací a hypergranulózou v infundibulu zánět postihuje nejvýrazněji horní část folikulu (infundibulum a istmus) často retrakční artefakt mezi folikulárním epitelem a stromatem časem převládne perifolikulární fibróza a lymfocytární infiltrát je „odtlačen“ od folikulu přímá imunofluorescence (obvykle IgM) se subepidermálně lokalizovanými shluky cytooidních tělísek přiléhajících k folikulárnímu epitelu
chronický kožní lupus erythematodes	<ul style="list-style-type: none"> vakuolární degenerace na rozhraní epidermis a folikulárního epitelu obvykle s vakuolizací méně intenzivní lichenoidní zánětlivé změny s lymfocytárním zánětlivým infiltrátem často zvýšené množství mucinózních substancí v dermis typická granulární depozita IgG a C3 (méně často IgM nebo IgA) v oblasti dermoepidermální junctce a/nebo junctce folikulárního epitelu a dermis
folliculitis decalvans	<ul style="list-style-type: none"> v počátečních fázích onemocnění intrafolikulární a perifolikulární zánětlivý infiltrát s převahou neutrofilů později obraz nespecifické jizvící alopecie
pseudopelade Brocq	<ul style="list-style-type: none"> v počátečních stádiích lichenoidní lymfocytární zánětlivý infiltrát v horních partiích folikulu později zánik folikulů a mazových žlázek s fibrózou a atrofie epidermis



ANAGENNÍ EFLUVIUM

Definice a epidemiologie

Náhly difúzní výpad vlasů, který může vést až k totální alopecii.

Etiologie a patogeneze

Vlivem vyvolávající noxy dochází k poškození anagenního vlasového folikulu, k ovlivnění jeho mitotické aktivity a k dys-trofii anagenních vlasů s následným výpadem. Nejčastějším důvodem anagenního výpadu je onkologická léčba cytostatiky, stejně mohou působit i vysoké dávky vitamínu A, retinoidy, thalium, interferony. Dalším vyvolávajícím faktorem mohou být těžké infekce, akutní systémová onemocnění, jako jsou systémový lupus erythematoses, rychle progredující tumory a těžší průběh dermatóz ve kštici (seborická dermatitida, psoriáza, pityriasis amiantacea, tinea).

Klinický obraz

Klinicky může imponovat jako floridní forma alopecia areata difúzního typu nebo jako akutní telogenní efluvium.

Diagnóza

Důležitá je podrobná anamnéza. Vyšetření trichogramu, event. vlasová biopsie. Prognóza je po odeznění vyvolávajícího faktoru dobrá. Růst vlasů se obnoví v celém rozsahu, pokud nedošlo při zánětlivém procesu k jizvení a zániku folikulů.

Terapie

Zásadní je eliminace vyvolávajícího faktoru. Lokálně můžeme použít podpůrnou léčbu preparáty s minoxidilem. Například u alopecie indukované chemoterapií minoxidil nezabrání výpadu, ale zkracuje periodu bez vlasů na cca 50 dní.⁽¹⁰⁾

TELOGENNÍ EFLUVIUM

Definice a epidemiologie

Klinický stav, kdy dochází k předčasněmu ukončení anagenní fáze růstu vlasu, přesunutí do fáze klidové a následnému vypadnutí.^(6, 11)

Akutní telogenní efluvium: 2–4 měsíce před výpadem zjišťujeme v anamnéze vyvolávající faktor (horečnaté onemocnění, operace a celkovou anestézií, těžké úrazy s krevními ztrátami, stres, porod, diety, depleci stopových prvků a bílkovin, hypofunkci štítné žlázy atd.), tyto faktory vedou k poruše regulačních mechanismů aktivity vlasového folikulu, k urychlení telogenní fáze vlasového cyklu a následně ke zvýšení telogenního výpadu.

Chronické telogenní efluvium: příčinou jsou vlastní chronické choroby i s nimi sou-

visející dlouhodobá medikace (nejčastěji antikoagulanca, antimalarika, lithium, indometacin, sulfasalazin, metotrexát, terbinafin, ACE-inhibitory, betablokátory, chloramfenikol, gentamicin, chinolony). U mladších pacientů se na rozvoji podílí dlouhodobá karence bílkovin, stopových prvků, železa.

Etiologie a patogeneze

Podle Headingtona můžeme rozdělit telogenní efluvium na pět funkčních typů: předčasný anagenní výpad (horečnaté stavy, drastické nízkenergetické diety, endokrinní choroby, pooperační stavy, léky), prodloužený anagenní výpad (postpartální efluvium), krátký anagen (androgenní alopecie), předčasný telogenní výpad (minoxidil, rychlé zahájení nového anagenu, výpad telogenu), prodloužený telogen (sezónní výpad vlasů).

Klinický obraz

Difúzní výpad vlasových folikulů vedoucí k výraznému prořidnutí kštice. Kůže kapilicia bývá nezměněna.

Diagnóza

Nutné je laboratorní vyšetření (krevní obraz, metabolismus železa, hormony štítné žlázy a TSH), imunologické vyšetření, sérologický screening syfilis. Vlasová biopsie je většinou nepřínosná. Trakční test je u akutního výpadu pozitivní s výrazně telogenním trichogramem, u chronického výpadu je trakční test negativní nebo jen slabě pozitivní a trichogram je telogenní nebo v normě.

Terapie

Lze doporučit lokální aplikaci minoxidilu a podpůrnou terapii vitamíny a methioninem. Prognóza je u akutního stavu dobrá, většinou se upravuje spontánně. U chronického efluvia je šance na plnou úpravu původního stavu malá, zvláště pokud není možná eliminace spouštěcích faktorů.⁽³⁾

ALOPECIA AREATA (OBR. 1, 2)

Definice a epidemiologie

Alopecia areata je reverzibilní autoimunitní onemocnění charakterizované ohraničenou ztrátou vlasů ve kštici, obočí, vousích a jinde na těle. Alopetická ložiska jsou nezářlivá a nejizví se. Je to poměrně časté onemocnění, postihuje 0,05–0,1 % populace. V kojeneckém a batolecím věku se vyskytuje vzácně.^(12, 13)

Podle průběhu lze odlišit čtyři typy onemocnění:

- Typ I – běžný typ, zahrnuje asi 80 % pacientů, objevuje se mezi 20.–40.

rokem a trvá v průměru tři roky, jen v 6 % případů přechází do formy totální. V anamnéze není atopie, hypertenze ani endokrinní onemocnění, klinicky tvoří izolované, holé plochy

- Typ II – atopický typ, tvoří asi 10 % případů, často začíná v dětství a může trvat i více než 10 let, v osobní anamnéze bývá asthma bronchiale, alergické rýmy, atopický ekzém. Časté jsou sezónní krize.
- Typ III – prehypertenzní typ, tvoří 4 % případů, většinou jde o mladé dospělé, tendence ke vzniku totální alopecie je 40 %, u rodinných příslušníků se velmi často vyskytuje hypertenze.
- Typ IV – kombinovaný typ, asi 5 % případů, začíná většinou po 40. roce, má zdlouhavý průběh a ke vzniku totální alopecie dochází jen v 10 %. Endokrinní postižení zde bývá častější.

Etiologie a patogeneze

Alopecia areata je dnes považována za autoimunitní onemocnění spojené s autoagresivními T-lymfocyty napadajícími struktury vlasových folikulů. Onemocnění je asociováno s určitými HLA-antigeny. V patogenezi se uplatňují cytokiny (TNF- α , IL-1, IL-8) produkované keratinocyty ve vlasovém folikulu. Obdobně jako na zvířecím modelu se u alopecia areata v počátku onemocnění uplatňuje zánik imunoprivilegovaného prostředí vlasového folikulu. Oblast vlasového bulbu infiltrují T-lymfocyty a zmnožují se Langerhansovy buňky. Zánětlivá reakce v oblasti bulbu a vlasové papily brání látkové výměně buněk matrix a melanocytů, a tím tlumí jejich mitotickou a syntetickou aktivitu. Asi v 10 % případů současně zjišťujeme atopii. U většího počtu těchto pacientů se postupně vyvine alopecia totalis. Přibližně v 5 % případů se areátní alopecie vyskytuje souběžně s dalšími autoimunitními chorobami.⁽¹⁴⁾

Klinický obraz

Charakteristická jsou okrouhlá, někdy splývající, ostře ohraničená ložiska, v jejichž okrajích jsou patrné při odstupu z kůže zúžené tzv. vykřičníkovidé vlasy, které svědčí pro aktivitu nemoci. Vlasové kořínky na okrajích ložisek jsou telogenního typu. Kůže je v rozsahu ložisek hladká, bez známek zánětu a bez šupin.

Klinické formy

Jednožisková – bez subjektivních příznaků, vyskytuje se nejčastěji u dospělých.

Mnohočetná – primární ložisko se zvětšuje, postupně dochází k obnově růstu vlasů, ale mohou přibývat nové lysiny.

**Tab. 4**Terapie nejizvících a jizvících alopecii^(1, 3, 4, 8)**NEJIZVÍCÍ ALOPECIE TERAPIE****telogenní efluvium****lokální:**

minoxidil 2x denně (NEOCAPIL 2% drm. sol., BELOHAIR 2%, 5% drm. sol., REGAIN 5% drm. sol.)

celková:

METHIONIN cps. 2–3x denně

[Rp. Methionini 0,5; D. t. d. No C (centum); DS. Ad capsulas]

alopecia areata**lokální:****kortikosteroidy středně účinné**

hydrokortizon-butyrát 1–2x denně, 3 měsíce a déle

(LOCOID 0,1% drm. crm., LOCOID 0,1% drm. ung., LOCOID 0,1% LOTION drm. sol., LOCOID CRELO 0,1 drm. eml.,

LOCOID LIPOCREAM 0,1 drm. crm.)

triamcinolon acetonidum 1–2x denně 3 měsíce a déle (TRIAMCINOLON TEVA drm. eml., TRIAMCINOLON TEVA drm.

sol., TRIAMCINOLON LÉČIVA drm. crm., TRIAMCINOLON LÉČIVA drm. ung.)

kortikosteroidy silně účinné

mometazon furoát 1–2x denně 3 měsíce a déle

(ELOCOM drm. sol., ELOCOM drm. crm., ELOCOM drm. ung.)

methylprednizolon-aceponát 1–2x denně 3 měsíce a déle (ADVANTAN drm. eml., ADVANTAN drm. crm., ADVANTAN

mastný krém, drm. crm.)

kombinované preparáty (s ac. salicylicum)

betametazon dipropionát + ac. salicylicum 1–2x denně 3 měsíce a déle

(BELOSALIC drm. sol., BELOSALIC drm. ung. DIPROSALIC drm. sol., DIPROSALIC drm. ung.)

mometazon furoát + ac. salicylicum 1–2x denně 3 měsíce a déle (MOMESALIC drm. ung.)

lokální imunomodulátory

difencypron DFC (0,0001%; 0,001%; 0,01%; 0,05%; 0,1%; 0,5%; 1% a 2% koncentrace)

senzibilizace 2% DFC na ložisko o ploše 2 cm²

v týdenních intervalech aplikujeme DFC na všechna alopetická ložiska, postupně zvyšujeme koncentraci, dlouhodobě

aplikujeme koncentraci, která vyvolá mírnou kontaktní alergickou reakci, 1x týdně na 48 h

lze použít i u dětí, nepodáváme v graviditě a kojení

celková:**kortikosteroidy**

prednizon 1 mg/kg denně

(PREDNISON 5 LÉČIVA por. tbl. nob., PREDNISON 5 LÉČIVA por. tbl. nob.)

po 2 měs. postupná redukce dávky o 5 mg/týden

inhibitor kalcineurinu

cyklosporin A 2–3 mg/kg/denně

(CICLOSPORIN-MORNINGSIDE cps., CICLOSPORIN-MYLAN cps., CYCLAID cps., EQUORAL cps., SANDIMMUN

NEORAL cps., SIGMASPORIN cps.)

v kombinaci s nízkými dávkami kortikosteroidů (př. 5 mg prednizonu denně)

fototerapie:

PUVA terapie, lokální

PUVA terapie celotělová

20–40 sezení

JIZVÍCÍ ALOPECIE**lichen planopilaris****lokální:****kortikosteroidy středně účinné**

hydrokortizon-butyrát 1–2x denně, 3 měsíce a déle

(LOCOID 0,1% drm. crm., LOCOID 0,1% drm. ung., LOCOID 0,1% LOTION drm. sol., LOCOID CRELO 0,1 drm. eml.,

LOCOID LIPOCREAM 0,1 drm. crm.)

triamcinolon acetonidum 1–2x denně 3 měsíce a déle (TRIAMCINOLON TEVA drm. eml., TRIAMCINOLON TEVA drm.

sol., TRIAMCINOLON LÉČIVA drm. crm., TRIAMCINOLON LÉČIVA drm. ung.)

kortikosteroidy silně účinné

mometazon furoát 1–2x denně 3 měsíce a déle

(ELOCOM drm. sol., ELOCOM drm. crm., ELOCOM drm. ung.)

methylprednizolon-aceponát 1–2x denně 3 měsíce a déle (ADVANTAN drm. eml., ADVANTAN drm. crm., ADVANTAN

mastný krém, drm. crm.)

kombinované preparáty (s ac. salicylicum)

betametazon dipropionát + ac. salicylicum 1–2x denně 3 měsíce a déle

(BELOSALIC drm. sol., BELOSALIC drm. ung. DIPROSALIC drm. sol., DIPROSALIC drm. ung.)

mometazon furoát + ac. salicylicum 1–2x denně 3 měsíce a déle (MOMESALIC drm. ung.)

lokální imunomodulátory

takrolimus 0,03%, 0,1% 2x denně

(PROTOPIC 0,03% MAST drm. ung., PROTOPIC 0,1% MAST drm. ung.)



Tab. 4

pokrač.

pimekrolimus 1% 2x denně
(ELIDEL 10mg/g drm. crm.)

celková:**retinoidy**

nízké dávky acitretinu 10 mg/den
(NEOTIGASON 10 mg por. cps. dur., NEOTIGASON 25mg por. cps. dur.)

antimalarika

hydroxychlorochin tbl. 200–400 mg/den u dospělých nebo 4–6 mg/kg/den u dětí (PLAQUENIL por. tbl. flm.)

kortikosteroidy

u rychle progredující alopecie prednizon
(PREDNISON 5 LÉČIVA por. tbl. nob., PREDNISON 5 LÉČIVA por. tbl. nob.) v dávce 0,5–1 mg/kg/den

inhibitor kalcineurinu

cyklosporin A 2–3 mg/kg/denně
(CICLOSPORIN-MORNINGSIDE cps., CICLOSPORIN-MYLAN cps., CYCLAID cps., EQUORAL cps., SANDIMMUN NEORAL cps., SIGMASPORIN cps.)

chronický kožní lupus erythematoses**lokální:****kortikosteroidy středně účinné**

hydrokortizon-butyrát 1–2x denně, 3 měsíce a déle
(LOCOID 0,1% drm. crm., LOCOID 0,1% drm. ung., LOCOID 0,1% LOTION drm. sol., LOCOID CRELO 0,1 drm. eml. LOCOID LIPOCREAM 0,1 drm. crm.)

triamcinolon acetonidum 1–2x denně 3 měsíce a déle (TRIAMCINOLON TEVA drm. eml., TRIAMCINOLON TEVA drm. sol., TRIAMCINOLON LÉČIVA drm. crm., TRIAMCINOLON LÉČIVA drm. ung.)

kortikosteroidy silně účinné

mometazon furoát 1–2x denně 3 měsíce a déle (ELOCOM drm. sol., ELOCOM drm. crm., ELOCOM drm. ung.)
metylprednizolon-aceponát 1–2x denně 3 měsíce a déle (ADVANTAN drm. eml., ADVANTAN drm. crm., ADVANTAN mastný krém, drm. crm.)

kombinované preparáty (s ac. salicylicum)

betametazon dipropionát + ac. salicylicum 1–2x denně 3 měsíce a déle (BELOSALIC drm. sol., BELOSALIC drm. ung., DIPROSALIC drm. sol., DIPROSALIC drm. ung.)

mometazon furoát + ac. salicylicum 1–2x denně 3 měsíce a déle (MOMESALIC drm. ung.)

lokální imunomodulátory

takrolimus 0,03%, 0,1% 2x denně
(PROTOPIC 0,03% MAST drm. ung., PROTOPIC 0,1% MAST drm. ung.)

pimekrolimus 1% 2x denně (ELIDEL 10 mg/g drm. crm.)

celková:**antimalarika**

hydroxychlorochin (PLAQUENIL por. tbl. flm.) v dávce 200–400 mg/den u dospělých nebo 4–6 mg/kg/den u dětí. Do nástupu účinku antimalarik podáváme souběžně perorální kortikosteroidy po dobu 8 týdnů.

retinoidy

izotretinoin 1 mg/kg/den (AKNENORMIN 10 mg cps. mol., AKNENORMIN 20 mg cps. mol., CURACNÉ 10 mg por., cps., CURACNÉ 20 mg por., cps., CURACNÉ 40 mg por., cps. mol., ROACCUTANE 10 mg cps. mol., ROACCUTANE 20 mg cps. mol.)

acitretin (NEOTIGASON 10 mg por. cps. dur., NEOTIGASON 25 mg por. cps. dur.) je méně vhodný.

dále lze thalidomid, dapson, metotrexát, azathioprin

folliculitis decalvans**lokální:****lokální antibiotika:**

kys. fusidová 2x denně (FUCIDIN drm. ung., drm. crm.)

mupirocin 2x denně (BACTROBAN drm. ung.)

lokální imunomodulátory

takrolimus 0,03%, 0,1% 2x denně (PROTOPIC 0,03% MAST drm. ung., PROTOPIC 0,1% MAST drm. ung.)

pimekrolimus 1% 2x denně (ELIDEL 10 mg/g drm. crm.)

celková:

nejúčinnější léčebný režim:

rifampicin (ARFICIN 300 por. cps., dur., BENEMICIN 300 por. cps., BENEMYCIN 150 por. cps. dur.) 2x 300 mg/den p. o.

kombinovaný s klindamycinem (DALACIN C 150 mg por. cps. dor., DALACIN C 300 mg por. cps. dor.) 2x 300mg/den

p. o. po dobu 10 týdnů

Další možnosti: doxycyklin, erytromycin, trimethoprim-sulfametoxazol)

pseudopelade Brocq

terapie je obdobná jako u lichen planopilaris



Má několik subtypů. **Ofiáza** – výpad vlasů ve fronto-parieto-okcipitální oblasti, tendence ke vzniku totální alopecie, nejrezistentnější k terapii, pokud dojde k novému růstu vlasů, zůstává často holá nebo zde dochází k relapsu po vysazení léčby.

Totální typ – ztráta vlasů v celém rozsahu se zachováním ostatního ochlupení, často dochází ke ztrátě obočí a řas. **Univerzální typ** – ztráta vlasů, obočí, řas i ostatního tělesného ochlupení. **Difúzní typ** – u žen může napodobovat ženský typ androgenní alopecie, k diagnostice je nutné podrobné vyšetření a trichogram.

Prognózu onemocnění zhoršuje časný začátek před 16. rokem, atopie, onychodystrofie, ofiatická forma i asociace s autoimunitními chorobami (tyreoiditida, vitiligo, diabetes mellitus I. typu, revmatoidní artritida, perniciózní anémie, Addisonova choroba, myasthenia gravis, lupus erythematodes).

Diagnóza

Charakteristické jsou anamnéza a klinický obraz. Všíme si postižení nehtů, které je prognosticky nepříznivým faktorem. Bývá přítomno longitudinální nebo transverzální vroubkování, koilonychie, trachyonychie až anonychie a jizvení v místě nehtů. V laboratoři vyšetřujeme základní hematologii a biochemii, hormony štítné žlázy, TSH a antityreoidální protilátky. Nutné je endokrinologické a imunologické vyšetření z důvodu možné souvislosti s autoimunitními chorobami. Vliv fokusů infekce na rozvoj onemocnění je sporný, ale přesto pátráme po focusech (ORL vyšetření, stomatologie, gynekologie). Při rozsáhlejších postiženích doplníme oftalmologické vyšetření vzhledem k vyšší pravděpodobnosti očního postižení.

V rámci diferenciální diagnostiky zvažujeme trichotilomani, u kojenců a batolat pomýšlíme na atrichia congenita, u ojedinělých ložisek pak na aplasia cutis congenita, kde je ale patrné jizvení. U difúzní formy alopecie areata lokalizované na temeno odlišujeme počínající androgenetickou alopecii. Při lokalizaci v temporální oblasti pak připadá v úvahu i kongenitální triangulární temporální alopecie. Neměli bychom zapomenout vyloučit syfilitickou alopecii.⁽¹⁵⁾

Terapie

Kauzální léčba není k dispozici. Neexistuje jednoznačný léčebný postup. Před terapií je vhodné objasnit pacientovi podstatu onemocnění a s tím související nejistou prognózu a pátrat po všech faktorech, které mohou prognózu ovlivnit. Individuálně můžeme zvážit i psychiatricko-psychologickou intervenci.⁽¹⁶⁾

Terapeutické postupy volíme podle stupně postižení. U mírných jedno- nebo víceložiskových forem lze použít imunosupresivní terapii kortikoidy v externech, event. v kombinaci se salicylátem nebo mentolem. Terapie musí být intenzivní, používáme halogenované kortikoidy, aplikace je dlouhodobá po dobu několika měsíců. U intraleziózní aplikace je vyšší riziko atrofie kůže v místě aplikace.

Dobrých výsledků lze dosáhnout s lokální imunomodulační terapií. U rozsáhlejšího postižení je lékem první volby. Spočívá v aplikaci látky vyvolávající kontaktní alergický ekzém. I zde platí, že úspěšnost léčby je závislá na délce trvání projevů a po ukončení terapie relaps nelze vyloučit. Nejvhodnější pro imunomodulační terapii se jeví difencypron (DFC). K léčbě používáme 0,0001%; 0,001%; 0,01%; 0,05 %; 0,1%; 0,5%; 1% a 2% koncentraci DFC v acetonu. Začínáme nejprve se senzibilizací 2% DFC na ložisko o ploše 2 cm² ve křtici. Poté postupně v týdenních intervalech aplikujeme DFC na všechna alopetická ložiska ve křtici od nejnižší koncentrace, dokud nevyvoláme kontaktní alergickou reakci. Poté pokračujeme v aplikaci nejvyšší koncentrace, kterou pacient toleruje bez silné kontaktní reakce. Roztok DFC aplikujeme 1krát týdně na 48 h, poté se smývá. Délku aplikace lze upravit i individuálně.

Při rozsáhlejších postižení (totální nebo univerzální alopecie) je indikována systémová imunosupresivní terapie kortikoidy. Počáteční dávka je obvykle 1 mg/kg prednizonu denně. Efekt léčby se projeví za několik týdnů a dávka je pak pomalu redukována. Po vysazení jsou však časté relapsy ve více než 50 % případů.

Další možností je systémová terapie cyklosporinem A v kombinaci s nízkou dávkou kortikoidů. Výhodou je imunosupresivní efekt cyklosporinu i jeho přímý stimulační vliv na vlasový folikul. Většinou se podává v dávce 2–3 mg/kg/den v kombinaci s nízkými dávkami kortikoidů (např. 5 mg prednizonu denně).

Terapeutickým postupem, který má dobré výsledky, je i fototerapie. Při mírném pouze ložiskovém postižení křtice lze využít imunosupresivního účinku lokální PUVA terapie, při rozsáhlejších postiženích volíme celotělovou expozici se systémovým podáváním psoralenů.⁽³⁾

JIZVÍCÍ ALOPECIE

Jizvící alopecie zahrnují skupinu onemocnění charakterizovanou zánětlivými změnami s následnou destrukcí vlasových folikulů, vedoucí k ireverzibilní ztrátě vlasů. Jizvící alopecie mohou být primární nebo

sekundární. Primární jizvící alopecie jsou způsobené chorobami primárně postihujícími vlasové folikuly, jako jsou např. lichen planopilaris, folliculitis decalvans nebo pseudopelade Brocq. Sekundární jizvící alopecie jsou spojené se systémovými onemocněními, jako jsou sarkoidóza nebo nádorová onemocnění. Diagnóza jizvící alopecie vyžaduje bioptickou evaluaci. Časná diagnóza onemocnění je zásadní, neboť cílem terapie je zpomalit jeho progresi.^(8, 17)

LICHEN PLANOPILARIS (OBR. 3)

Definice a epidemiologie

Lichen planopilaris je považován za variantu lichen planus. Je to nejčastější primární jizvící alopecie. Má tři klinické formy: klasický lichen planopilaris, frontální jizvící alopecie a Graham-Little syndrom. Onemocnění postihuje více ženy a je častější ve středním věku. U dětí je velmi vzácné. Střídají se období progresu a klidu.⁽¹⁸⁾

Etiologie a patogenese

Mechanismus vzniku není zcela objasněn. Je přítomna autoimunitní zánětlivá reakce zprostředkovaná T-lymfocyty, namířená proti určitým antigenům keratinocytů. Maximum zánětlivých změn je v oblasti výdutě zevní kořenové pochvy – tzv. bulge zóně, kde se nacházejí multipotentní kmenové buňky vlasového folikulu. Pokud dojde k jejich ireverzibilnímu poškození zánětem, je následkem alopecie. Tento proces může být zřejmě u predisponovaných jedinců aktivován virovou infekcí, kontaktní senzibilizací nebo jiným neznámým spouštěcím mechanismem. Byl popsán vznik po některých léčích, po vakcinaci proti hepatitidě B nebo při infekci hepatitidou C.

V patogenese lichen planopilaris se podle recentních prací pravděpodobně uplatňuje získaná lokální porucha metabolismu lipidů v pilosebaceózní jednotce, způsobená sníženou expresí genů pro PPAR- γ (receptory aktivované peroxizómovými proliferátory). Signální dráha zprostředkovaná PPAR- γ má nejspíše zásadní význam pro normální funkci kmenových buněk epitelu vlasového folikulu. Velmi slibnou se jeví terapie lichen planopilaris perorálními agonisty PPAR- γ .^(17, 18)

Klinický obraz

Jedná se o jizvící alopecii s perifolikulární hyperkeratózou a erytémem typický v okrajích ložisek, na rozdíl od chronického kožního lupus erythematodes. V centru ložiska se vyskytuje bělavá, atrofická jizvící kůže. Typické jsou zachovalé nepostižené vlasy. Nejčastěji bývá postižena fronto-



parietální oblast. Současné projevy lichen planus po těle jsou popisovány u 20 % pacientů, ovšem časem vznikají až u poloviny nemocných. Vzácně dochází k ulceracím, při jejich vzniku se doporučuje vyšetření na hepatitidu C.

Diagnóza

Správnou klinickou diagnózu je většinou možné stanovit pouze tehdy, jsou-li současně přítomny i projevy lichen planus na kůži a sliznicích. K definitivní verifikaci pak slouží histologické a imunofluorescenční vyšetření.

Terapie

Je obtížná. Lékem volby v lokální terapii jsou středně silné nebo silné topické nebo intralezionální kortikosteroidy aplikované do okrajů ložisek. Lékem 2. volby je 0,1% takrolimus. Systémovou terapii zahajujeme při neúčinnosti lokální léčby a u rychle progredujícího onemocnění. V první linii užíváme nízké dávky acitretinu a antimalarika. Nástup účinku antimalarika lze očekávat za 2–3 měsíce a plný účinek za 6–12 týdnů. Toto překlenovací období lze u rychle progredujících pacientů udržet pomocí perorálních kortikosteroidů (prednison v dávce 0,5–1 mg/kg/den). Účinný je i cyklosporin A v běžných dávkách. Při svědění kůže jsou doporučována běžně podávaná antimalarika.^(4, 8, 18)

CHRONICKÝ KOŽNÍ LUPUS ERYTHEMATODES

Definice a epidemiologie

Chronický diskoidní lupus erythematosus je někdy uváděn jako forma, někdy jako synonymum chronického kožního erythematu. Buď se vyskytuje pouze na kapiliciu, nebo současně s projevy lokalizovanými i jinde na těle. Jde o chronické zánětlivé onemocnění na autoimunitním podkladě. Postiženy jsou především ženy mezi 20.–40. rokem života. U dětí je onemocnění velmi vzácné. V 5 % případů muže dojít k rozvoji systémového lupus erythematosus, většinou do tří let od vzniku onemocnění.⁽¹⁹⁾

Etiologie a patogenese

Etiologie je neznámá. Hlavní patogenetickou roli nejspíše hrají infiltrující T-lymfocyty. Na rozvoji jizvení u tohoto onemocnění se účastní autoreaktivní cytotoxické lymfocyty a interferony typu 1.^(17, 20)

Klinický obraz

Nejprve vzniká drobný červený plak, který se šíří do stran, typický je diskoidní tvar léze. Charakteristická je tvorba folikulární hyper-

keratózy „folikulárních zátek“, na kterých jsou po odtržení patrné špičaté folikulární čepy podobné kartáčku. Projevy se hojí jizvením, teleangiektáziemi, někdy dochází k atrofií. Maximum projevů je patrné v centrech ložisek na rozdíl od lichen planopilaris, u kterého jsou projevy patrné především v okrajích alopetických ložisek.

Diagnóza

Vždy pátráme po systémových příznacích onemocnění. U 60 % pacientů je fotosenzitivita a pozitivita protilátek ANA. Doplníme histologickou verifikaci biopsií s přímou imunofluorescencí z aktivní části alopetického ložiska. Ulcerovaná nebo suspektní hyperkeratotická ložiska vždy bioptujeme vzhledem ke zvýšenému riziku vzniku spinaliomu. Incidence dladicobuněčného karcinomu u DLE je podle některých prací až 3,3 %.^(19, 21)

Terapie

Ztráta vlasů je částečně reverzibilní, proto by terapie měla být zahájena co nejdříve. V lokální léčbě jsou lékem volby topické a intralezionální kortikosteroidy. Druhou linií tvoří 0,1% takrolimus nebo pimekrolimus 2krát denně. Při selhání lokální terapie přidáváme celkově antimalarika: hydroxychlorochin v dávce 200–400 mg/den u dospělých nebo 4–6 mg/kg/den u dětí. Do nástupu účinku antimalarik podáváme souběžně perorální kortikosteroidy po dobu 8 týdnů. Linií druhé volby celkové léčby tvoří perorální retinoidy, izotretinoin v dávce 1 mg/kg/den, acitretin je méně vhodný. Dále lze využít thalidomid, dapsone, metotrexát, azathioprin. Součástí léčby je důsledná fotoprotekce s ochranou proti UVA i UVB.^(19, 20, 22)

FOLLICULITIS DECALVANS

Definice a epidemiologie

Jde o velmi vzácný typ alopecie postihující nejčastěji kapiliciu a způsobující chronickou folikulitidu vedoucí k ireverzibilnímu poškození folikulů. Incidence se odhaduje přibližně na 11 % všech jizvících alopecií. Vyskytuje se častěji u mladších dospělých a ve středním věku.⁽²³⁾

Etiologie a patogenese

Na etiopatogenezi se podílí *Staphylococcus aureus*, event. i gramnegativní bakterie, které invadují do vlasového folikulu. Je pravděpodobné, že jde o abnormální imunitní odpověď na stafylokokové toxiny s následným zánětem a jizvením. *S. aureus* je přítomen u 20–30 % populace, ale pouze 0,05 % těchto nosičů vykazuje známky infekce. V patogenезi onemocnění se

předpokládá účast superantigenů, které se u vrozeně predisponovaných jedinců vážou na molekuly HLA komplexu II. třídy. Superantigeny mohou stimulovat T-lymfocyty bez účasti antigen-prezentujících buněk. Teorii genetické predispozice podporují publikované případy familiárního výskytu folliculitis decalvans. Rozvoj tohoto onemocnění je někdy pozorován po poranění v oblasti skalpu, jeho patogenetický mechanismus však není objasněn. Některými autory byla dříve zdůrazňována souvislost se seboréou vlasaté části hlavy. V porovnání se vzácným výskytem folliculitis decalvans se ale jedná o časté onemocnění a tento etiopatogenetický vztah je tedy sporný.⁽²³⁾

Klinický obraz

Onemocnění začíná vznikem drobných erytematózních papul folikulárně vázaných s tvorbou pustul a krust. Dochází zde k jizvení s následnou destrukcí vlasového folikulu, patrnou jako ztráta folikulárních ústí. Výsledkem jsou jizvy, často hypertrofické, které vznikají nejprve v centrech ložisek. Mnoho postižených má zároveň seboréu a anamnesticky trpěli seboroičnou dermatitidou. Onemocnění je většinou chronické a dlouhodobě progredující.

Diagnóza

Při vyšetření provádíme stěr z pustul na bakteriologickou kultivaci a citlivost. V diferenciální diagnostice pomýšlíme na hluboké mykotické infekce zoofilními dermatofyty. Vždy provádíme probatorní excizi k histologickému vyšetření.

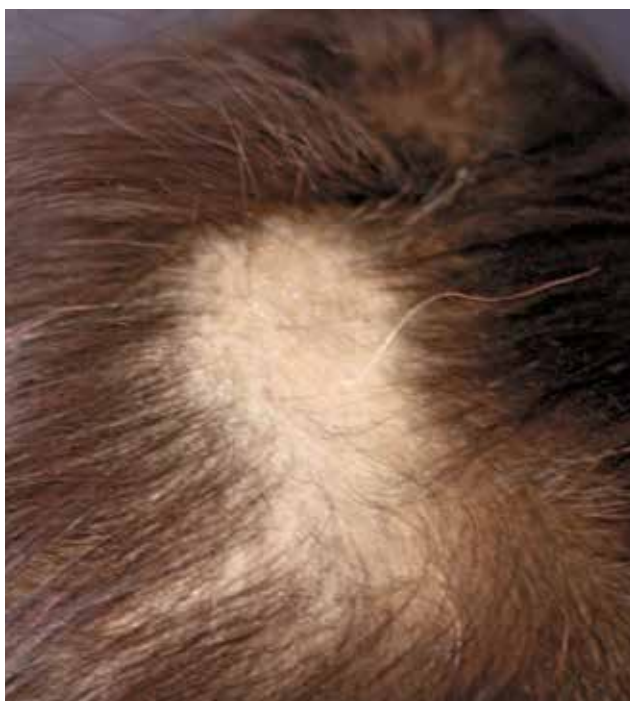Terapie

Je obtížná. Systémové či lokální podávání antibiotik či kortikosteroidů vede jen k dočasnému zlepšení. Onemocnění po vysazení léčby velmi často recidivuje. V lokální léčbě na prvním místě volíme lokální antibiotika, event. kombinované preparáty s kortikosteroidy. Byl popsán velmi dobrý terapeutický efekt takrolimu. Jako doplněk léčby používáme antiseptické a protizánětlivé šampóny. V systémové léčbě se uplatňují celkově podávaná antibiotika nebo chemoterapeutika (doxycyklin, erytromycin, trimetoprim-sulfametoxazol, klindamycin, rifampicin). Jako nejúčinnější léčebný režim se zatím ukazuje podávání rifampicinu 2krát 300 mg/den p. o. kombinovaný s klindamycinem 2krát 300 mg/den p. o. po dobu 10 týdnů.^(8, 23)

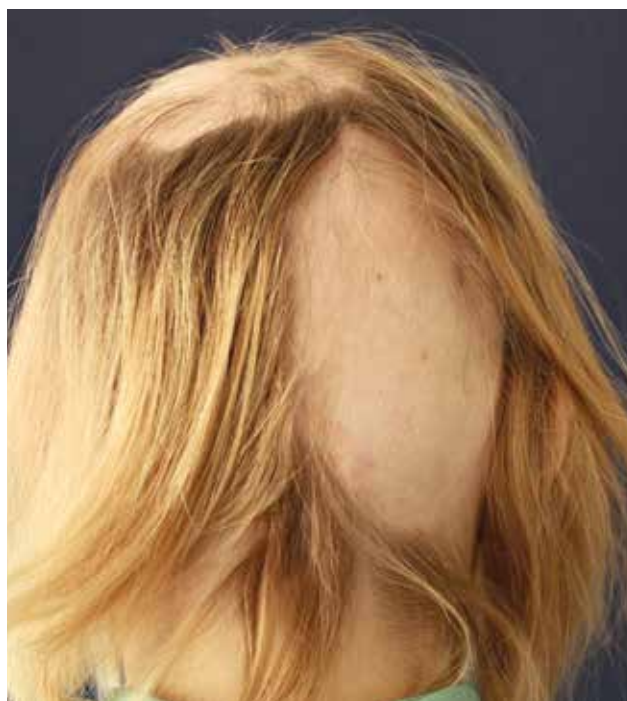PSEUDOPELADE BROCCQ (OBR. 4)

Definice a epidemiologie

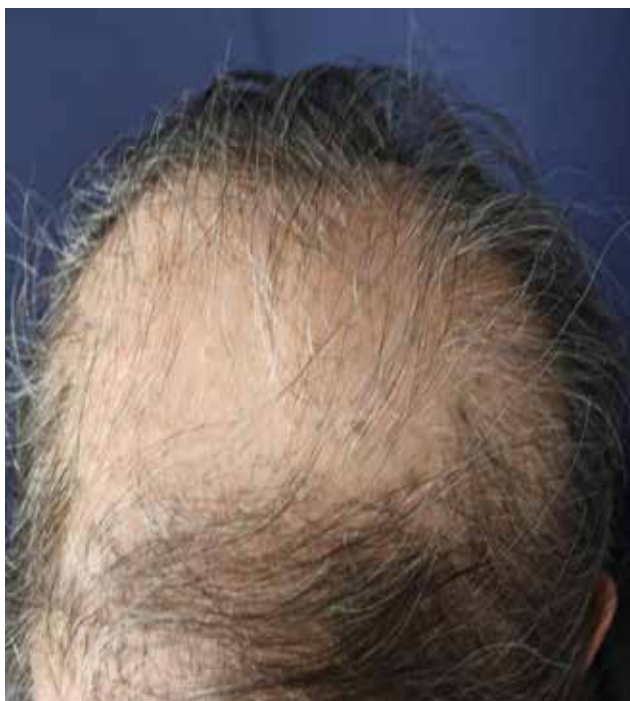Označuje stav pomalu se rozšiřující jizvící alopecie bez klinicky patrné folikulitidy



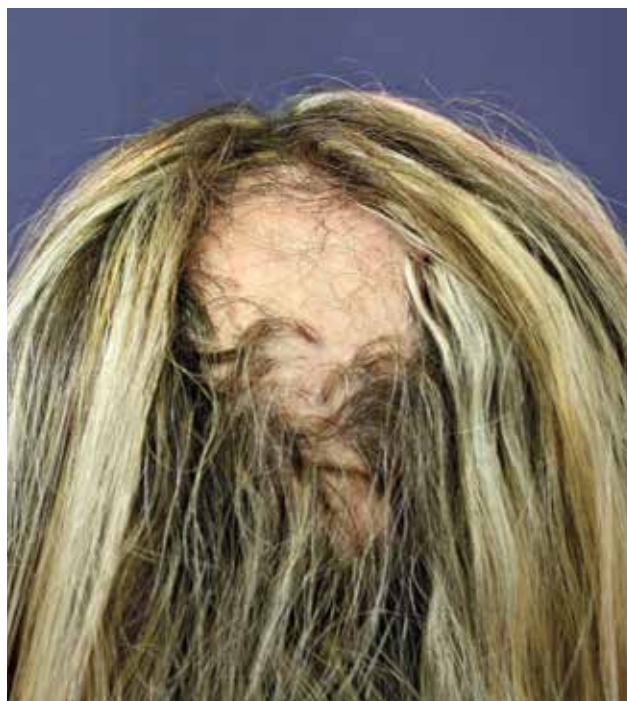Obr. 1 Alopecia areata



Obr. 2 Alopecia areata



Obr. 3 Lichen planopilaris



Obr. 4 Pseudopelade Brocq

Obrazová dokumentace je z archívu Dermatovenerologické kliniky Nemocnice Na Bulovce.



a známek zánětu. Onemocnění postihuje převážně dospělé, u dětí se vyskytuje jen vzácně.

Etiologie a patogeneze

Poslední výzkumy analýzy exprese genu nepotvrdily dříve předpokládanou souvislost s lichen planopilaris. Zdá se, že jde o zcela samostatnou jednotku. Je předmětem diskusí, zda se jedná o nezánnětlivé onemocnění, atrofickou formu alopecie nebo alopecii spojenou s lymfocytárním zánětem.^(7, 24, 25)

Klinický obraz

Charakteristická jsou bělavá jizevnatá atrofická ložiska s neostrým ohraničením a většinou s minimálními známkami zánětu. Charakteristická je přítomnost jednotlivých vlasů nebo jejich trsů v ložisku. V okolí mohou být satelitní ložiska. Typickou lokalizací je oblast vertexu. Drobná vícečetná ložiska připomínají „stopy ve sněhu“, mohou splývat v rozsáhlejší alopetické plochy.

Diagnóza

Histologická verifikace z okraje ložiska.

Terapie

Většina autorů doporučuje léčbu ve stejném schématu, jako je u lichen planopilaris.⁽¹⁹⁾

ZÁVĚR

Vlasy mají pro člověka více sociální a psychologický význam než biologickou důležitost. Onemocnění spojená s jejich zvýšeným výpadem tak představují nejen velkou zátěž pro pacienta, ale zároveň kla-

dou i značné nároky na odbornou fundovanost a psychotherapeutické dovednosti lékaře.

Prohlášení: autor v souvislosti s tématem práce nepodporuje žádnou farmaceutickou firmou.

Literatura

- BOLOGNIA, JL., et al.** *Dermatology*. 2nd ed., St. Louis: Mosby Elsevier, 2008, 1, p. 965–1005.
- STEFANATO, CM.** *Histopathology of alopecia: a clinicopathological approach to diagnosis*. *Histopathology*, 2010, 56, p. 24–38.
- HAVLIČKOVÁ, M.** *Choroby vlasů*. *Postgrad Med*, 2007, 9, s. 547–552.
- GORDON, KA., TOSTI, A.** *Alopecia: evaluation and treatment*. *Clin Cosmet Investig Dermatol*, 2011, 4, p. 101–106.
- WILLIAMSON, D., et al.** *The effect of hair loss on quality of life*. *J Eur Acad Dermatol Venereol*, 2001, 15, p. 137–139.
- HARRISON, S., BERGFELD, W.** *Diffuse hair loss: its triggers and management*. *Cleve Clin J Med*, 2009, 76, p. 361–367.
- RONGIOLETTI, F., CHRISTANA, K.** *Cicatricial (scarring) alopecias: an overview of pathogenesis, classification, diagnosis, and treatment*. *Am J Clin Dermatol*, 2012, 13, p. 247–260.
- ŘÍČAŘ, J.** *Nejčastější primární jizvící alopecie*. *Čes-slov Derm*, 2012, 87, s. 83–91.
- HILLMANN, K., BLUME-PEYTAU, U.** *Diagnosis of hair disorders*. *Semin Cutan Med Surg*, 2009, 28, p. 33–38.
- TRUEB, RM.** *Chemotherapy-induced alopecia*. *Semin Cutan Med Surg*, 2009, 28, p. 11–14.
- TOSTI, A., et al.** *Hair loss in women*. *Minerva Ginecol*, 2009, 61, p. 445–452.
- TRUEB, RM.** *Systematic approach to hair loss in women*. *J Dtsch Dermatol Ges*, 2010, 8, p. 284–297, 284–298.
- KOS, L., CONLON, J.** *An update on alopecia areata*. *Curr Opin Pediatr*, 2009, 21, p. 475–480.
- GILHAR, A., et al.** *Lymphocytes, neuropeptides, and genes involved in alopecia areata*. *J Clin Invest*, 2007, 117, p. 2019–2027.
- ALKHALIFAH, A., et al.** *Alopecia areata update: part I. Clinical picture, histopathology, and pathogenesis*. *J Am Acad Dermatol*, 2010, 62, p. 177–188, quiz 189–190.
- ALKHALIFAH, A., et al.** *Alopecia areata update: part II. Treatment*. *J Am Acad Dermatol*, 2010, 62, p. 191–202, quiz 203–204.
- HARRIES, MJ., PAUS, R.** *The pathogenesis of primary cicatricial alopecias*. *Am J Pathol*, 2010, 177, p. 2152–2162.
- KANG, H., et al.** *Lichen planopilaris*. *Dermatol Ther*, 2008, 21, p. 249–256.
- ROSS, EK., et al.** *Update on primary cicatricial alopecias*. *J Am Acad Dermatol*, 2005, 53, p. 1–37, quiz 38–40.
- HORDINSKY, M.** *Cicatricial alopecia: discoid lupus erythematosus*. *Dermatol Ther*, 2008, 21, p. 245–248.
- KIM, DY., et al.** *Squamous cell carcinoma on the upper lip of a patient with discoid lupus erythematosus*. *Arch Plast Surg*, 2013, 40, p. 155–157.
- HARRIES, MJ., et al.** *Management of primary cicatricial alopecias: options for treatment*. *Br J Dermatol*, 2008, 159, p. 1–22.
- OTBERG, N., et al.** *Folliculitis decalvans*. *Dermatol Ther*, 2008, 21, p. 238–244.
- OTBERG, N.** *Primary cicatricial alopecias*. *Dermatol Clin*, 2013, 31, p. 155–166.
- OHYAMA, M.** *Primary cicatricial alopecia: recent advances in understanding and management*. *J Dermatol*, 2012, 39, p. 18–26.
- HAUTMANN, G., HERCOGOVA, J., LOTTI, T.** *Trichotillomania. Review*. *J Am Acad Dermatol*, 2002, 46, p. 807–821.

MUDr. Pavla Alexandrová

e-mail: pavla.alexandrova@bulovka.cz

Univerzita Karlova v Praze, 2. lékařská fakulta a Nemocnice Na Bulovce, Dermatovenerologická klinika



PŘÍPRAVKY PRO LÉČBU ALOPECIE

belohair 2%
belohair 5%

minoxidil



Zkrácená informace o přípravku BELOHAIR 2% a BELOHAIR 5%

SLOŽENÍ: minoxidilum (D11AX01) 20 mg nebo 50 mg v 1 ml. 1 ml roztoku dále obsahuje 104 mg nebo 520 mg propylenglykolu, ethanol, čištěnou vodu. LÉKOVÁ FORMA: Kožní roztok. POPIS PŘÍPRAVKU: čirý, bezbarvý roztok s alkoholovým arómatem. INDIKACE: Léčba androgenně podmíněné alopecie u mužů (Belohair 2% i 5%) i žen (pouze Belohair 2%) ve věku 18 až 65 let. DÁVKOVÁNÍ: Na suché vlasy a pokožku postižených míst 2x denně nanést maximálně 1 ml (10 stlačení pumpičky) roztoku. Celková denní dávka nesmí překročit 2 ml. Po nanášení přípravku dobře umýt ruce. Účinek se projeví po 3-4 měsících. Pokud se neprojeví účinek přípravku do jednoho roku od zahájení používání, léčba musí být ukončena. Děti a starší pacienti: přípravek není doporučen. KONTRAINDIKACE: přecitlivělost na kteroukoli složku přípravku, léčená či neléčená hypertenze, poškozená či oholená pokožka, okluzivní obvaz, současné používání jiných lokálních přípravků do postižené oblasti. UPOZORNĚNÍ: Přípravek může být použit pouze na normální, zdravou pokožku. Pokud se u pacientů objeví nežádoucí účinky, je nutné přerušit léčbu a návštěva lékaře. Pacienti trpící kardiovaskulárním onemocněním nebo srdeční arytmií musejí před zahájením používání přípravku navštívit lékaře. Lokální léčiva, jako kortikoidy, tretinoín, dihtanol nebo žlutá vazelína, mohou při současném podávání zvýšit resorpci lokálně aplikovaného minoxidilu. NEŽÁDOUCÍ ÚČINKY: nejčastěji se vyskytuje bolest hlavy, hypertrichóza, svědění. Pacienti musejí přestat užívat přípravek Belohair při výskytu bolesti na hrudi, tachykardie, mdlob, závratí, náhlého nevysvětleného přírůstku hmotnosti, oteklých rukou nebo nohou a při přetrvávajícím zčervenání a podráždění vlasaté pokožky. DOBA POUŽITELNOSTI: 3 roky. VELIKOST BALENÍ: 60 ml roztoku. DRŽITEL ROZHODNUTÍ O REGISTRACI: Belupo s.r.o., Bratislava, Slovenská republika. REGISTRAČNÍ ČÍSLO: Belohair 2% 46/426/11-C, Belohair 5% 46/427/11-C. DATUM REVIZE TEXTU: 29. 6. 2011. Před použitím si prosím pozorně přečtěte příbalovou informaci či souhrn údajů o přípravku. Výdej přípravku není vázán na lékařský předpis. Přípravek není hrazen z prostředků veřejného zdravotního pojištění. BLH/06/13/00C216

Od specialistů na dermatologii.

BELUPO léky a kosmetika, s. r. o. – organizační složka
Černokostelecká 9, 100 00 Praha 10, tel.: 274 770 414
e-mail: belupo@belupo.cz, www.belupo.cz



Androgenetická alopecie

Litvik R.

Čes. Dermatovenerol., 2013, 3, č. 2, s. 86-90

SOUHRN

Androgenetická alopecie je progresivní, hereditární, nejizvící, androgen-dependentní ztráta vlasů postihující muže i ženy. Patří k nejběžnějším poruchám vlasového růstu a k nejčastějším onemocněním vlasů. Komplexní přístup k problematice androgenetické alopecie zaručuje optimální terapeutickou odpověď s příznivým ovlivněním kvality života pacientů s androgenetickou alopecií.

KLÍČOVÁ SLOVA

vlasový aparát • androgenetická alopecie • terapie

SUMMARY

Litvik, R. Androgenic alopecia

Androgenic alopecia is a type of progressive, hereditary, non-scarring, androgen-dependent hair loss, affecting both men and women. It ranks among the most common hair growth disorders and among the most common hair-affecting conditions in general. A complex approach to the issue of androgenic alopecia guarantees optimal therapeutic response with a positive influence on the quality of life of patients with androgenic alopecia.

KEY WORDS

hair apparatus • androgenic alopecia • therapy

ÚVOD A DEFINICE

Androgenetická alopecie (AGA) je nejčastějším onemocněním vlasového aparátu. První zmínky o androgenetické alopecii pocházejí ze starověkého Egypta. Na dochovaných papyrech jsou detailně popsána stadia mužské androgenetické alopecie a negativní vliv androgenetické alopecie na mužskou psychiku. Na úzkou souvislost mezi výpadem vlasů a testikulárními androgeny poprvé upozornil Aristoteles. První klasifikaci tíže klinického obrazu androgenetické alopecie u mužů představil v roce 1951 Hamilton, u žen se využívá

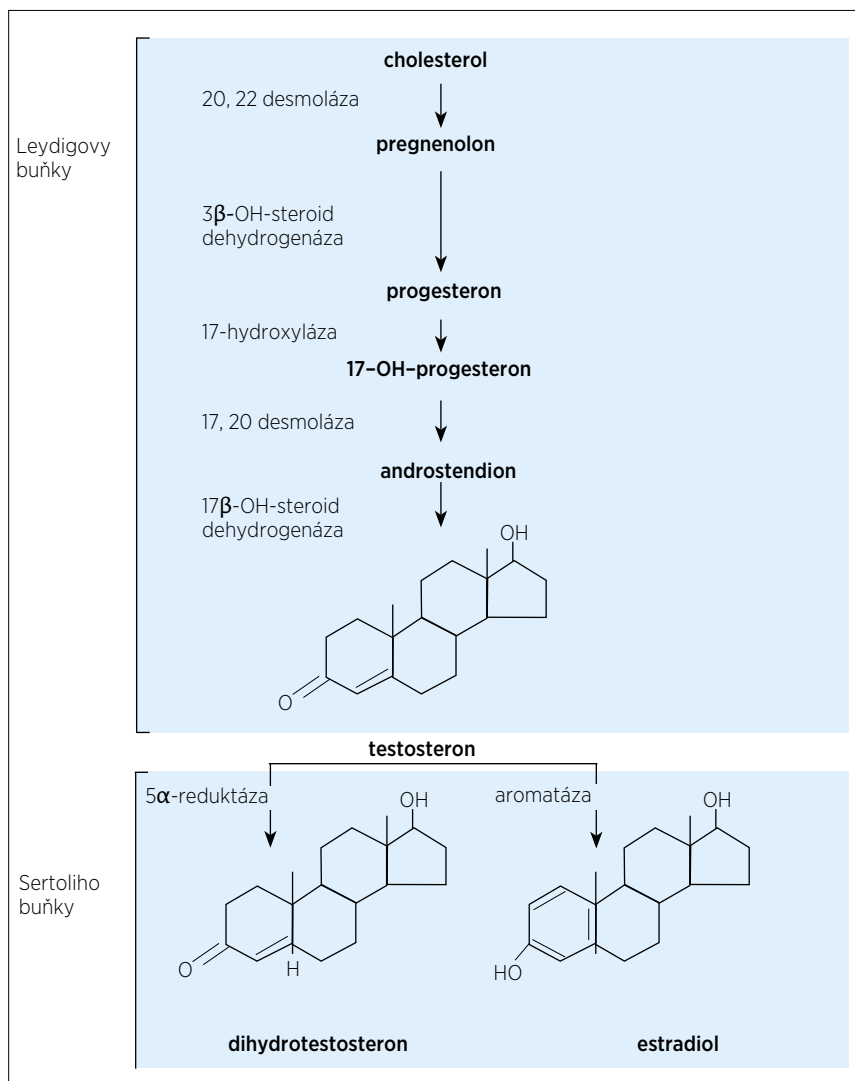
klasifikace závažnosti androgenetické alopecie dle Ludwiga z roku 1977.

Androgenetická alopecie je progresivní, hereditární, nejizvící, androgen-dependentní ztráta vlasů postihující muže i ženy. Patří k nejběžnějším poruchám vlasového růstu a k nejčastějším onemocněním vlasů. První projevy AGA se u mužů rozvíjejí v období puberty, u žen se projevy vyvíjejí v pubertě a v období postmenopauzálním.

Tíže onemocnění koreluje se zvyšujícím se věkem. Největší prevalence je v kavkazské populaci: okolo 70. roku věku je postiženo 80 % mužů a 42 % žen.

ETIOPATOGENEZE

Androgenetická alopecie je nejizvící, progresivní, androgen-dependentní ztráta vlasů s miniaturizací vlasových folikulů





u predisponovaných mužů a žen. Citlivost cílové tkáně vlasového folikulu k androgenům je dána:

a) genetickou predispozicí;

b) hladinou volných androgenů:

androgeny mohou svůj efekt na cílovou strukturu vlasového folikulu uplatnit pouze tehdy, nejsou-li vázány na plazmatický nosič. Tato část androgenů je označována jako volná frakce androgenů. Androgeny cirkulují v krevním systému z 1 % volně a z 99 % vázané na plazmatické nosiče. Nejvýznamnějším plazmatickým nosičem androgenů je sex hormon binding globulin (SHBG), na který je vázáno 78 % androgenů, 20 % androgenů je vázáno na plazmatický albumin a 1 % androgenů je vázáno na kortizol binding globulin (CBG);

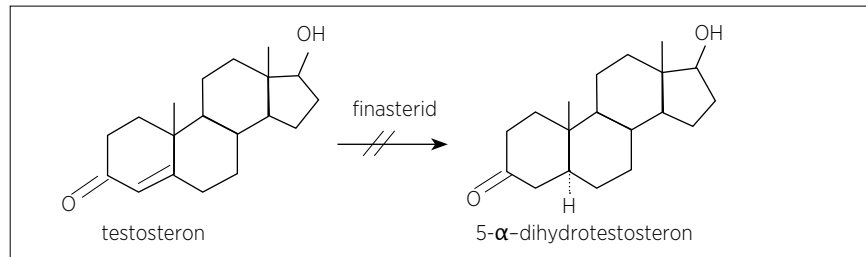
c) množstvím receptorů pro androgeny v cílové tkáni vlasového folikulu:

muži mají ve frontální oblasti kůže o 40–50 % více receptorů pro androgeny než ženy ve stejné lokalizaci, syntéza androgenů viz Obr. 1;

d) metabolizací androgenů ve vlasovém folikulu:

androgeny jsou buňkami vlasového folikulu metabolizovány dvěma cestami:

I. zesílení androgenního působení androgenů je dosaženo metabolismem testosteronu na silně potentní androgen dihydrotestosteron. Tato reakce je katalyzována enzymem 5- α -reduktázou. U mužů je celkové množství 5- α -reduktázy ve frontální partii kapilicia 3krát vyšší než u žen ve stejné lokalizaci. 5- α -reduktáza se vyskytuje ve dvou izoformách. 5- α -reduktáza



Obr. 4 Blokáda konverze testosteronu na dihydrotestosteron

I. typu se podílí na metabolismu testosteronu v dihydrotestosteron z 1/3 celkového periferního metabolismu testosteronu a je exprimována v sebocytech mazových žláz, v epidermálních a folikulárních keratinocytech, v buňkách dermální papily a v buňkách apokrinních i ekkrinních potních žláz. Maximální účinek I. izoformy 5- α -reduktázy je při pH 7,0–8,0. 5- α -reduktáza II. typu se podílí na metabolizaci testosteronu v dihydrotestosteron ze 2/3 celkového periferního metabolismu testosteronu a je lokalizována v zevní epitelové pochvě vlasu, ve fetální kůži genitálu, v buňkách prostaty a nadvarlete. Maximální účinek II. izoformy 5- α -reduktázy je při pH 5,0–6,0;

II. zeslabení androgenního působení androgenů je dosaženo metabolizací testosteronu na estrogény. Tato reakce je vázána na cytochrom P-450-aromatázu, vzniklé estrogény prodlužují telogenní fázi vlasového cyklu a vlas opožděně vypadává. Ve frontální partii kůže mají ženy 6krát vyšší množství aromatázy než muži ve stejné lokalizaci. Androgeny jsou tedy významnými modulatory růstu vlasů. U mužů na hrudníku a na tváři stimulují androgeny růst ochlupení zvětšením folikulů a prodloužením anagenní fáze cyklu vlasu. Ve frontální krajíně kůže a na vertexu dochází pod vlivem androgenů k miniaturizaci vlasových folikulů, k náhradě terminálních vlasů velusem (regresní metamorfóza folikulů) a ke zkrácení anagenní fáze. V okcipitální krajíně kůže folikuly na androgeny nereagují vůbec. Této skutečnosti se využívá v léčbě androgenetické alopecie pomocí transplantace vlasových folikulů. Transplantované folikuly si ponechávají vlastnosti donorových partií z okcipitální krajiny kůže a po přenesení do alopetických ložisek vertexu a frontální krajiny nereagují na androgeny (teorie dominance), a tudíž nevypadávají.

KLINICKÝ OBRAZ

a) Mužský typ androgenetické alopecie (MAGA, male androgenetic alopecia)

Vlasová hranice ustupuje z čela a temene, až zbývá pouze podkovovitý pruh vlasů v okcipitální krajíně hlavy. Pleš je ostře ohraničená, kůže není atrofická a jsou na ní přítomny jemné velusové vlasy. Tíže onemocnění mužského typu androgenetické alopecie se skóruje podle Hamilton-Norwooda (Obr. 2).

b) Ženský typ androgenetické alopecie (FAGA, female androgenetic alopecia)

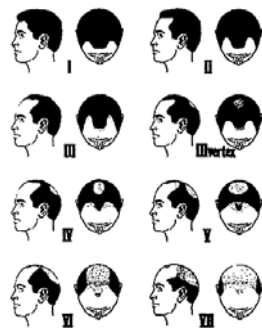Rozlišujeme dva typy klinického obrazu androgenetické alopecie u žen.

Vlastní ženská androgenetická alopecie v užším slova smyslu, kdy výpad vlasů začíná ve střední části hlavy (vertex) a frontální partie kůže je velmi dobře zachována. Tíže androgenetické alopecie u žen se skóruje podle Ludwiga (Obr. 3).

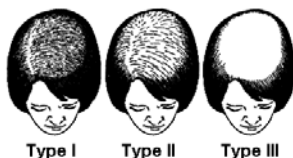Druhou klinickou variantou je varianta mužského typu androgenetické alopecie, která se pak i u žen hodnotí podle Hamilton-Norwoodovy klasifikace. Tento mužský typ androgenetické alopecie u žen je maximální variantou ženského hyperandrogenního syndromu SAHA (Seborea, Akné rezistentní k terapii, Hirsutismus, androgenetická Alopecie).

DIAGNOSTIKA

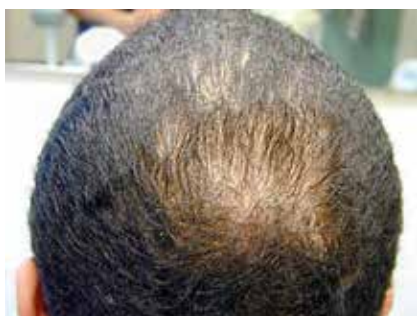- Klinický obraz onemocnění je ve většině případů typický a charakteristický, tíže onemocnění je hodnocena klasifikačními systémy dle Hamilton-Norwooda a Ludwiga.
- Trichogram, fototrichogram prokáže obraz telogenního efluvia.
- Histologické vyšetření demonstruje úbytek terminálních anagenních vlasů s relativním zmnóžením vlasů velusových a telogenních (obraz regresní metamorfózy vlasových folikulů), ve 40 % případů bývá přítomen zánětlivý infiltrát.
- Hormonální vyšetření: rutinně stanovujeme hladinu testosteronu (T), dihydrotestosteronu (DHT), sex hormon binding globulinu (SHBG), index volného testosteronu (FAI). U žen dále vyšetřujeme hladinu prolaktinu, luteinizačního hormonu (LH), folikuly sti-



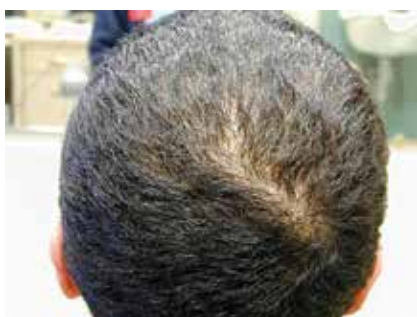Obr. 2 Hamilton-Norwoodova klasifikace MAGA



Obr. 3 Ludwigova klasifikace FAGA



Obr. 5 Pacient s MAGA, před léčbou finasteridem



Obr. 6 Pacient s MAGA, po roční léčbě finasteridem 1 mg denně

mulujícího hormonu (FSH), progesteronu, estradiolu (E2), estriolu (E3), dihydroepiandrosteronu (DHEA) a dihydroepiandrosteron sulfátu (DHEAS). Endokrinologické vyšetření androgenů u žen by mělo být doplněno komplexním gynekologickým vyšetřením.

DIFERENCIÁLNÍ DIAGNOSTIKA

Androgenetickou alopecii je nutno odlišit od difúzních nejživějších alopecií, a to především od chronické difúzní alopecie, akutního telogenního efluvia, anagenního efluvia a difúzní formy alopecia areata.

LÉČBA

I. MUŽSKÝ TYP ANDROGENETICKÉ ALOPECIE (MAGA)

a) Inhibitory 5- α -reduktázy (finasterid, dutasterid)

Finasterid byl původně vyvinut k léčbě benigní hyperplazie prostaty, od roku 1993 je možné jej využít v léčbě MAGA. Finasterid působí kompetitivní a specifickou inhibicí 5- α -reduktázy II. typu. Tímto mechanismem je blokován metabolismus testosteronu na silně potentní dihydrotestosteron (Obr. 4). Jedná se o 4-azasteroid, který nemá vlastní androgenní, antian-

drogenní, estrogenní, antiestrogenní ani progestační účinek. Preparát se podává v dávce 1–5 mg/die perorálně, biologická dostupnost po perorálním užití je okolo 80 % a není ovlivněna jídlem. Maximální koncentrace finasteridu v plazmě je dosaženo za dvě hodiny od podání, finasterid se z 93 % váže na plazmatické bílkoviny. Je metabolizován v játrech pomocí cytochromu P-450 izoformy 3A4, metabolit je eliminován močí a stolicí. Hladina dihydrotestosteronu ve vlasovém folikulu klesá během 42denní léčby finasteridem o 64,1 % a hladina sérového dihydrotestosteronu klesá během 42denní léčby o 65–71,4 %. Léčba finasteridem po dobu dvou let vede ke stabilizaci výpadu vlasů u 83 % mužů a v 61 % případů je pozorován zvýšený růst vlasů v alopetických ložiscích frontální krajiny a vertexu. Léčbou finasteridem je zastavena regresní metamorfóza vlasových folikulů a je zvýšen poměr terminálních vlasů k vlasům velusovým. Délka léčby finasteridem by měla trvat minimálně 12–24 měsíců pro stádium MAGA II–V dle Hamilton-Norwooda. Mezi nežádoucí účinky terapie patří erektilní dysfunkce, pokles libida a snížené množství až absence ejakulátu u léčených mužů. Tyto reverzibilní nežádoucí účinky se vyskytují u 1,8 % pacientů léčených finasteridem. Po vysazení preparátu postupně nastupuje opět původní klinický obraz androgenetické alopecie.

Pacient před a po léčbě finasteridem viz Obr. 5 a 6.

Dutasterid – jedná se o systémově podávaný kompetitivní inhibitor 5- α -reduktázy I. i II. typu (snižuje hladinu DHT až o 90 %), dostupný v léčbě MAGA od roku 2006 v dávce 0,5 mg denně perorálně. Finasterid v dávce 1 mg denně a dutasterid 0,5 mg denně jsou doporučovány k léčbě MAGA stadia II–V podle Hamilton-Norwooda. První efekt léčby lze očekávat po jednom roce terapie, je doporučována dlouhodobá udržovací monoterapie inhibitory 5- α -reduktázy nebo jejich kombinace s lokálně aplikovaným 2–5% minoxidilem 2krát denně 1 ml v lehké masáži do kůže.

b) Minoxidil

Minoxidil je derivátem piperidinopyrimidinu a původně byl vyvinut k léčbě hypertenzních krizí a nezvladatelných hypertenzí. V léčbě androgenetické alopecie je používán od roku 1988 (MAGA) a 1992 (FAGA) jako lokální terapeutikum ve formě 2–5% roztoku a pěny. Minoxidil je metabolizován sulfotransferázami zevních vlasových pochev anagenních vlasů na účinnou látku minoxidil-sulfát. Metabolizující en-

zymy nejsou exprimovány u všech mužů stejně, proto je nutná minimální aplikace 1–2 roky, než se projeví první příznivé výsledky léčby. Minoxidil-sulfát je agonistou na kaliovém kanálu spřaženém s ATPázovou aktivitou a účinek minoxidil-sulfátu je komplexní. Dochází k influxu kalia do buňky, a tím ke snížení intracelulární koncentrace kalcia (via aktivace kalium/kalciového antiportu) a snížení intracelulární koncentrace epidermálního růstového faktoru (EGF) a zvýšené exprese VEGF (vaskulární endoteliální faktor) a HGF (hepatální růstový faktor), což vede ke spuštění anagenní fáze, zlepšení vaskularizace dermální papily a ke zlepšení růstu vlasů s prodloužením miniaturizovaných vlasových folikulů. V 90 % případů dochází k zástavě výpadu vlasů a v 63 % je pozorován růst nových vlasů v alopetických ložiscích. Lékovou formou jsou 2–5% gel, roztok nebo pěna, které se aplikují 2krát denně po 1 ml, a to buď samostatně v monoterapii, nebo v kombinaci s lokálními retinoidy, které zesilují účinek minoxidilu. Možná je také kombinovaná terapie lokálním minoxidilem a systémově podanými inhibitory 5- α -reduktázy u mužů a kontraceptivy u žen. Léčba topickým minoxidilem je bezpečná a nežádoucí účinky jsou především lokálního charakteru: iritační dermatitida (propylenglykol vehikula), alergická kontaktní dermatitida na účinnou látku a rozvoj faciální hypertrichózy u žen. Všechny nežádoucí účinky mizí po přerušení aplikace preparátu.

Minoxidil ve formě roztoku, gelu či pěny ve 2–5% koncentraci (5% koncentrace je účinnější) je určen pro muže starší 18 let věku s projevy stadia MAGA II–V dle Hamilton-Norwooda, aplikace 2krát denně po 1 ml, odpověď na léčbu je možné zhodnotit nejdříve po 6–12měsíčním užívání.

c) RTH 16

Molekula RTH 16 je stimulatorem exprese mRNA VEGF (vaskulárního endoteliálního růstového faktoru). VEGF je nejvýznamnějším pozitivním regulátorem angiogeneze a vaskulární permeability v anagenní fázi vlasového cyklu. Stimuluje endotelie kapilár a je zodpovědný za vaskularizaci papily vlasového folikulu v anagenní fázi vlasového cyklu. Molekula RTH 16 je obsažena v roztokovém vehikulu, které se aplikuje lokálně v kombinaci s jemnou masáží na alopetická ložiska v dávce 2 ml za den.

d) Aminexil

Aminexil je derivátem 2,4-diaminopyrimidinoxidu. Tato látka, podobná minoxidilu, působí vazodilataci dermální papily a inhibuje enzym lysyl-hydroxylázu, který je



zodpovědný za perifolikulární fibrózu, jež je asociována s výpadem vlasů. Molekula aminexilu je dostupná v roztokovém vehikulu, aplikuje se 2krát denně na alopetická ložiska jemnou masáží. Dochází ke zvýšení hustoty vlasového porostu a ke zvýšení množství terminálních vlasů v anagenní fázi vlasového cyklu.

II. ŽENSKÝ TYP ANDROGENETICKÉ ALOPECIE

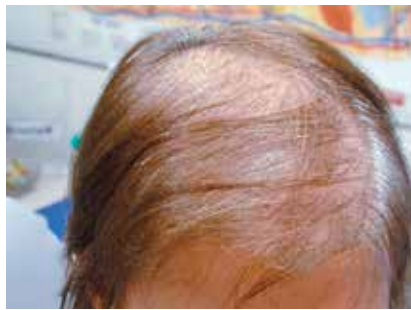Kontraptiva

Nejčastěji systémově podávanými léky v léčbě ženského typu androgenetické alopecie jsou kontraptiva. Mechanismus účinku kontraptiv je komplexní a zahrnuje supresi sekrece gonadotropinů, snížení sekrece androgenů v ovariu a v nadledvině, zvýšení produkce SHBG v játrech (via estrogenní složku kontraptiva) a inhibici kožní a folikulární 5- α -reduktázy. Limitací použití kontraptiva v léčbě androgenetické alopecie u žen je androgenicita gestagenu. Neměly by být podávány preparáty s obsahem norgestrelu, levonorgestrelu a norethindronu acetátu. Tyto gestageny vykazují nejvyšší androgenní potenciál, který pak dále zhoršuje stávající obraz androgenetické alopecie. Efekt kontraptivní léčby na vlasový folikul je možno očekávat po 9–12 měsících.

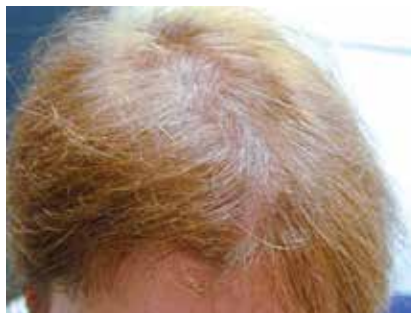Antiandrogeny

Cyproteron acetát (CPA)

Molekula cyproteron acetátu je antiandrogenem na androgenním receptoru. Cyproteron acetát vykazuje komplexní antiandrogenní působení, které zahrnuje inhibici sekrece gonadotropinů, zvýšení metabolického obratu testosteronu v játrech a při dlouhodobém používání dochází k výrazné redukci kožní a folikulární 5- α -reduktázy. V léčbě ženského typu androgenetické alopecie s klinickými



Obr. 7 Pacientka s FAGA, před léčbou 2% minoxidilem



Obr. 8 Pacientka s FAGA, po 18měsíční léčbě 2% minoxidilem, 2krát 1 ml denně

a/nebo laboratorními známkami hyperandrogenismu se využívají dva základní terapeutické režimy:

I. Níže dávkovaná terapie cyproteron acetátem, která představuje podání kombinovaného kontraptiva s obsahem 35 μ g ethinylestradiolu a 2 mg cyproteron acetátu kontinuálně po dobu 21 dnů v měsíci, minimálně 6–12 měsíců. Ve formě hormonální substituční terapie je dostupná kombinace 1 mg cyproteron acetátu a 2 mg estradiol valerátu, využívaná k léčbě androgenetické alopecie u postmenopauzálních žen.

Vzhledem k nízké dávce cyproteron acetátu je vlastní antiandrogenní efekt cyproteron acetátu malý.

II. Vysoce dávkovaná terapie cyproteron acetátem. V této skupině léčených pacientek je nutno diferencovat, zda se jedná o ženu postpubertální nebo ženu postmenopauzální. Pokud se jedná o ženu postpubertální, podává se 50–100 mg cyproteron acetátu prvních 10 dnů menstruačního cyklu v kombinaci s estrogény. Kombinace s estrogény je nutná, neboť cyproteron acetát je gestagenní molekulou s vnitřní antiandrogenní aktivitou, která alteruje menstruační cyklus postpubertální ženy. Pokud se jedná o terapii postmenopauzálních žen, je možná aplikace cyproteron acetátu samostatně v monoterapii v dávce 50–100 mg denně. Mezi nejčastější nežádoucí účinky terapie cyproteron acetátem patří alterace menstruačního cyklu u postpubertálních žen, snížení libida, deprese, mastodynie, cefalea, nauzea, elevace hmotnosti a krevního tlaku.

Flutamid

Flutamid je kompetitivním inhibitorem na androgenním receptoru. Jedná se o čistý nesteroidní antiandrogen, který nemá žádnou vnitřní gestagenní, estrogenní, kortikoidní a antigonadotropní aktivitu. Po perorálním podání se v játrech metabolizuje na účinnou látku hydroxyflutamin. Dávkování by mělo být v rozmezí 250–375 mg/den po dobu šesti měsíců až dvou let. Velkou výhodou léčby flutamidem je velmi rychlý účinek flutamidu na vlasový aparát. K viditelnému zlepšení ženské androgenetické alopecie nastává již po třech měsících terapie, což je u antiandrogenů výjimečné. Flutamid je určen pouze ženám s androgenetickou alopecií s klinickými a/nebo laboratorními známkami

Inzerce A131008866

smartsun



Smartsun – snadná prevence před poškozením kůže

Náramek Smartsun je osobní UV dozimetr, který měří celkovou expozici UVA a UVB záření během jednoho dne. Pracuje na bázi fotochemické reakce v závislosti na množství absorbovaného UV záření.

Vhodné zejména pro:

- děti
- dospělé (fototyp 1 a 2)
- pacienty po transplantaci
- pacienty užívající cytostatika a imunosupresiva

Náramky Smartsun jsou certifikovány dle platných předpisů EU a registrovány v ČR pod kódem APA 2852656.



Obchodní zastoupení pro ČR a SR:
ARDENT Brno, s.r.o.
praha@ardentbrno.eu
www.smartsun.cz

Výrobce: Intellego Technologies, Švédsko





hyperandrogenismu. Mezi nežádoucí účinky léčby flutamidem je nutno zmínit hepatotoxicitu, fetální toxicitu (nutná kombinace flutamidu s kontraceptivem) a fotosenzitivitu kůže.

Spironolakton

Spironolakton je antiandrogenem na androgenním receptoru a antagonistou aldosteronu. Kromě antiandrogenního a antimineralkortikoidního účinku má spironolakton i antiestrogenní a slabě gestagenní efekt. Účinek spironolaktonu v léčbě ženské androgenetické alopecie je komplexní. Spironolakton působí inhibičně na receptory pro androgeny, selektivně ničí cytochrom P-450 v gonádách, a tím dochází ke snížení aktivity enzymů steroidogeneze (17 α -hydroláza, 11 β -hydroláza a 21-hydroláza), které jsou cytochrom P-450 dependentní. Spironolakton dále zvyšuje metabolismus androgenů v játrech a při dlouhodobé terapii redukuje aktivitu folikulární a kožní 5- α -reduktázy. Používá se k léčbě androgenetické alopecie u postmenopauzálních žen v dávce 50–200 mg/die perorálně, minimálně po dobu 6 měsíců.

Mezi nežádoucí účinky patří nepravidelnosti menstruačního cyklu, snížení libida, zvýšení tlaku v prsou a mastodynie, vertigo, cefalea, nauzea, průjem, snížení krevního tlaku, hyperkalémie a zvýšení kreatininu. Během léčby spironolaktonem je nutná monitorace krevního tlaku a hladin iontů (kalium šetřící diuretikum).

Inhibitory 5- α -reduktázy (finasterid, dutasterid)

U žen s postmenopauzální androgenetickou alopecí studie se systémově podávaným finasteridem, resp. dutasteridem neprokázaly jejich klinickou účinnost a inhibitory 5- α -reduktázy nejsou u postmenopauzální FAGA doporučovány.

Analoga gonadoliberinů (GnRH)

Superagonisté GnRH receptorů působí nefyziologickou kontinuální stimulací hypofýzy, což vede k potlačení sekrece FSH a LH. Tato aktivita bývá označována jako medikamentózní kastrace. Využívají se preparáty s obsahem goserelinu a leu-

prorelinu, vždy ve spolupráci s endokrinologem.

Minoxidil

Lokálně lze využít v léčbě androgenetické alopecie žen starších 18 let věku 2% minoxidilové preparáty ve formě roztoku nebo gelu, a to buď v monoterapii, nebo v kombinacích s ostatními perorálně používanými farmaky, zejména s hormonálními kontraceptivy (pacoentka před a po léčbě – Obr. 7, 8).

Fluridil

Lokálně aplikovaný antiandrogen fluridil v léčbě AGA mužů a žen nebyl účinný, a proto není k léčbě AGA doporučován.

Estrogenní substance

Estrogenní substance jsou určeny jen k lokální léčbě androgenetické alopecie u žen, estradiol (E2) v koncentraci 0,03 % v alkoholovém vehikulu, estriol (E3) v koncentraci 0,05 % v alkoholovém vehikulu, alfatriolol v koncentraci 0,025 % v roztoku. Aplikace 1–2krát denně v lehké masáži na alopetická ložiska, efekt lokálních estrogenních substancí na zlepšení projevů AGA je sporný a tato léčba není podle nejnovějších poznatků v léčbě AGA doporučována.

III. TRANSPLANTACE VLASŮ

Metoda transplantace vlasů spočívá v přenosu vlastních zdravých vlasů z donorových partií okcipitální křtice do míst postižených ztrátou vlasů. V tumescenční lokální anestézii s přenosem zejména mikroštěpů (1 vlasový folikul, tzv. FUT: follicular unit transplantation) nebo méně často miništěpů (2–5 vlasových folikulů) do nářezů připravených skalpelem či CO₂ laserem. Transplantované vlasy v recipientních místech během tří týdnů vypadnou, nový růst vlasů lze očekávat po třech měsících. Nejlepších efektů je dosaženo v kombinovaných léčebných schématech, kdy se u MAGA provede transplantace vlasů a pacient současně dlouhodobě užívá inhibitor 5- α -reduktázy.

IV. OSTATNÍ SUBSTANCE

Jako doplněk léčby AGA lze využít v celkovém i lokálním podání nejružnější

substance. Jedná se o celkově podávané aminokyseliny (cystein, methionin), stopové prvky (železo, zinek a selen), vitamíny (biotin, deriváty niacinu), lokálně lze aplikovat např. látky zlepšující perifolikulární prokrvení (prostaglandiny víprostol a lanoprost, aminexil, kofein) a mnoho dalších látek.

ZÁVĚR

Androgenetická alopecie je nejizvící, progresivní, androgen-dependentní ztráta vlasů postihující muže i ženy, u kterých vede k negativnímu ovlivnění psychiky a kvality života. Proto by měla být všem pacientům s androgenetickou alopecí vysvětlena příčina onemocnění a nabídnuta odpovídající léčba, která vede k částečné nebo úplné úpravě androgenetické alopecie.

Léčba androgenetické alopecie by měla trvat minimálně jeden až dva roky s následnou udržovací léčbou. Vzhledem k interdisciplinární problematice onemocnění je vhodná mezioborová spolupráce mezi endokrinologem, gynekologem a dermatologem. Komplexní přístup k problematice androgenetické alopecie zaručuje optimální terapeutickou odpověď s příznivým ovlivněním kvality života pacientů s androgenetickou alopecí.

Prohlášení: autor v souvislosti s tématem práce nespolupracuje s žádnou farmaceutickou firmou.

Literatura

- BLUMEYER, A., TOSTI, A., MESSENGER, A., at al.** Evidence-based (S3) guideline for the treatment of androgenetic alopecia in women and in men. JDDG, 2011, 9(Suppl. 6), p. S1–S20.
- CAMACHO, F., RANDALL, V., PRICE, V.** Hair and its disorders: biology, pathology and management. London: Martin Dunitz, 2000, p. 123–177.
- CONRAD, F., PAUS, R.** Estrogens and the hair follicle. JDDG, 2004, 2, p. 412–423.
- SHAPIRO, J.** Hair loss. London: Martin Dunitz, 2002, p. 8–119.



Merkelův kožní karcinom

Krchová S.

Dzan L.

Čes. Dermatovenerol., 2013, 3, č. 2, s. 91–97

SOUHRN

Merkelův karcinom je vzácný vysoce agresivní neuroendokrinní kožní nádor, který bývá také označován jako trabekulární karcinom, neuroendokrinní karcinom nebo malobuněčný kožní karcinom. Jde o karcinom asociovaný s polyomaviry s vyšší úmrtností než u melanomu a se stoupající incidencí. Multidisciplinární péče zahrnuje operaci, radioterapii a chemoterapii.

KLÍČOVÁ SLOVA

Merkelova buňka • Merkelův karcinom • Merkelův polyomavirus

SUMMARY

Krchova, S., Dzan, L. Merkel cell skin carcinoma (MCC)

Merkel cell carcinoma is a rare highly aggressive cutaneous neuroendocrine tumor, which is also known as trabecular carcinoma, neuroendocrine carcinoma and small cell carcinoma of the skin. It is a cancer associated to Merkel cell polyomavirus (MCPyV) with higher mortality than melanoma and its incidence is rising. Multidisciplinary care includes surgery, radiotherapy and chemotherapy.

KEY WORDS

Merkel cell • Merkel cell carcinoma • Merkel cell polyomavirus

HISTORIE

Nádor vychází z buněk, které poprvé popsal Fridrich Sigmund Merkel v roce 1875. V roce 1972 popsal Cyril Toker u pěti pacientů trabekulární karcinom, za dalších šest let v tomto karcinomu diagnostikoval neurosekretorická granula a jako původce nádoru označil Merkelovy buňky. V roce 1980 pro tento nádor Volf Petters poprvé použil termín Merkelův karcinom.

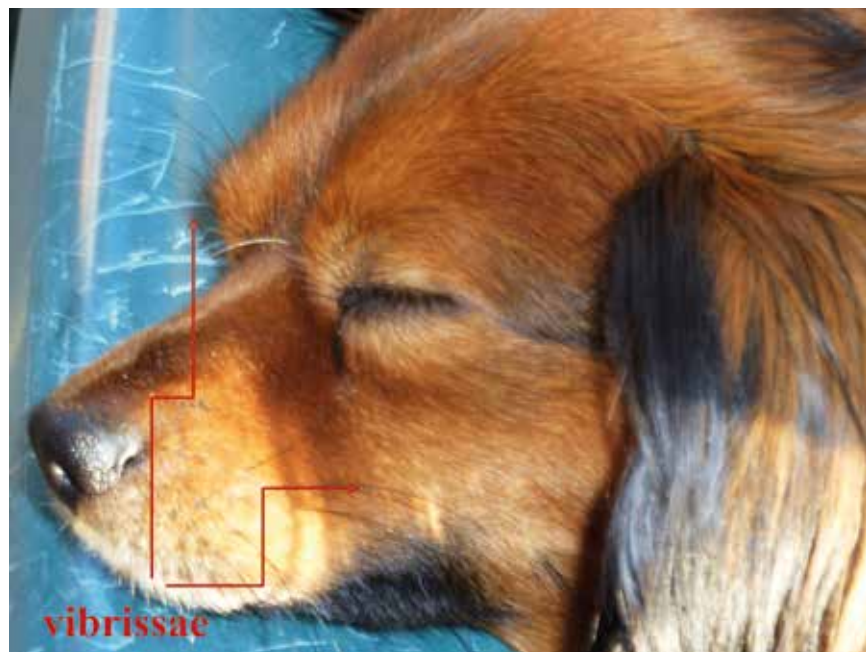
MERKELOVY BUŇKY

Merkelovy buňky jsou dvojího druhu. V 80 % souvisejí s volným nervovým zakončením, ve 20 % jde o buňky bez nervo-

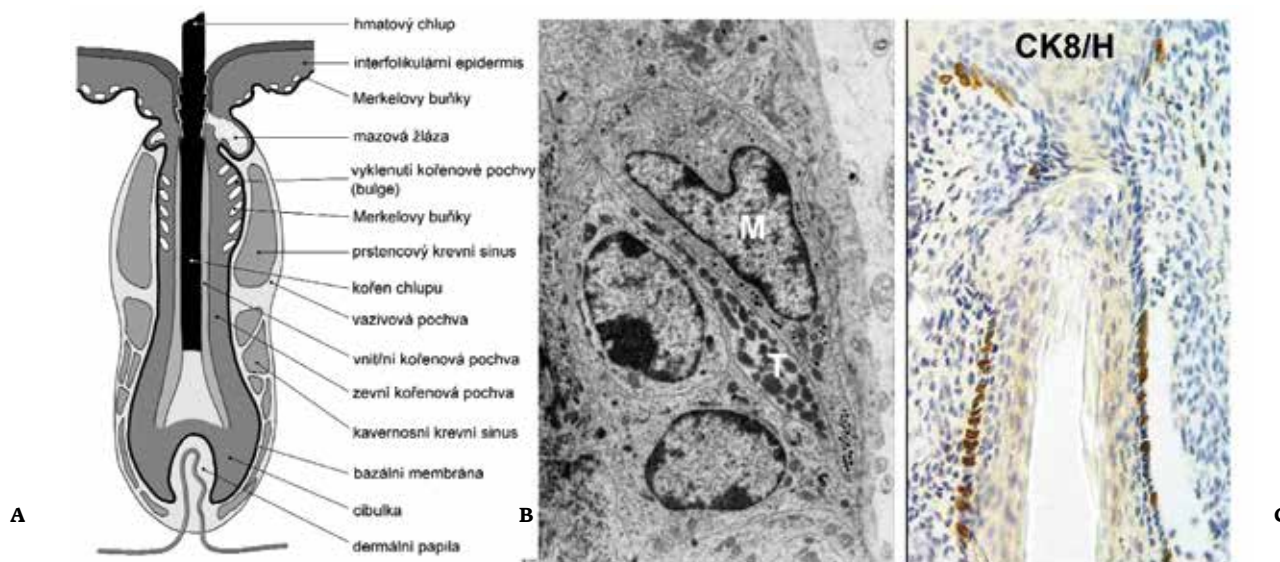
vého vlákna. Tyto buňky jsou o něco menší a mají pravděpodobně neuroendokrinní funkci.

Merkelovy buňky se nacházejí v bazální vrstvě epidermis a kolem vlasových folikulů. U člověka tvoří 3,6–5,7 % buněk bazální vrstvy epidermis. Jsou to taktilní kožní mechanoreceptory, podnětem pro jejich podráždění je ohnutí vlasu a chlupu nebo reagují na dotek a lehký tlak, který působí na povrch těla. Mechanický podnět je detekován a následně transformován do podoby elektrického signálu. V neochlupené kůži jsou Merkelovy buňky z kožních mechanoreceptorů uloženy nejvýše v epidermis. Jedná se o pomalu se adaptující receptory označované z funkčního hlediska jako typ SA-I (slowly adapting). V ochlupené kůži se Merkelovy buňky v epidermis shlukují do útvarů zvaných hmatové destičky (touch spots), mají průměr 0,2–0,5 mm a mohou lehce vyvýšit povrch kůže. V přenosu vzruchu v ochlupené kůži pomáhají Merkelovým buňkám rychle se adaptující volná nervová zakončení kolem vlasových folikulů.⁽¹⁾

Největší známé nakupení Merkelových buněk je u některých savců ve folikulech hmatových chlupů, které jsou u těchto savců umístěny na horním rtu a v nadočnicových obloucích v několika řadách nad sebou (vibrissae). Jsou přítomny i u čerstvě narozených, ještě slepých neochlupených myšek a umožňují jim orientaci v prostoru (Obr. 1), stejně jako mořským savcům pomáhají tyto chlupy v orientaci pod vodou.⁽²⁾ Merkelovy buňky se nacházejí i v ostatních folikulech lidských vlasů a chlupů, ale v menším množství (Obr. 2). U člověka je nejvíce Merkelových buněk na dlaních a ploskách, s maximem v hmatových lištách na koncích prstů, kde umožňují vnímání jemného dotyku. Během embryonálního vývoje Merkelovy buňky cestují z neurální lišty do epidermis a postupně dochází k jejich plné diferenciaci. Teprve poté se k Merkelovým buňkám připojuje volné nervové vlákno. Diferencované Merkelovy buňky jsou postmitotické buňky a narůstání počtu je podmíněno proliferací jejich prekurzorů, které se nachází v povrchové části folikulu a nejsou inervovány. Tyto prekurzory



Obr. 1 Vibrissae u savců



Obr. 2 Merkelovy buňky ve vlasovém folikulu. A – vibrissae s popisem, B – hmatový chlup MB CK8, C – Merkelova buňka EM
Publikováno se svolením prof. MUDr. Miloše Grima, CSC.

exprimují transkripční faktor Math1, který je markerem buněčné linie Merkelových buněk a jeho exprese podmiňuje jejich diferenciaci.^(3, 4, 5, 6) Stále nevyřešenou otázkou zůstává, proč se za normálních okolností Merkelovy buňky nacházejí v bazální vrstvě epidermis, zatímco buňky Merkelova karcinomu jsou uloženy zejména v korigiu, kde také Merkelův karcinom převážně začíná. Proto vznikla hypotéza, že buňky Merkelova karcinomu nepochází z již diferencovaných Merkelových buněk, ale z pluripotentních kmenových buněk, které do dermis vcestovaly během embryonálního vývoje a nestačily se plně diferencovat. Z těchto kmenových buněk se následně diferencují epidermální i neuroendokrinní buňky a oba typy byly v nádorech nalezeny současně.^(7, 8)


MERKELŮV KARCINOM

Jedná se o vzácný nádor se čtyřnásobně vyšší úmrtností než u melanomu, který má letalitu v jednom z 8 případů. V porovnání úmrtností se u spinaliomu jedná o jeden případ z 50, u bazaliomu to je jeden pacient z 10 000. Větší úmrtnost z kožních nádorů má pouze angiosarkom, který ve třech případech ze čtyř končí letálně. Incidence Merkelova karcinomu (MCC) každoročně stoupá a v současnosti činí 5–6 případů na jeden milión obyvatel za rok. Zvýšený výskyt souvisí s rostoucím stárnutím populace a se zpřesněním imunohistochemické diagnostiky. Mezi rizikové faktory patří věk nad 65 let, častější výskyt je u mužů bí-

lé rasy. Dále se mezi rizikové faktory počítá UV záření včetně fototerapie a buněčná imunosuprese. Výskyt MCC u HIV pozitivních pacientů je 8krát vyšší, u pacientů po transplantacích na imunosupresivní terapii je 10krát vyšší a u chronické lymfatické leukémie je až 48krát vyšší. Mezi další rizika patří předchozí radioterapie, termální poškození kůže nebo expozice arzenu. MCC se často vyskytuje současně s jinými nádorovými onemocněními, ať již s kožními nebo jiných orgánů.

MERKEL CELL POLYOMAVIRUS (MCPYV)

Novým rizikovým faktorem je polyomavírová infekce. Polyomaviry patří mezi nejmenší viry, jejich velikost je kolem 45 nm a obdobně jako u papilomavirů se jedná o onkogenní viry. Ve tkáních Merkelova karcinomu byl objeven v roce 2008 do té doby neznámý polyomavirus karcinomu Merkelových buněk (MCPyV) (Obr. 3). Je to neobalený virus. Jeho genom



Obr. 3 Merkel cell polyomavirus
Buněčnou linii, ve které by bylo možné MCPyV úspěšně množit, se dosud nepodařilo objevit, proto jsou pro diagnostické účely připravovány virové kapsidy uměle. Na obrázku jsou částice (VLPs – virus like particles) tvořené hlavním kapsidovým proteinem MCPyV. Foto Martin Fraiberk (laboratoř virologie, katedra genetiky a mikrobiologie Přírodovědecké fakulty Univerzity Karlovy v Praze).
Publikováno se svolením RNDr. Hany Španielové, Ph.D.



je tvořen cirkulární dvouvláknovou A, která má asi 5400 párů bází. Virová DNA kóduje vznik nejméně pěti proteinů, z nichž dva proteiny (VP1, VP2) tvoří kapsidu viru, která má tvar dvacetistěnu. Další dva jsou produkty časné translace, označují se dle velikosti malý T-antigen (small t antigen – ST-antigen) a velký T-antigen (LT-antigen) a ovlivňují replikaci a buněčnou transformaci. Funkce třetího 57kDa velkého proteinu je zatím neznámá.

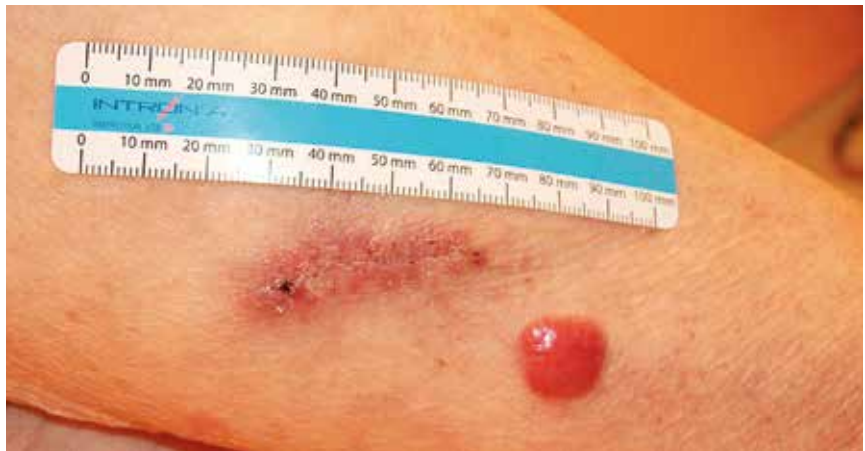Merkelův polyomavirus infikuje buňky a integruje gen pro svůj LT-antigen do hostitelské DNA, kde se váže na regulátory buněčného cyklu a inaktivuje retinoblastový protein spolu s tumor suprimujícími proteiny p53(p63). Působením dalších kofaktorů (např. imunosuprese a UV záření) dochází k rozvoji karcinomu. V pokusech *in vitro*, kdy se z buněk tkáňových kultur odstraní LT-antigen, došlo k inhibici růstu nádoru nebo k apoptóze nádorových buněk.^(9, 10)

V transformované buňce Merkelova karcinomu se nachází pouze LT-antigen a velké množství protilátek proti tomuto antigenu svědčí pro onemocnění Merkelovým karcinomem. Hladiny protilátek dynamicky kolísají podle rozvíjejícího se onemocnění a zvýšení protilátek odpovídá recidivě nebo progresi onemocnění. Hodnocení titru protilátek proti LT-antigenu tak může sloužit jako biomarker probíhajícího onemocnění. Jeho stanovení je rozhodující do tří měsíců od počátku léčby a změny tohoto titru by měly v budoucnu sloužit k další monitoraci onemocnění. V současné době jsou v USA pro pacienty s Merkelovým karcinomem zdarma k dispozici krevní testy v rámci probíhajícího výzkumu.

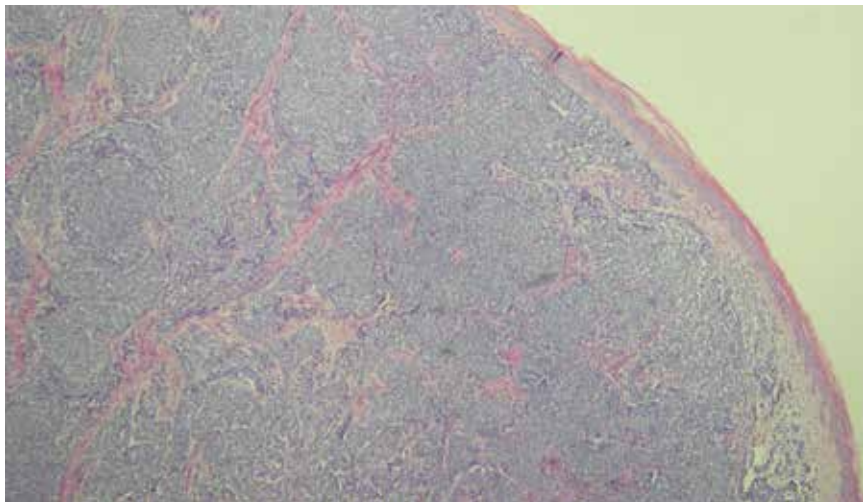
Výskyt MCPyV je odlišný na různých kontinentech. Protilátky proti kapsidovému proteinu viru má asi 60 % americké a evropské populace a 90 % pacientů s MCC je séropozitivních. Jiná situace je v Austrálii, kde pacienti s MCC jsou séropozitivní jen asi ve 20 %. Virus se dostává do organismu pravděpodobně již v dětském věku pod obrazem lehké respirační virové infekce a u většiny dětí proběhne viróza do pěti let věku.⁽¹⁰⁾ Podle finské studie je přítomnost polyomaviru spojena s mírně lepší prognózou,⁽¹¹⁾ stejně tak i intratumorózní infiltrace cytotoxickými T-lymfocyty znamená pro pacienty prognosticky delší přežití než u pacientů s malou nebo žádnou lymfocytární infiltrací.⁽¹²⁾

CHARAKTERISTIKA A VÝSKYT

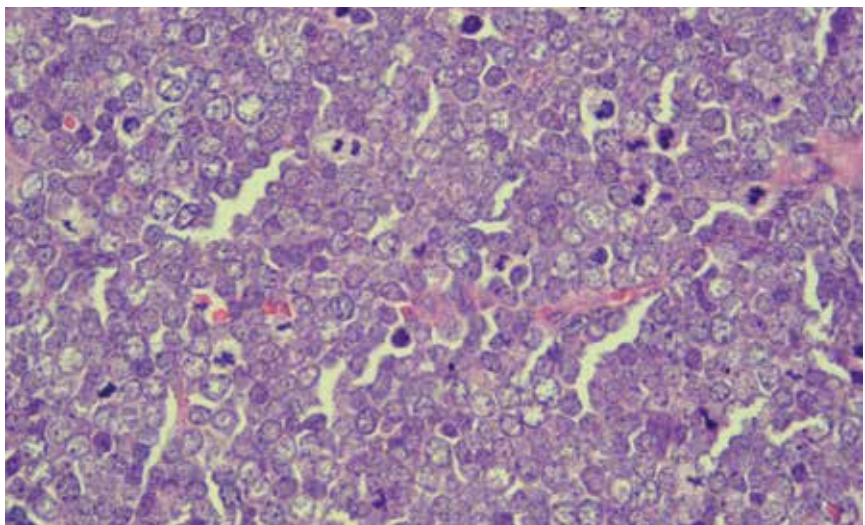
MCC je nejčastěji lokalizován na hlavě a krku (asi v 60 %), ve 30 % na končetinách



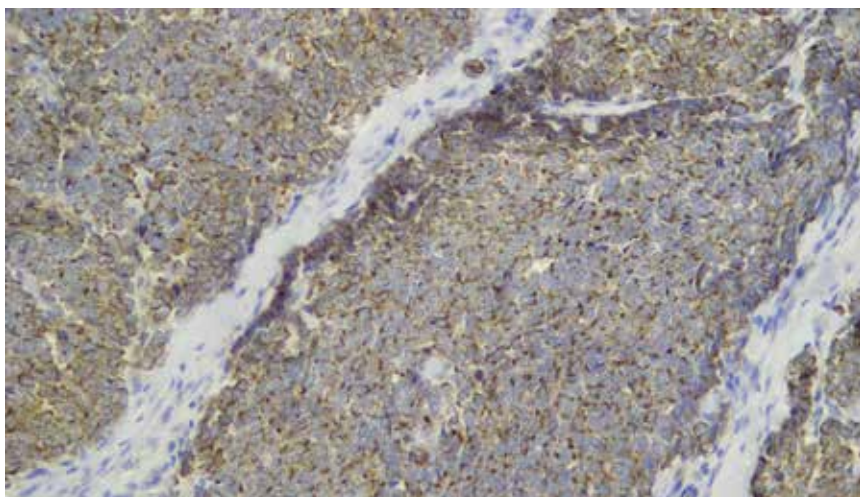
Obr. 4 80letý pacient s recidivujícím MCC na paži



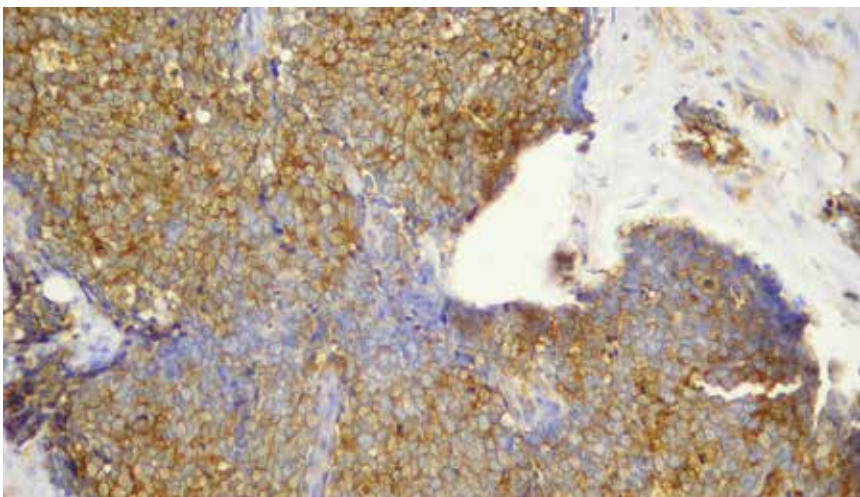
Obr. 5 Barvení HE, zvětšení 40krát



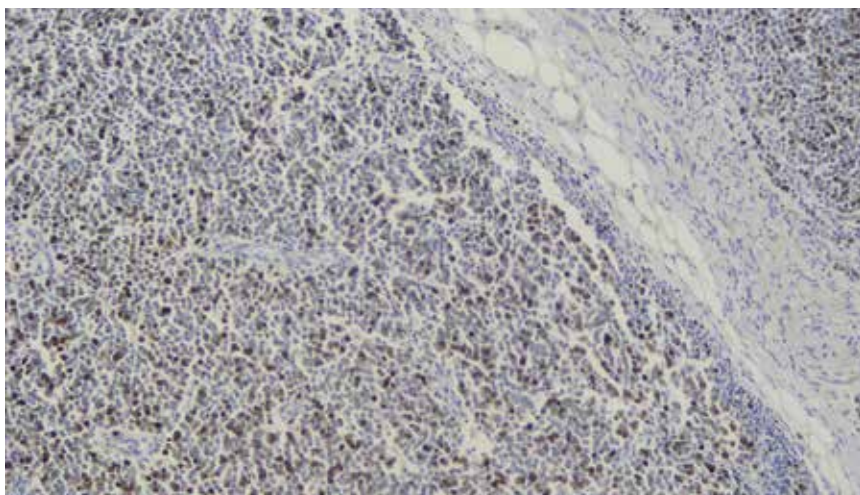
Obr. 6 Barvení HE, zvětšení 400krát, vysoká mitotická aktivita



Obr. 7 Směs cytokeratinů, zvětšení 100krát



Obr. 8 Chromogranin A, zvětšení 200krát



Obr. 9 Jaderný proliferační marker Ki67 (80% pozitivita)

nách a v 10 % na trupu. Jedná se většinou o růžovou nebo růžovočervenou až červenofialovou papulu nebo noduly, které začínají nenápadně, ale rychle progredují (Obr. 4).

Klinicky je nádor obtížné odlišit od jiných benigních a maligních kožních projevů, zejména od lymfomu, amelanotického melanomu, névu Spitzové, bazaliomu, spinaliomu, keloidu, pyogenního granulomu, hemangiomu nebo Kaposiho sarkomu.

Histologicky se jedná o nádor z malých světlých buněk s kulatým jádrem a úzkým pruhem cytoplazmy s četnými mitózami. Odlišují se tři histologické typy (Obr. 5, 6):

- trabekulární diferencovaný typ,
- intermediální typ (vyskytuje se asi v 80 %),
- malobuněčný typ (nediferencovaný a nejméně častý).

Imunohistochemické barvení je běžnou součástí histopatologického vyšetření. Buňky MCC exprimují cytokeratiny 8, 18, 19 a 20, proto se v diagnostice používá směs cytokeratinů (Obr. 7). MCC rovněž vykazuje pozitivní barvení na CD56, neuronspecifickou enolázu, chromogranin A (Obr. 8) a synaptofyzin. Panel imunohistochemických vyšetření v diferenciální diagnostice pomáhá odlišit nádor od jiných malobuněčných tumorů, jako jsou lymfom, Ewingův sarkom, melanom, ovískový malobuněčný karcinom plic, neuroblastom a malobuněčný endokrinní karcinom. Ukazatelem buněčné proliferace je jaderný proliferační marker antigen Ki-67, který je exprimován ve fázích G1, S, G2 a M, ale ne v G0 fázi. (Obr. 9).

AJCC (The American Joint Committee on Cancer) v klasifikaci z r. 2010 do stadia I řadí nádory v průměru 2 cm a menší, do stadia II řadí nádory nad 2 cm, stadium III je charakterizováno pozitivitou lymfatických uzlin bez ohledu na velikost tumoru a stadium IV znamená přítomnost vzdálených orgánových metastáz. Procenta jednoletého a pětiletého přežití pak klesají se stadiem onemocnění. Při přítomnosti uzlinových metastáz není pětileté přežití ani u 50 % pacientů, při přítomnosti vzdálených metastáz je kolem 18 % (Tab. 1, 2. 3.).

TERAPIE

Primární léčebnou modalitou je chirurgické odstranění s dostatečným bezpečnostním lemem. Excize s 5mm lemem vedla ve studiích ke 100% recidivě nádoru⁽¹⁸⁾, při lemu 2,5 cm došlo k recidivě v téměř 50 % případů.⁽¹⁹⁾



Tab. 1 AJCC klasifikace 2010	
Primární nádor (T) AJCC Cancer Staging Manual. 7 th ed. New York, NY: Springer, 2010, pp. 315-23.	
TX	primární nádor nelze hodnotit
T0	primární nádor nenalezen (např. nodální/metastatické postižení bez primárního ložiska)
Tis	in situ primární nádor
T1	≤ 2 cm maximální rozměr nádoru
T2	> 2 cm, ale ≤ 5 cm maximální rozměr nádoru
T3	> 5 cm maximální rozměr nádoru
T4	primární nádor prorůstající do kosti, svalu, fascie nebo chrupavky
Regionální mízní uzliny (N)	
NX	regionální lymfatické uzliny nelze hodnotit
N0	bez postižení regionálních lymfatických uzlin
cN0	uzliny klinicky negativní
pN0	uzliny patologicky negativní
N1	metastázy v regionálních lymfatických uzlinách
N1a	mikrometastázy
N1b	makrometastázy
N2	tranzitní metastázy
Vzdálené metastázy (M) AJCC Cancer Staging Manual. 7 th ed. New York, NY: Springer, 2010, pp. 315-23.	
M0	žádné vzdálené metastázy
M1	metastázy mimo regionální lymfatické uzliny
M1a	metastázy do kůže, podkožních tkání nebo vzdálených lymfatických uzlin
M1b	metastázy do plic
M1c	metastázy do všech dalších viscerálních orgánů

Tab. 2 AJCC 2010 Anatomická stadia MCC			
Fáze	T	N	M
0	Tis	N0	M0
IA	T1	pN0	M0
IB	T1	cN0	M0
IIA	T2/T3	pN0	M0
IIB	T2/T3	cN0	M0
IIC	T4	N0	M0
IIIA	jakékoli T	N1a	M0
IIIB	jakékoli T	N1b/N2	M0
IV	jakékoli T	jakékoli N	M1

AJCC Cancer Staging Manual. 7th ed. New York, NY: Springer, 2010, pp. 315-23.

Nejbezpečnější je Mohsova mikroskopická peroperačně kontrolovaná excize, která pokud byla ve studii doplněna o adjuvantní radioterapii, neměla žádnou recidivu.⁽²⁰⁾ Není-li možno tento postup dodržet, pak se doporučuje u MCC excize s bezpečnostním lemem 3 cm se současným vyšetřením sentinelové uzliny. Při její pozitivitě je nezbytná následná exenterace spádových lymfa-

tických uzlin. Karcinom z Merkelových buněk je považován za standardní indikaci k sentinelové biopsii.⁽¹³⁾ U MCC je již ve stadiu I až u 30 % pacientů přítomno postižení lymfatických uzlin, čili nejvíce ze všech kožních nádorů. Proto je adjuvantní radioterapie doporučována na oblast primární excize tumoru, dále na eferentní lymfatické cesty a spádo-

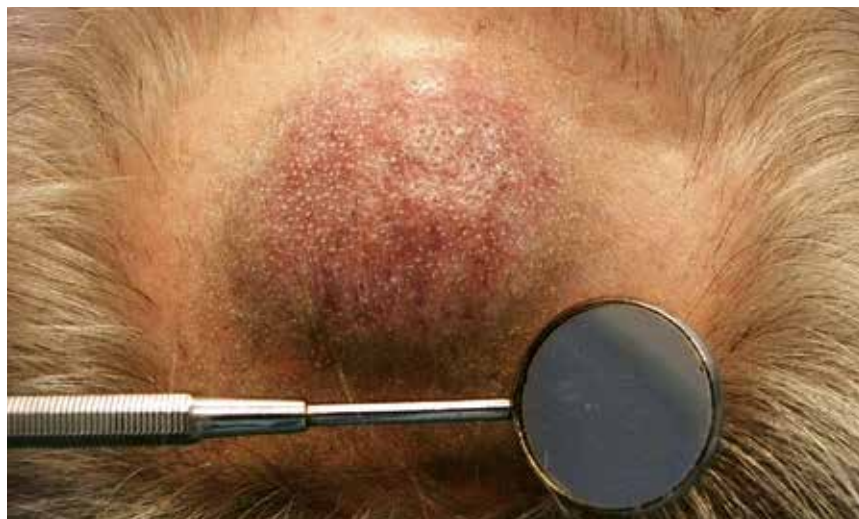vou lymfatickou oblast. Bez použití této léčebné modality dochází až v 70 % k recidivám. Radioterapie není indikována jen u málo rizikových nádorů – do 1 cm, u MCC bez lymfovaskulární invaze, s negativní sentinelovou uzlinou, a pokud jsou mikroskopické okraje tumoru ve 100 % čisté a pacient není imunosuprimován. Adjuvantní chemoterapie se nedoporučuje, neboť podle statistik vede k vyšší mortalitě a nemá pro pacienty prokazatelný benefit. Nádor je sice chemosenzitivní, ale není chemokurabilní. Většina pacientů má dobrou počáteční odpověď na první chemoterapii, ale následující již nejsou tak efektivní. Chemoterapie je proto vhodná pouze pro paliativní léčbu u symptomatického onemocnění a používaná schémata jsou obdobná jako např. u malobuněčného karcinomu plic.⁽¹⁴⁾

Přítomnost lokální recidivy do 8 měsíců od excize znamená špatnou prognózu. MCC nejčastěji metastazuje do plic, jater, kostí a mozku a k prokázání vzdálených metastáz je nejvhodnější PET CT. Dispenzarizace se doporučuje opakovaně po třech měsících, výhledově pak po 6 měsících a po roce. Každý rok se doporučuje rtg plic a sonografie břicha.⁽¹⁵⁾ Terapií budoucnosti by mohla být vakcína podaná imunosuprimovaným pacientům, kteří se dosud s polyomavirovou infekcí nesečkali. MCC je imunologicky významně modulován, a proto útlum imunitního systému má negativní roli v rozvoji nádoru. Přerušování imunosupresivní léčby u pacientů po transplantaci tam, kde to bylo možné a kde byla šance na obnovu imunitní kompetence, vedlo u některých k regresi nádoru.⁽¹⁶⁾

KAZUISTIKA

K vyšetření do naší nemocnice byla odeslána 77letá žena pro recidivu nejasného útvaru nad levým obočím. V rodinné anamnéze udávala u otce, dvou bratrů a sestry výskyt karcinomu žaludku, matka zemřela ve 42 letech na pneumonii. Pacientka se léčila pro ischemickou chorobu srdeční, hypotyreózu, diabetes mellitus II. typu kompenzovaný dietou, v mládí byla léčena pro sarkoidózu. Primární ložisko kůže nad levým obočím bylo původně excidováno na chirurgii v místě bydliště bez histologické verifikace, ale po třech měsících došlo k recidivě v jizvě. Ve spolupráci s Oddělením ústní, čelistní a obličejové chirurgie jsme se rozhodli pro radikální excizi tumoru včetně jizvy s bezpečnostním lemem 1 cm a vzhledem k lokalizaci byl defekt kryt kožním autotransplantátem. Histologicky byl dia-

gnostikován karcinom z Merkelových buněk místy vrůstající i do zastižené příčně pruhované svaloviny bez angioinvasze a bez perineurálního šíření s intaktními okraji. Klinicky v oblasti hlavy a krku nebyly zvětšené lymfatické uzliny, sonograficky byla zjištěna zvětšená uzlina 20x 10 mm před dolním okrajem levého zevního zvukovodu a v levém laloku štítné žlázy, další uzlina velikosti 10 mm byla v okolí levého cévního svazku na krku, ultrasonografické vyšetření břicha a rtg plic byly bez patologie. Onkologické oddělení zahájilo radioterapii na oblast jizvy nadočnicového oblouku vlevo a současně na oblast preaurikulárních lymfatických uzlin a krčních uzlin I.-III. etáže vlevo. Půl roku od excize byla jizva nad levým okem klidná, ale ve kstici parietálně se objevila kulovitá rezistence růžové barvy o průměru 25 mm a 10 mm nad niveau. Byla fixovaná ke spodině a lehce palpačně citlivá (Obr. 10). Následná kontrolovaná excize rezistence včetně periostu byla přechodně kryta COMem (netkaná textilie). Imunohistochemické vyšetření potvrdilo metastázu MCC s prorůstáním do periostu, kožní okraje byly negativní. Vzhledem k velikosti defektu a odstranění periostu bylo ve druhé fázi provedeno jeho překrytí posunem laloků a kožním štěpem z paže (Obr. 11, 12, 13). Další měsíc se objevila nová ložiska nad pravým obočím a fronto-temporálně vlevo, obě velikosti 2x 2 mm. Po chirurgické excizi s histologickým potvrzením metastáz MCC byla provedena následná iradiace této oblasti. Přesto během dvou měsíců došlo k progresi dalších satelitních metastatických ložisek v okolí jizev a objevily se metastázy na levé tváři, vpravo retroaurikulárně, v bederní oblasti



Obr. 10 MCC ve kstici parietálně

Tab. 3	Přežití na MCC	
	1 rok	5 let
TO	nejsou data, předpoklad 100 %	
IA	100 %	79 %
IB	90 %	60 %
IIA	90 %	58 %
IIB	81 %	49 %
IIC	72 %	47 %
IIIA	76 %	42 %
IIIB	72 %	26 %
IV	44 %	18 %

i na hrudníku. Vzhledem k výraznému celotělovému metastatickému rozsevu onemocnění následovala pouze symptomatická léčba. Pacientka zemřela do 1,5 roku od vzniku primárního MCC.

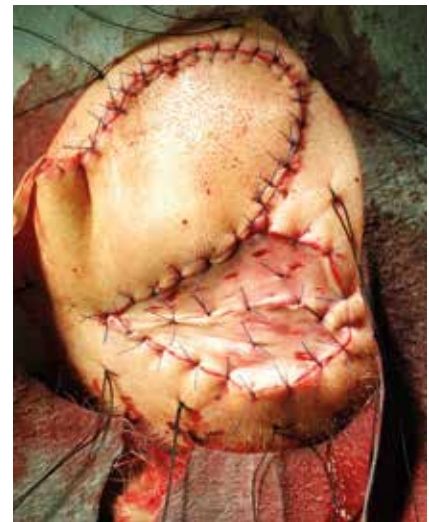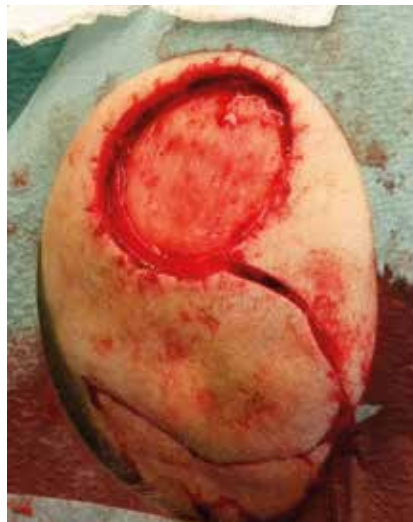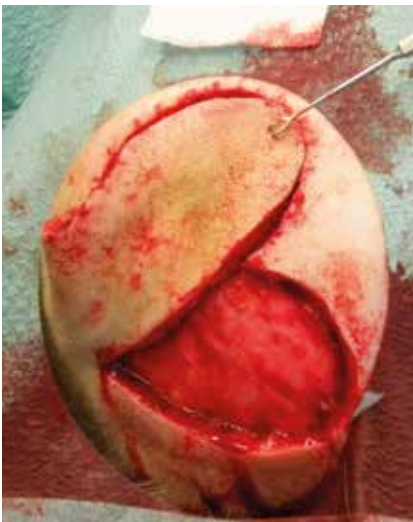DISKUSE

MCC je vzácný nádor, vyskytující se nejčastěji v oblasti hlavy a krku. Dodržet doporučený bezpečnostní lem 3 cm při chirurgické excizi v této oblasti je často obtížné z několika důvodů. Jedním z nich je fakt, že v primární diferenciální diagnostice na možnou přítomnost MCC vzhledem k jeho vzácnému výskytu nepomýšlíme. Dalším důvodem je to, že v oblasti kůže hlavy a krku je mnohdy nemožné (vzhledem k okolním anatomickým strukturám) doporučený rozsah excize dodržet, aniž by to znamenalo vznik výrazného defektu, který bude obtížné kosmeticky vyhovujícím způsobem uzavřít.

Podle studie z let 1996–2010 (153 pacientů s MCC) je lymfovaskulární invaze (LVI) úzce spojena s recidivou a přežitím. Při pozitivitě LVI byla recidiva u 53 % pacientů oproti pacientům s negativní LVI, kde byla recidiva jen ve 2 %.⁽¹⁷⁾ Detekce sentinelové uzliny v oblasti hlavy a krku je obtížná a následný výkon je mnohdy spojen s estetickými a funkčními následky. K primární drenáži dochází často až v uzlině druhého nebo dalšího anatomického řádu, která je pak uzlinou sentinelovou. Lymfatická drenáž a lymfogenní metastazování v oblasti hlavy a krku se odehrávají sekvenčním způsobem ze sentinelových uzlin, které jsou postiženy jako první. Použití patentní modři je v této oblasti nevhodné, neboť uzlinami z větší části pouze protéká. Během 15 minut se téměř plně vyplaví a sentinelová uzlina kvůli tomu může uniknout detekci. Nejvhodnějším indikátorem v oblasti hlavy a krku jsou značené koloidní roztoky, v Evropě se používají bílkovinné 99mTc-nanokoloidy. Nejčastěji užívaným je Nanocolil, eventuálně SentiScint. Podle typu radiofarmaka se musí použít odpovídající typ gama sondy. V případě Nanocolilu s menšími částicemi je nutná sonda Europrobe s režimem jednodenního protokolu s operací v odstupu 3–6 hodin od aplikace. Radiofarmakum SentiScint s většími částicemi vyžaduje sondu C-Trak (CareWise), interval mezi lymfoscintigrafií a radionavigací umožňuje protokol dvou-denní.⁽¹⁴⁾ Předpokladem úspěšnosti jsou dostatečné zkušenosti s touto metodou.

ZÁVĚR

Diferencovaná Merkelova buňka je buňka postmitotická a nádor z ní s největší pravděpodobností vycházející nemůže. Jak vypadají prekurzory Merkelových buněk a neuroendokrinních buněk v kůži a jakého jsou původu, zůstává stále otevřené.^(6, 8) Výskyt hlášených MCC se v posledních



Obr. 11, 12, 13 Operace, překrytí defektu lalokovou plastikou a kožním štěpem

dvaceti letech výrazně zvýšil a je zde 4krát vyšší úmrtnost než na melanom. Epidemiologické údaje ukazují na silnou vazbu mezi MCC a imunitním systémem, takže např. jedinci s T-buněčnou dysfunkcí mají mnohonásobně vyšší riziko výskytu MCC. Po zlepšení imunity někdy nádory regredují. Diagnostika se v posledních několika letech zpřesnila, zejména díky imunohistochemickým metodám, ale pro malý počet případů je obtížné léčbu optimalizovat. Ve většině případů je základem terapie chirurgická excize s detekcí sentinelové uzliny s následnou radioterapií. CT vyšetření má nízkou citlivost pro postižení uzlin (20 %) a špatnou specifitu pro vzdálené metastázy, přesnější je PET-CT vyšetření.⁽¹⁵⁾

Děkujeme prof. MUDr. Miloši Grimovi, CSc., z Anatomického ústavu 1. LF UK, Praha, za konzultace ohledně Merkelových buněk a laskavé svolení s publikací obrázku Merkelových buněk. Děkujeme RNDr. Haně Španielové, Ph.D., z Přírodovědecké fakulty UK v Praze za konzultace ohledně Merkel cell polyomaviru, zapůjčení a svolení s publikací fotografie virové kapsidy MCPyV. Dále děkujeme MUDr. Antonínu Blümlovi, primáři Oddělení patologie Krajské nemocnice Liberec, za spolupráci při výběru histologických preparátů.

Prohlášení: autor v souvislosti s tématem práce nespolupracuje s žádnou farmaceutickou firmou.

¹MUDr. Silvie Krchová, ²MUDr. Ladislav Dzan
e-mail: silvie.krchova@seznam.cz

¹Krajská nemocnice Liberec, a. s., Dermatovenereologické oddělení

²Krajská nemocnice Liberec, a. s., Oddělení ústní, čelistní a obličejové chirurgie

Literatura

- 1. KRÁLÍČEK, P.** Úvod do speciální neurofyziologie. Praha : Galén, 2011.
- 2. ONO, O., SUZUKI, H.** Merkel cells, Merkel cell carcinoma and neurobiology of the skin. Japanese Society for Ultrastructural Cutaneous Biology Symposium for 1999 and H. Suzuki (Jun 1, 2000).
- 3. HALATA, Z., GRIM, M., BAUMANN, KI.** Friedrich Sigmund Merkel and his "Merkel cell", morphology, development, and physiology: review and new results. Anat Rec A Discov Mol Cell Evol Biol, 2003, 271, p. 225-239.
- 4. HALATA, Z., GRIM, M., BAUMANN, K.** Current understanding of Merkel cells, touch recession and the skin. Expert Rev Dermatol, 2010, 5, No. 1.
- 5. BAUMANN, KI., HALATA, Z., MOLL, I.** The Merkel cell: structure - development - function - cancerogenesis. Springer-Verlag, 2003, p. 248.
- 6. HALATA, Z., GRIM, M., BAUMANN, K.** Merkelova buňka: morfologie, vývojový původ, funkce. Čas Lék čes, 2003, 142, s. 4-9.
- 7. VERNON, K., SONDAK, J., MESSINA, L., ZAGER, JS.** Merkel cell carcinoma: a multidisciplinary approach (molecular medicine and medical chemistry). Imperial College Press, 2011.
- 8. TILLING, T., MOLL, I.** Which are the cells of origin in Merkel cell carcinoma? J Skin Cancer, 2012, doi: 10.1155/2012/680410. Epub 2012 Dec 13.
- 9. BHATIA, S., AFANASIEV, O., NGHIEM, P.** Immunobiology of Merkel Cell carcinoma: implications for immunotherapy of a polyomavirus-associated cancer. Curr Oncol Rep, 2011, 13, p. 488-497.
- 10. KELLY, G., PAULSON, JJ., CARTER, L., JOHN-**

SON, G. Antibodies to Merkel cell polyomavirus T antigen oncoproteins reflect tumor burden in Merkel cell carcinoma patients, Cancer Res, 2010, 70, p. 8388-8397.

11. SIHTO, H. Clinical factors associated with Merkel cell polyomavirus infection in Merkel cell carcinoma. J Natl Cancer Inst, 2009, 101, p. 938-945.

12. PAULSON, KG. Transcriptome-wide studies of Merkel Cell Carcinoma and validation of intratumoral CD8+ lymphocyte invasion as an independent predictor of survival. J Clin Oncol, 2011, 29, p. 1539-1546.

13. NEORAL, Č., BOHANES, T., et al. Biopsie sentinelové uzliny. Praha : Galén, 2012.

14. KREJČÍ, K., ZADRAŽIL, J., TICHÝ, T., et al. Kožní karcinom z Merkelových buněk. Klinická onkologie, 2010, 23, s. 210-217.

15. VANTUCHOVÁ, Y. Karcinom z Merkelových buněk. Dermatológia pre prax, 2007, s. 137-139.

16. Merkel Cell Carcinoma. AAD Forum 2012, San Diego.

17. FIELDS, RC. Recurrence and survival in patients undergoing sentinel lymph node biopsy for merkel cell carcinoma: analysis of 153 patients from a single institution. Ann Surg Oncol, 2011, 18, p. 2529-2537.

18. MEEUWISSEN, et al. 1997, Merkel Cell Carcinoma, AAD Forum 2013.

19. O CONNOR, et al. 1997, Merkel Cell Carcinoma, AAD Forum 2013.

20. BOYER, et al. JAAD, 2002, Merkel Cell Carcinoma, AAD Forum 2013.

Citace 18-20 dostupné z: <http://www.merkelcell.org/usefullInfo/documents/AadMcc2-25-13.pdf>

Kožní příznaky endokrinních chorob (s výjimkou štítné žlázy)

Kršek M.

Čes. Dermatovenerol., 2013, 3, č. 2, s. 98-102

SOUHRN

Endokrinní onemocnění často postihují celý organismus komplexně a to včetně kůže a podkoží. Kožní příznaky jsou proto u endokrinních onemocnění poměrně časté a měli bychom je mít vždy na mysli při diagnostickém a diferenciálnědiagnostickém postupu. Článek shrnuje důležité kožní příznaky základních endokrinních onemocnění.

KLÍČOVÁ SLOVA

endokrinní • onemocnění • kožní • projevy

SUMMARY

Kršek, M. Skin manifestations of endocrine diseases (with the exception of thyroid ones)
Endocrine disorders affect usually the whole organism in a complex manner, including skin and subcutaneous tissue. Therefore, skin manifestations of endocrine diseases are common and it is necessary to bear it in mind during processes of diagnosis and differential diagnosis. The article summarizes important dermatologic signs and manifestations of common endocrine disorders.

KEY WORDS

endocrine • disorders • skin • manifestation

Hormony v organismu cirkulují ve velmi nízkých koncentracích, ale jejich účinky na organismus jsou výrazné díky interakcím mezi hormony a jejich receptory. Odchyly v koncentracích hormonů nebo expresi jejich receptorů, jak ve smyslu plus, tak ve smyslu minus se projevují řadou příznaků, které mají obvykle komplexní charakter, včetně příznaků kožních. Právě

kožní příznaky jsou pro některé endokrinní onemocnění charakteristické a měli bychom je znát, abychom mysleli na to, že mohou být právě součástí endokrinního onemocnění. Mohou tak přispět k jehočasné diagnostice a léčbě a zlepšit prognózu pacientů.

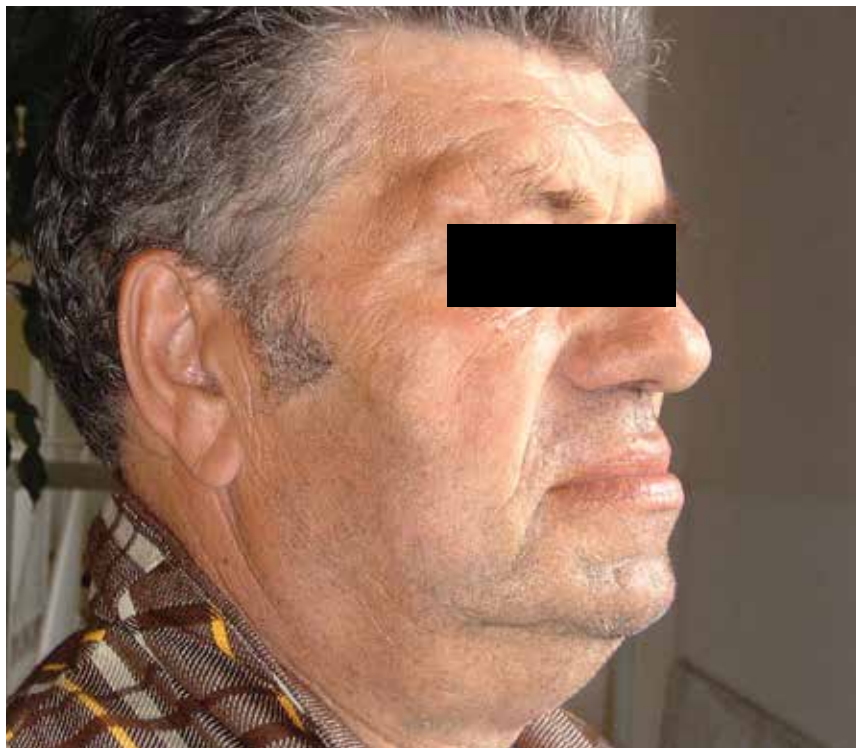ONEMOCNĚNÍ HYPOTALAMO-HYPOFYZÁRNÍHO SYSTÉMU

Z onemocnění hypotalamo-hypofyzárního systému budou uvedeny pouze poruchy sekrece růstového hormonu a prolaktinu. Projevy poruch sekrece ostatních hormonů

edního laloku hypofýzy, které regulují činnost příslušných periferních žláz, jsou způsobeny právě především poruchou sekrece těchto periferních žláz a budou uvedeny v příslušných oddílech.

AKROMEHALIE

Akromegalie je onemocnění vznikající následkem působení zvýšených koncentrací růstového hormonu (GH) a inzulínu podobného růstového faktoru-1 (IGF-1) na buňky a tkáň organismu. Jejich prorůstové působení se projevuje i na kůži a podkoží (Obr. 1). Dochází k jejich zesílení, zvětšení plochy a kožních záhybů (cutis vertices gyrata).



Obr. 1 Vzhled pacienta s akromegalií (archív autora)



V podkoží se hromadí glykosaminoglykany, chondroitinsulfát a dermatansulfát. Typické ztluštění kůže a podkoží v oblasti paty se dříve využívalo při diagnostice akromegalie (měření tzv. heel pad). Hypertrofií i kožní adnexa. Dochází k hypertrofii a hyperaktivitě mazových žláz, obdobně i k hypertrofii a hyperaktivitě potních žláz a zvýšenému pocení, které je jedním z typických klinických známek akromegalie. Dále dochází ke zvýšenému růstu ochlupení, u žen s akromegalií je častější hirzutismus. K dalším kožním příznakům patří acanthosis nigricans, s predilekční lokalizací v axilách a na šíji. U pacientů s akromegalií je častější výskyt benigních kožních tumorů, zejména fibroepiteliálních polypů.^(1, 2)

DEFICIT RŮSTOVÉHO HORMONU

Deficit růstového hormonu může být izolovaný nebo je součástí vícečetných deficitů hypofyzárních hormonů (hypopituitarismus). Klinické příznaky jsou způsobeny sníženým působením růstového hormonu na orgány a tkáně organismu. Oproti pacientům s akromegalií je kůže pacientů s deficitem růstového hormonu (GHD) tenčí, je u ní snížena sekrece potních a mazových žláz. Vzhledem ke snížené schopnosti pocení je u pacientů s GHD vyšší riziko hypertermie. Po substituční léčbě podáváním GH dochází ke zlepšení uvedených abnormit, tloušťka epidermis se ale při léčbě zvyšuje jen částečně.⁽²⁾

HYPERPROLAKTINÉMIE A PROLAKTINOM

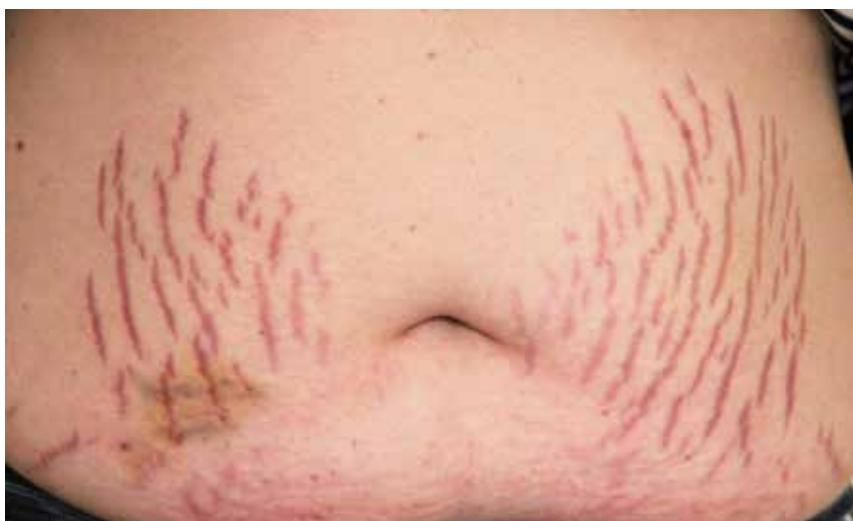U pacientů s hyperprolaktinémií a/nebo prolaktinomem nedochází ke specifickým kožním změnám v důsledku poruchy sekrece prolaktinu. Pokud však vede hyperprolaktinémie k hypogonadismu, vyskytují se změny typické pro hypogonadismus. U žen s hyperprolaktinémií je častá galaktorea, u mužů s významnou hyperprolaktinémií, zejména ve spojení s hypogonadismem, se může objevit gynekomastie a méně často i galaktorea.

ONEMOCNĚNÍ PŘÍŠTÍTNÝCH TĚLÍSEK

PRIMÁRNÍ HYPERPARATYREÓZA

Primární hyperparatyreóza je charakterizována autonomní hypersekrecí parathormonu (PTH), nejčastěji v důsledku adenomu příštitného tělíska. Může se vyskytovat sporadicky nebo v rámci familiálních syndromů mnohočetné endokrinní neoplazie typu 1 a 2a (MEN-I, MEN-IIa).

Sporadická primární hyperparatyreóza nemá žádné typické kožní příznaky kromě přítomnosti ektopických kalcifikací v části



Obr. 2 Strie na břiše pacientky s Cushingovým syndromem (archív autora)

pacientů. Ektopické kalcifikace mají většinou vzhled malých tuhých papul nebo podkožních uzlíků. Zřídka byla popsána chronická urtika.^(3, 4) Na sliznici dutiny ústní se u pacientů s hyperparatyreózou často objevuje epulis gigantocelularis. Kožní změny u familiárního výskytu primární hyperparatyreózy v rámci syndromů MEN-I a MEN-II budou popsány v těchto oddílech.

HYPOPARATYREÓZA

Hypoparatyreóza je onemocněním charakterizované sníženou sekrecí parathormonu, a tedy jeho sníženým působením na tkáně organismu.

Pacienti s hyperparatyreózou mají kůži klasicky suchou, keratotickou, zhrubělou s prosáklým podkožím. Časté jsou změny nehtů, které jsou křehké, štěpivé, zvlněné, a vlasů, které jsou suché, křehké, lomivé.⁽⁵⁾ Pro kongenitální hypoparatyreózu jsou charakteristické mnohočetné ektopické kalcifikace kůže a podkoží. U pacientů s hypoparatyreózou se, zejména v rámci autoimunitního polyglandulárního syndromu, často vyskytuje mukokutánní kandidóza. U pacientů s dlouhotrvající hypokalcémií jsou popisovány generalizovaná psoriáza, pustulózní psoriáza a impetigo herpetiformis. Tyto afekce se často upravují po normalizaci hypokalcémie.^(6, 7)

ONEMOCNĚNÍ KŮRY NADLEDVIN

HYPERKORTIZOLISMUS (CUSHINGŮV SYNDROM)

Cushingův syndrom je onemocněním s variabilní etiologií charakterizované nadměrnou autonomní produkcí kortizolu.

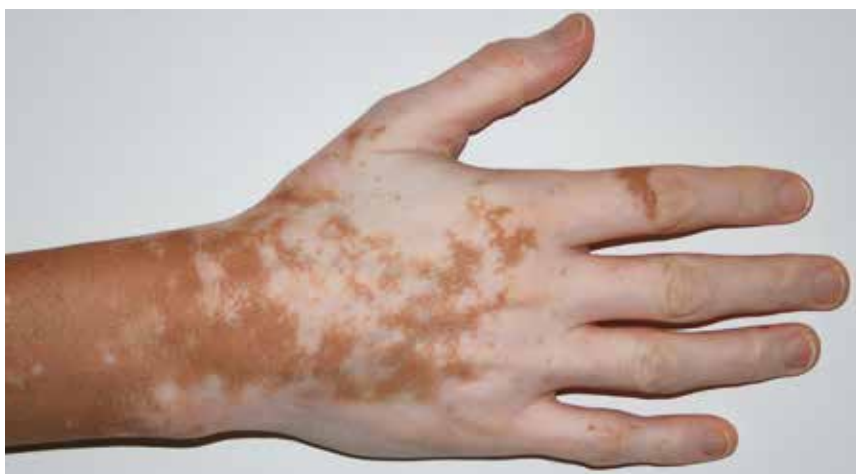Klinické příznaky jsou způsobené působením nadměrných koncentrací kortizolu na orgány a tkáně organismu.

Manifestace Cushingova syndromu na kůži je častá a některé změny jsou charakteristické. Typické je hromadění tuku především v oblasti trupu, obličeje (měsícovitý obličej), šíje (býčí šíje, buffalo hump), v supraklavikulární oblasti. Kůže je tenká, někdy má až pergamenovitý vzhled. Je snadno zranitelná a její defekty se špatně hojí. Častá je tvorba hematomů a petechií i po minimálním traumatu či spontánně. Pro Cushingův syndrom je typický výskyt strií (pajizévek), které jsou v typických případech silné (i 1 cm a více) a tmavě červené až fialově zbarvené („purpurové“) (Obr. 2). Kromě břicha bývají přítomné i v atypických lokalizacích, např. na hýždích, stehnech, prsou, v axilách. V důsledku imunosupresivního působení glukokortikoidů je nápadný sklon ke kožním a ranným infekcím, především bakteriálním. V důsledku současné nadprodukce androgenů se u žen můžeme setkat s hirzutismem, zvýšenou seboreou a akné.⁽⁸⁾

V případech, že je příčinou Cushingova syndromu primární pigmentovaná nodulární adrenální nemoc (PPNAD) v rámci Carneyho komplexu, pak se na kůži kromě příznaků Cushingova syndromu mohou objevit i kožní myxomy a tečkovité kožní hyperpigmentace (zejména na rtech, perigenitálně, v oblasti očních koutků event. i na spojivce).⁽⁹⁾

HYPOKORTIKALISMUS

Hypokortikalismus vzniká v důsledku nedostatečné sekrece glukokortikoidů, případně i mineralokortikoidů v kůži nadled-



Obr. 3 Kontrast hyperpigmentace a vitiliga na ruce pacienta s autoimunitním polyglandulárním syndromem (archív autora)

vin. Příčina může být primární (periferní) při postižení samotných nadledvin, nejčastěji autoimunitní etiologie (Addisonova choroba), nebo sekundární (centrální) v důsledku postižení hypotalamo-hypofyzárního systému, a tedy nedostatečné sekrece ACTH.

Addisonova choroba je charakterizována nadměrnou produkcí molekuly proopiomelanokortinu (POMC) a jeho fragmentů, mezi které patří adrenokortikotropní hormon (ACTH) a melanocyty stimulující hormon (MSH). Z tohoto důvodu jsou přítomny hyperpigmentace kůže, zejména v oblastech exponovaných slunečnímu záření a v dalších predilekčních lokalizacích (linea alba, palmární rýhy, jizvy, periareolárně, perigenitálně), a také hyperpigmentace na sliznicích, typické jsou grafitové skvrny na dásních a bukální sliznici, postiženy ale mohou být i další sliznice (Obr. 3).⁽¹⁰⁾ Pacienti se sekundárním (centrálním) hypokortikalismem hyperpigmentace nemají.

KONGENITÁLNÍ ADRENÁLNÍ HYPERPLAZIE

Kongenitální adrenální hyperplazie je skupina onemocnění charakterizovaných deficitem některého z hormonů steroidogeneze. V důsledku toho dochází ke snížené sekreci kortizolu, zvýšení sekrece ACTH, a tím stimulaci kůry nadledvin a hromadění steroidních hormonů před konkrétním enzymatickým blokem. Klinické projevy záleží na životním období, ve kterém se objeví. Kožní projevy jsou výraznější u žen a jsou dány především nadměrnou sekrecí adrenálních androgenů a jejich působením na kůži. Patří k nim především hirsutismus, seborea, akné, případně an-

drogenní alopecie, v těžkých případech virilismus (Obr. 4).⁽¹¹⁾

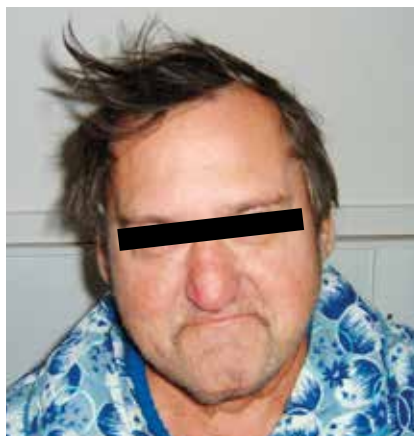PRIMÁRNÍ HYPERALDOSTERONISMUS

Primární hyperaldosteronismus je onemocněním charakterizované autonomní nadprodukcí mineralokortikoidu kůry nadledvin aldosteronu. Jeho hlavním klinickým příznakem je arteriální hypertenze. Onemocnění nemá specifické klinické projevy na kůži.

ONEMOCNĚNÍ DŘENĚ NADLEDVIN

FEOCHROMOCYTOM

Feochromocytom je tumor vycházející z chromafinních buněk dřene nadledvin a je charakterizovaný nadměrnou syntézou, sekrecí a metabolismem katechol-



Obr. 4 Virilizace u pacientky s kongenitální adrenální hyperplazií (archív autora)

aminů v tumoru a jejich působením na orgány a tkáně organismu. Obdobné extraadrenální tumory vycházející z buněk sympatických ganglií nazýváme paragangliomy. Typickým klinickým příznakem jsou paroxysmy tachykardie, palpací, hypertenze, zblednutí, případně pocení. Existují ale i formy asymptomatické či formy s kontinuální hypertenzí.

Feochromocytom nemá specifické příznaky na kůži, ale kožní projevy mohou mít syndromy, v jejichž rámci se feochromocytom může vyskytovat, především neurofibromatóza 1. typu (NF1), syndromy MEN IIa a MEN IIb, von Hippelova-Lindauova choroba (viz tato).⁽¹²⁾

ONEMOCNĚNÍ GONÁD

HYPOGONADISMUS U MUŽŮ

Hypogonadismus u mužů vzniká v důsledku poruch na úrovni gonád (primární, periferní či hypergonadotropní hypogonadismus) nebo na úrovni hypotalamo-hypofyzárního systému (sekundární, centrální či hypogonadotropní hypogonadismus). Klinické projevy závisí na věku, ve kterém hypogonadismus vzniká.

U dospělých mužů s hypogonadismem je kůže tenká, jsou výraznější vrásky, dochází k sebstáze, kožní kolorit je bledý, nejsou přítomny perigenitální hyperpigmentace. Ochlupení na hrudi, v axilách, v pubické oblasti, v obličeji a v podstatě na celém těle je nedostatečné, nebo v případě hypogonadismu získaného v dospělosti řídne. Naopak se u hypogonadních mužů nevyskytuje androgenní alopecie. U mužů s hypogonadismem je také zhoršené hojení případných kožních defektů.⁽¹³⁾

Pokud vzniká hypogonadismus v prepubertálním období a není léčen, nedochází k rozvoji mužských sekundárních pohlavních znaků.

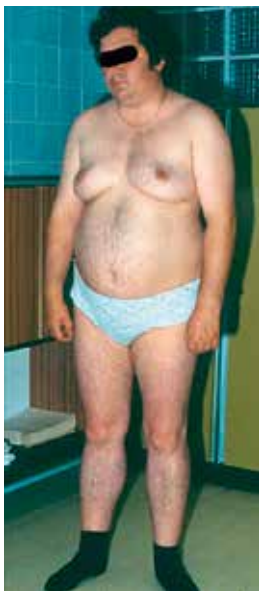HYPOGONADISMUS U ŽEN

Hypogonadismus i u žen vzniká v důsledku poruch na úrovni gonád (primární, periferní či hypergonadotropní hypogonadismus) nebo na úrovni hypotalamo-hypofyzárního systému (sekundární, centrální či hypogonadotropní hypogonadismus). Klinické projevy závisí na opět věku, ve kterém hypogonadismus vzniká.

Kožní příznaky hypogonadismu u žen jsou ještě méně nápadné než u mužů. Nicméně i u žen se může ztenčit kůže, může být více vrásčitá a může docházet k prořidnutí axilárního a pubického ochlupení. Pokud dojde k hypogonadismu před nástupem puberty, nerozvíjí se ženské sekundární pohlavní znaky.



HYPERANDROGENNÍ STAVY U ŽEN
Hyperandrogenní stavy u žen mají pestré etiologie a symptomatologii. Může docházet k nadprodukcí ovariálních nebo adrenálních androgenů. Kožní projevy hyperandrogenních stavů u žen jsou způsobené zvýšeným působením androgenů na kožní a podkožní struktury. Ke klinickým projevům patří především hirsutismus, seborea, akné, případně androgenní alopecie (Obr. 5). Pacientky s těmito příznaky by měly být vždy vyšetřeny endokrinologicky a gynekologicky.



Obr. 5 Hirsutismus u pacientky se syndromem polycystických ovaríí (archív doc. MUDr. Jany Vrbíkové, Ph.D., Endokrinologický ústav)

AUTOIMUNITNÍ POLYGLANDULÁRNÍ SYNDROMY

AUTOIMUNITNÍ POLYGLANDULÁRNÍ SYNDROM 1. TYPU (APS-1)

APS-1 je vzácné onemocnění způsobené mutací tzv. AIRE genu. Jeho klinické projevy jsou pestré a zahrnují hypoparathyreózu, primární adrenokortikální insuficienci (Addisonovu chorobu) a recidivující mukokutánní kandidózu. Kromě nich se mohou vyskytovat další poruchy jako hypogonadismus, diabetes mellitus 1. typu, autoimunitní tyreoiditida, autoimunitní hypofyzitida, chronická aktivní hepatitida. APS-1 se obvykle se manifestuje v první dekádě života mukokutánní kandidózou. Dalšími kožními příznaky mohou být vitiligo, autoimunitní alopecie, dystrofie

nehtů, při Addisonově chorobě hyperpigmentace. Ostatní kožní příznaky mohou být kombinací kožních příznaků přítomných složek syndromu.⁽¹⁴⁾

AUTOIMUNITNÍ POLYGLANDULÁRNÍ SYNDROM 2. TYPU (APS-2)

APS-2 je častější onemocnění než APS-1, které se nejčastěji manifestuje v dospělosti a jehož dědičnost je polygenní. K diagnóze APS-1 je zapotřebí přítomnosti autoimunitně podmíněné primární adrenokortikální insuficience (Addisonovy choroby) a nejméně jedné další autoimunitně podmíněné endokrinopatie, nejčastěji autoimunitní tyreoiditidy nebo diabetes mellitus 1. typu. Dalšími složkami mohou být: hypogonadismus, alopecie, vitiligo, perniciózní anémie, myasthenia gravis, celiakální sprue, Sjögrenův syndrom nebo revmatoidní artritida. Z dermatologického hlediska mohou být opět kromě uvedených kožních poruch přítomny kožní projevy dalších složek APS-2.⁽¹⁴⁾

OSTATNÍ SYNDROMY PROVÁZENÉ PORUCHAMI ŽLÁZ S VNITŘNÍ SEKRECIÍ

SYNDROM MNOHOČETNÉ ENDOKRINNÍ NEOPLAZIE 1. TYPU (MEN-1)

Podkladem syndromu MEN-1 jsou defekty (delece, mutace) genu pro protein menin. K jeho základním součástem patří primární hyperparatyreóza, tumory endokrinního pankreatu a tumory hypofýzy.

Mezi kožní příznaky syndromu MEN-1 patří angiofibromy v oblasti obličeje, které jsou většinou vícečetné, několik mm velké papulky v barvě kůže nebo lehce začervenalé. Kolagenomy se většinou vyskytují ve formě papul nebo uzlíků v barvě kůže, mohou být solitární či vícečetné, nejčastěji se vyskytují na trupu nebo v oblasti krku. Lipomy mívají typický vzhled a mohou být solitární i vícečetné. U pacientů se syndromem MEN-1 se častěji vyskytují i skvrny typu cafe-au-lait.⁽¹⁵⁾

SYNDROM MNOHOČETNÉ ENDOKRINNÍ NEOPLAZIE 2. TYPU (MEN-2)

MEN-2a

Podkladem syndromu MEN-2a jsou mutace ret protoonkogenu. Mezi jeho základní složky patří: medulární karcinom štítné žlázy, feochromocytom a primární hyperparatyreóza.

Z kožních příznaků byla u syndromu MEN-2a popsána amyloidóza buď makulární, nebo

typu lichen amyloidosis, projevující se lichenoidními papulemi, které jsou hyperpigmentované a svědí. Predilekčně se vyskytuje v interskapulární oblasti.^(16, 17)

MEN-2b

Podkladem syndromu MEN-2b jsou opět mutace ret protoonkogenu. Jeho hlavními složkami jsou: medulární karcinom štítné žlázy, feochromocytom a slizniční neuromy.

NEUROFIBROMATÓZA

Ze skupiny neurofibromatóz je z endokrinologického hlediska významná neurofibromatóza 1. typu (NF-1), také nazývaná von Recklinghausenova choroba. U pacientů s NF-1 je častější výskyt feochromocytomu. NF-1 je způsobena mutací genu kódujícího protein neurofibromin. Klinický obraz NF-1 je velmi variabilní a zahrnuje přítomnost tzv. skvrn typu cafe-au-lait, pih v oblasti axil, kožních neurofibromů po celém těle, které jsou benigní, ale vzácně mohou i malignizovat. Mezi další příznaky patří: optické gliomy, Lischovy uzlíky na duhovce, skolióza, poruchy učení a některé další.⁽¹²⁾

VON HIPPELOVA-LINDAUOVA CHOROBA (VHL)

VHL je vzácná choroba s multisystémovým postižením zahrnujícím růst nádorů v různých oblastech lidského těla. V rámci VHL se mohou vyskytovat následující příznaky: hemangioblastomy centrálního nervového systému, hemangiomy či hemangioblastomy sítnice, případně dalších částí nervového systému, tumory nadledvin (feochromocytom), ledvin (karcinom ze světlých buněk), pankreatu. U pacientů s VHL byly popsány i mnohočetné kožní hemangiomy.⁽¹⁸⁾

NEUROENDOKRINNÍ TUMORY

Z řady neuroendokrinních tumorů jsou dermatologické příznaky charakteristické pro karcinoid a glukagonom. U ostatních neuroendokrinních tumorů jsou kožní příznaky vzácné. Všechny neuroendokrinní tumory mohou být součástí syndromu MEN-1.

KARCINOID

Karcinoid je tumor z enterochromafinních buněk submukózy gastrointestinálního traktu nebo bronchů. Charakteristická je pro něj nadprodukce serotoninu. Kožní příznaky jsou pro něj charakteristické a patří mezi ně flush, teleangiektázie a pelagroidní dermatitida. Typické jsou záchvaty flushe, křečovitých bolestí břicha a průjmu, fibrotizace a chlopen-



ní vady pravého srdce a bronchokonstrikce.⁽¹⁹⁾

GLUKAGONOM

Glukagonom je vzácný tumor endokrinního pankreatu vycházející z α -buněk produkujících gastrin. Charakteristický je pro něj výskyt nekrolytického migrujícího erytému, který kromě kůže postihuje i sliznice ve formě cheilitidy, glositidy, stomatitidy. K dalším příznakům patří: hubnutí až kachexie, diabetes mellitus, průjem, normocytární anémie, psychiatrické poruchy, tromboembolické žilní projevy.⁽²⁰⁾

Prohlášení: autor v souvislosti s tématem práce nepodporuje žádnou farmaceutickou firmou.

Literatura

1. **ARYA, KR., KRISHNA, K., CHADDA, M.** *Skin manifestations of acromegaly – a study of 34 cases.* Indian J Dermatol Venereol Leprol, 1997, 63, p. 178–180.
2. **LANGE, M., THULESEN, J., FELD-RASMUSSEN, U., et al.** *Skin morphological changes in growth hormone deficiency and acromegaly.* Eur J Endocrinol, 2001, 145, p. 147–153.
3. **EL-HAJJ FULEIHAN, G., RUBEIZ, N.** *Dermatologic manifestations of parathyroid-related disorders.* Clinics in Dermatology, 2006, 24, p. 281–288.
4. **DAGHER, HN., ABOUJAOUDE, ZC., JABBOUR, SA.** *Chronic urticaria: an unusual manifestation of primary hyperparathyroidism.* Endocr Pract, 2002, 8, p. 47–49.
5. **JABBOUR, SA.** *Cutaneous manifestations of endocrine disorders: a guide for dermatologists.* Am J Clin Dermatol, 2003, 4, p. 315–331.
6. **GUEYDAN, M., FOLCHETTI, G., CHRISTOFILIS, MA., et al.** *Impetigo herpetiformis, a rare manifestation of severe hypocalcemia.* Ann Endocrinol (Paris), 2002, 63, p. 502–504.
7. **LEE, Y., NAM, YH., LEE, JH., et al.** *Hypocalcemia-induced pustular psoriasis-like skin eruption.* Br J Dermatol, 2005, 152, p. 591–593.
8. **KRŠEK, M., HÁNA, V., et al.** *Cushingův syndrom.* Praha: Galén, 2006, 144 p.
9. **KIRSCHNER, LS., STRATAKIS, CA.** *Genetic analysis of Carney complex: current understanding and future questions.* Curr Opin Endocrinol Diab, 2002, 9, p. 244–249.
10. **NIEMAN, LK., CHANCO TURNER, ML.** *Addison's disease.* Clin Dermatol, 2006, 24, p. 276–280.
11. **SPEISER, PV., WHITE, PC.** *Congenital adrenal hyperplasia.* NEJM, 2003, 349, p. 776–788.
12. **SHAH, U., GIUBELLINO, A., PACAK, K.** *Pheochromocytoma: implications in tumorigenesis and the actual management.* Minerva Endocrinol, 2012, 37, p. 141–156.
13. **KÖHN, FM., RING, J., SCHILL, WB.** *Dermatologic aspects of male hypogonadism.* Hautarzt, 2000, 51, p. 223–230.
14. **MICHELS, AW., GOTTLIEB, PA.** *Autoimmune polyglandular syndromes.* Nat Rev Endocrinol, 2010, 6, p. 270–277.
15. **PACK, S., TURNER, ML., ZHUANG, Z., et al.** *Cutaneous tumors in patients with multiple endocrine neoplasia type 1 show allelic deletion of the Men1 gene.* J Invest Dermatol, 1998, 11, p. 438–340.
16. **CECCHERINI, I., ROMEI, C., BARONE, V., et al.** *Identification of the Cys634Y Tyr mutation of the RET proto-oncogene in a pedigree with multiple endocrine neoplasia type 2A and localized cutaneous amyloidosis.* J Endocrinol Invest, 1994, 17, p. 201–204.
17. **VERGA, U., FUGAZZOLA, L., CAMBIAGHI, S., et al.** *Frequent association between MEN 2A and cutaneous lichen amyloidosis.* Clin Endocrinol, 2003, 59, p. 156–161.
18. **CHOU, A., TOON, C., PICKETT, J., et al.** *Von Hippel-Lindau syndrome.* Front Horm Res, 2013, 41, p. 30–49.
19. **SHAH, KR., BOLAND, CR., PATEL, M., THRASH, B., et al.** *Cutaneous manifestations of gastrointestinal disease: part I.* J Am Acad Dermatol, 2013, 68, p. 189.e 1–21.
20. **ELDOR, R., GLASER, B., FRAENKEL, M., et al.** *Glucagonoma and the glucagonoma syndrome – cumulative experience with an elusive endocrine tumour.* Clin Endocrinol (Oxf), 2011, 74, p. 593–598.



Kožní změny u onemocnění štítné žlázy

Zamrazil V.

Čes. Dermatovenerol., 2013, 3, č. 2, s. 103–105

SOUHRN

Nemoci štítné žlázy se často projevují kožními změnami. Typické změny u hypotyreózy jsou ztlustění kůže, typická bledost se zažloutlým nádechem, suchost pokožky a charakteristické prosáknutí podkoží (myxedém). Hypertyreóza vede ke ztenčení pokožky, k narůžovělému zbarvení kůže, která je opocaná. Ochlupení i kštice jsou u hypertyreózy prořídle. Vlasy jsou u hypotyreózy suché a lomivé, u hypertyreózy jemné. Autoimunitní tyreopatie jsou spojeny s častějším výskytem vitiliga, pemfigu a urtiky.

KLÍČOVÁ SLOVA

hypotyreóza • hypertyreóza (tyreotoxikóza) • kožní změny • vitiligo • pemfigus • urtika

SUMMARY

Zamrazil, V. Skin changes in patients suffering from thyroid gland disorders

Thyroid disorders often manifest by skin changes. Typical findings in cases of hypothyroidism are thickened skin, pale/yellowish in colour, dry and cold skin and a typical oedema (myxoedema). In cases of hyperthyroidism the skin is thin, pink coloured, moist and warm. Hair and body hair usually get sparse in cases of hyperthyroidism. In thyroid diseases of autoimmune origin, the prevalence of vitiligo, pemphigus and/or urticaria increases.

KEY WORDS

hypothyroidism • hyperthyroidism (thyrotoxicosis) • dermatologic changes • vitiligo • pemphigus • urticaria

Vzájemné vztahy funkce štítné žlázy a stavu kůže a jejích adnex jsou již dlouho známy.⁽¹⁾ Vzhledem k tomu, že onemocnění štítné žlázy a dermatologické choroby patří mezi častá onemocnění, má vztah tyre-

patí a dermatologických onemocnění praktický význam z hlediska klinického i celospolečenského. Obecně jsou jak kůže, tak štítná žláza dobře dostupné různým diagnostickým postupům. Vzájemné souvislosti poruch štítné žlázy a dermatologických onemocnění jsou nesporně komplexní, kromě vlivu změněné funkce štítné žlázy hrají významnou roli autoimunitní mechanismy. Kožní změny u tyreopatií mohou být způsobeny i jejich léčbou. Pro pochopení významu stavu štítné žlázy několik poznámek.

NEJDŮLEŽITĚJŠÍ ÚDAJE O ŠTÍTNÉ ŽLÁZE^(2, 3)

Štítná žláza (ŠŽ) produkuje dva hormony: trijódtyronin (T3) a tyroxin – tetrajódtyronin (T4) v poměru asi 1 : 10. Účinným hormonem je T3, který se váže na specifické receptory v jaderném chromatinu (hlavní – genomové účinky) a dále na některé struktury v plazmě, především na mitochondrie (non-genomové účinky). V organismu se T4 deiodací (systém deiodáz obsahujících selen) mění na účinný T3. Deiodázy jsou obsaženy prakticky ve všech tkáních včetně kůže.

Hormony ŠŽ jsou nezbytné pro diferenciaci tkání již během nitroděložního vývoje, pro růst a další diferenciaci po narození a během celého života regulují metabolismus. Obecně je při jejich nedostatku metabolismus zpomalen, při nadbytku urychlen. T4 a T3 jsou jedinými hormony, které obsahují jód, tj. prvek, který je nutno do organismu přivádět potravou.

Při vyšetřování stavu ŠŽ využíváme stanovení tyreotropního hormonu hypofýzy (TSH) a tyreoidálních hormonů. Zvýšená hodnota T4 a T3 a snížená hodnota TSH svědčí pro zvýšenou funkci ŠŽ (hypertyreóza nebo tyreotoxikóza), naopak zvýšená hodnota TSH a pokles hladiny T4 a T3 jsou známkami snížené funkce ŠŽ (hypotyreózy).

K průkazu tyreoidální autoimunity slouží stanovení specifických protilátek proti antigenům ŠŽ. V praxi se používá vyšetření protilátek proti tyreoidální peroxidáze (an-

tiTPO), proti tyreoglobulinu (antiTg) a proti receptorům pro tyreotropní hormon (u nás obvykle uváděné podle firemního kitu jako TRAK). K posouzení velikosti a stavu ŠŽ slouží především ultrasonografické vyšetření, které umožní i hodnocení vztahu ŠŽ k okolí a přítomnosti autoimunitních a ložiskových změn v parenchymu ŠŽ.

Ke zhodnocení stavu ŠŽ je nutná spolupráce s endokrinologem.^(4, 5, 6)

ZMĚNY KŮŽE A KOŽNÍCH ADNEX PŘI PORUCHÁCH FUNKCE ŠTÍTNÉ ŽLÁZY

SNÍŽENÁ FUNKCE (HYPOTYREÓZA)⁽⁴⁾

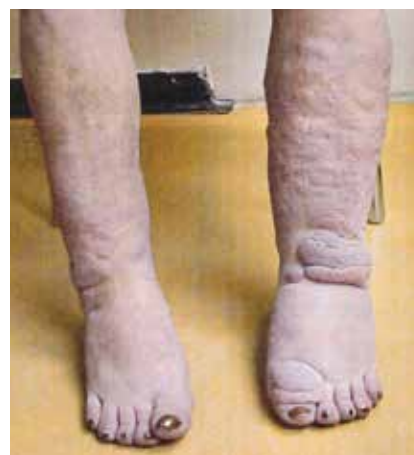Stejně jako v celém organismu dochází i v kůži ke zpomalení růstu a diferenciaci všech buněčných struktur, ale i k jejich odumírání. Ztlustění epidermis jí dodává bledý nažloutlý nádech. Pohmatově je kůže suchá a chladná. K základním změnám patří prosáknutí koria a podkoží, které je způsobeno vazbou tkáňové tekutiny na mukopolysacharidy, jež se při hypotyreóze tvoří ve zvýšené míře. Celkově se tyto změny označují jako myxedém. Nejnápadnější jsou na obličejí, nejvýraznější jsou změny víček a okolí očí. Prosáklý je rovněž jazyk, na kterém jsou patrné imprese zubů. Výrazné jsou i změny předloktí, kde pozorujeme prosáknutí a zatuhnutí především na volární ploše, které se označuje podle profesora Charváta jako plechové předloktí. Obecně je myxedém charakteristický tím, že po uvolnění tlaku se rychle vyrovnává, takže prakticky nepřetrvává důlek (na rozdíl od běžných edémů).

Změněna jsou i kožní adnexa, zejména kštice. Ta je suchá, vlasy jsou lomivé. Tělesné ochlupení může být prořídle. Kromě zpomaleného růstu nedochází ke změnám nehtů.

ZVÝŠENÁ FUNKCE (HYPERTYREÓZA, TYREOTOXIKÓZA)⁽⁵⁾

Změny jsou v podstatě opačné oproti hypotyreóze. Kůže je ztenčená, obvykle za-

Tab. 1 Klinické známky porušené funkce štítné žlázy		
Anamnestická data	Hypotyreóza	Hypertyreóza (tyreotoxikóza)
životní tempo	zpomalené	urychlené, překotnost
spánek	spavost	nespavost
chuť k jídlu	obvykle snížená	zvýšená
srdeční akce	bez subjektivních potíží	palpitace, nepravidelný pulz
stolice	zácpa, obstipace	častá stolice, průjem
pohybový systém	bolesti kloubů, svalů ztuhlost končetin	slabost (hl. kořenového svalstva), ev. těžká adynamie
oční potíže	vzácně tlak v očích	pálení očí, slzení, orbitopatie (u autoim. formy)
Objektivní nálezy		
kožní změny	viz Tab. 3	
třes	-	jemný, frekvenční
srdeční akce	zpomalená	urychlená, možné arytmie (hlavně fibrilace síní)
oční změny	prosáknutí víček	retrakce víček, vyšší lesk bulbů, endokrinní orbitopatie (u autoimunitní formy)
nález na krku		není rozhodující, častěji struma


Obr. Pretibiální myxedém

vlhlá, barva je vlivem ztenčené epidermis a zvýšenému prokrvení koria zarůžovělá, takže celkový dojem kůže je často mladistvější, než odpovídá věku nemocné osoby. Ochlupení i kštice jsou prořídle, vlasy jsou nápadně jemné. U mužů se akceleruje rozvoj alopecie, která obvykle přetrvává i po zvládnutí tyreotoxikózy, na rozdíl od žen, kde se prořídnutí kštice po úpravě funkce ŠŽ obvykle upravuje. Často dochází ke zvýšené lomivosti nehtů.

U autoimunitně podmíněné tyreotoxikózy se může vyskytovat lokalizovaný myxedém. Protože jeho nejčastější lokalizace je na přední ploše bérců, označuje se také jako pretibiální myxedém (Obr.). Může však být lokalizován kdekoliv, včetně obličeje. Pohmatově pak zjišťujeme infiltrát podkoží, často je i viditelný a má uzlový charakter. V ložisku myxedému může být zmoženo ochlupení. Barva ložiska je obvykle voskově bledá, při dilataci kapilár může být lividní. Méně obvyklá forma je tzv. pomerančová kůže, kdy je infiltrováno především korium, takže póry jsou vtaženy, celkový dojem pak připomíná kůru pomeranče. Lokalizovaný myxedém není podmíněn změnami hladiny hormonů ŠŽ, ale jedná se o projev autoimunitní aktivity podobně jako endokrinní orbitopatie. Po úpravě funkce ŠŽ obvykle nemizí, může dokonce i dále progredovat.

Základní změny při poruchách funkce ŠŽ uvádí Tab. 1., laboratorní výsledky Tab. 2. Přehled nejčastějších změn kůže při poruchách funkce ŠŽ uvádí Tab. 3.

JINÉ ZMĚNY KŮŽE PŘI TYREOPATIÍCH

Většina tyreopatií je v současné době podmíněna autoimunitními mechanismy, které mohou současně postihovat i kůži

Tab. 2 Typické laboratorní nálezy nejčastějších tyreopatií				
	TSH	T4/T3	Protilátky	USG nález
hypotyreóza	↑	↓	záleží na etiologii	
tyreotoxikóza	↓	↑	↑TRAKu u autoim. forem	u autoimunitních forem ↓echogenita ↑průtok
chron. autoimunitní tyreoiditida	↑ N záleží na stadiu choroby	↓	počet cca 80 %	necharakteristický (hypoechoigenita u autoimunitních forem)
eufunkční struma	N	N	neg.	zvětšená žláza možná nodulizace

TSH – tyreotropní hormon hypofýzy, TRAK – protilátky proti TSH receptoru, T4 – tyroxin, T3 – trijódtyronin, N – normální hodnoty

Tab. 3 Kožní změny při porušené funkci štítné žlázy		
	Hypotyreóza	Hypertyreóza
barva kůže	bledá, zažloutlá	růžová
teplota	kůže chladná	teplá
vlhkost	snížená (suchá kůže)	zvýšená (opocení)
tloušťka epidermis	zvýšená	snížená
podkoží	infiltrované (myxedém)	volné (vzácně lokální myxedém)
kštice	vlasy suché, lomivé	prořídle, vlasy jemné
ochlupení	obvykle bez výrazných změn	prořídle



a její adnexa. K nejčastějším kožním chorobám, které jsou spojeny s tyreoidální autoimunitou, patří:

a) Vitiligo^(6, 7, 8, 9, 10)

Vzájemnému vztahu tyreoidální autoimunity a vitiliga je věnována největší pozornost. Vitiligo postihuje pacienty s autoimunitní tyreotoxikózou (Gravesova-Baseowova choroba) a méně často i chronickou autoimunitní tyreoiditidou. Systematická literární rešerše Vrijman, C., et al. z roku 2012 shrnuje přes 2000 publikací a hodnotí výskyt tyreoidální autoimunity (přítomnost protilátek proti tyreoidálním antigenům) u pacientů sledovaných pro vitiligo a prokazuje jejich přítomnost u 14,3-20,8 % postižených osob, což je statisticky vysoce významný rozdíl proti kontrolám.⁽⁹⁾ Přesné údaje, které hodnotí opačný vztah, tzn. výskyt vitiliga u pacientů sledovaných pro autoimunitní tyreopatie, nebyl dosud tak exaktně a spolehlivě zhodnocen, odhaduje se, že vitiligo postihuje asi 20 % těchto pacientů. Nejčastěji je přítomno u žen s Gravesovou-Baseowovou tyreotoxikózou.

Rovněž prognóza vitiliga závisí více na aktivitě tyreoidální autoimunity než na funkci ŠŽ.

b) Urtika^(11, 12, 13, 14)

U autoimunitních tyreopatií se často vyskytuje chronická idiopatická urtika. Může být přítomna i vaskulitida s nekrotickou složkou. Urtika se může kombinovat s angioedémem (Missaka, RFBG., et al., 2012). Popisuje se i kazuistika, kdy urtikariální vaskulitida byla převažujícím postižením u chronické autoimunitní tyreoiditidy (Ferreira O., 2012).

c) Pemphigus vulgaris^(15, 16)

Má rovněž vztah k autoimunitním tyreopatiím (Kavala, M., et al., 2012). Poruchy funkce nebo přítomnost antiTPO protilátek byla v této studii prokázána u 16 % osob oproti 5 % v kontrolní skupině. Podle autorů nemělo onemocnění ŠŽ vliv na klinický obraz pemfigu.

d) Lokální kožní změny na krku

Zarudnutí kůže a zvýšená teplota na krku se vyskytují u akutní tyreoiditidy a samozřejmě mizí po zvládnutí choroby. Dediferencovaný (anaplastický) karcinom ŠŽ může prorůstat do kůže, takže vede k její fixaci a později k infiltraci s násled-

nou nekrózou. Jedná se o velmi vzácné postižení s infaustní prognózou.

e) Flush

Vzácná forma tyreoidální malignity – medulární karcinom – může vzácně vyvolávat flush. Jde o záchvatovitě lividní zarudnutí kůže bez zvýšení její teploty, údajně výraznější na horní polovině těla. Nález je obdobný jako u karcinoidu, který stejně jako medulární karcinom ŠŽ vychází z buněk neuroendokrinního systému. Změny jsou vyvolány sekrecí řady vazoaktivních látek buňkami neuroendokrinního tumoru.

ZMĚNY KŮŽE PŘI LÉČBĚ TYREOPATIÍ

Podávání hormonů ŠŽ v dávkách, které zajišťují jejich normální hladinu v krvi, nevede ke kožním změnám. Dávky tyreoidálních hormonů, které vedou k potlačení sekrece TSH (tzv. supresní léčba), mohou vyvolávat podobné změny kůže a adnex jako endogenní hypertyreóza (tato léčba se používá u karcinomu ŠŽ).

Při tyreotoxikóze podáváme léky, které blokují tvorbu tyreoidálních hormonů ve žláze (tzv. tyreostatika). V praxi se používají jednak deriváty imidazolu, jednak thiuracil. Oba léky mohou vyvolávat kožní alergické reakce. Typický je výsev drobně papulózního exantému v místech vlhké zapádky a po bocích trupu. Později může postihovat kůži celého těla a splývat. Obvykle alergie na jeden typ tyreostatika není spojena s alergií na typ druhý, takže je možno zkusit léky prohodit. Léčba je běžná – antihistaminika, glukokortikoidy. Výskyt kožní alergické reakce je důvodem k urychlenému vyřešení tyreotoxikózy operací nebo podáním radiojodu.

Prohlášení: autor v souvislosti s tématem práce nepodporuje žádnou farmaceutickou firmou.

Literatura

- ZAMRAZIL, V., STÁRKA, L.** *Kožní změny u endokrinních chorob.* Acad Electronic Press, Bratislava (SR), 2001, s. 825–830.
- PEARCE, EN., HENNESEY, JV., McDERMOTT, MT.** *New American Thyroid Association and American Association of Clinical Endocrinologists. Guidelines for thyreotoxicosis and other forms of hyperthyroidism.* Thyroid, 2011, 21, p. 573–576.
- GARBER, JR., COBINN, RH., GARIB, H.** *Clinical practice guidelines for hypothyroidism in adults.* Thyroid, 2012, 22, p. 1200–1235.
- ZAMRAZIL, V.** *Hypotyreoza.* Praha: Triton, 2010, s. 144–147.
- ZAMRAZIL, V.** *Hypertyreoza.* Praha: Triton, 2010, s. 183–187.
- LÍMANOVÁ, Z.** *Thyreoiditidy.* Praha: Triton, 2010, s. 210–220.
- UNCU, S., YAYLY, S., BAHADIM, S., et al.** *Prevalence of autoimmune thyroiditis in children and adolescents with vitiligo.* Int J Dermatol, 2011, 50, p. 175–179.
- KASUMAGIC-HALILOVIO, J., PROHIC, A., BERGONI, B., et al.** *Association between vitiligo and thyroid autoimmunity.* J Thyroid Res, 2011, p. 938–952.
- VRIJMAN, C., KROON, MW., LIMPERS, J., et al.** *The prevalence of thyroid disease in patients with vitiligo – a systematic review.* Brit Assn Dermatol, 2012, 167, p. 1224–1230.
- DANESSPARHOLD, M., MOSTOFIRADEH, G., BEHJATI, J., et al.** *Antithyroid peroxidase antibody and vitiligo: a controlled study.* BMC, Dermatology, 2006, 6, p. 1–5.
- O'DONELL, BF., FRANCIS, DM., SWANA, GT., et al.** *Thyroid autoimmunity in chronic urticaria.* Brit J Dermatol, 2005, 153, p. 331–335.
- BANSAL, AS., HAYMAN, GR.** *Graves disease associated with chronic idiopathic urticaria.* J Invest Allergol Clin Immunol, 2009, 19, p. 54–56.
- FERREIRA, O., MOTA, A., BAUDRIEM, T., et al.** *Urticarial vasculitis reveals unsuspected thyroiditis.* Acta dermatovenerologica, 2012, 31, p. 37–38.
- MISSAKA, RFBG., PENATTI, HC., SILVARES, MRC., et al.** *Autoimmune thyroid disease as a risk for angioedema in patients with chronic idiopathic urticaria: a case control study.* San Paolo Med J, 2012, 135, p. 294–298.
- KAVALA, M., KURAL, E., KOCUTURK, E., et al.** *The evaluation of thyroid diseases in patients with pemphigus vulgaris.* Sci World J, 2012, 1, p. 1–4.
- PITOIA, D., MONCER, D., GLORIO, R., et al.** *Prevalence of thyroid autoimmunity in patients with pemphigus vulgaris.* Medicina, 2005, 65, p. 307–310.

Folliculitis decalvans

Kučerová R.
Bienová M.
Čes. Dermatovenerol., 2013, 3, č. 2, s. 106-110

SOUHRN

Folliculitis decalvans je vzácné zánětlivé onemocnění kštice, řadí se mezi primární jizvící alopecie. Etiopatogeneze choroby není jasná, pravděpodobně se v ní uplatňuje *Staphylococcus aureus* a abnormální imunitní odpověď hostitele vůči jeho antigenům. Chronický neutrofilní zánět vlasových váčků vede k jizvení a tvorbě lysých ložisek. Léčba onemocnění je problematická. V zevní i systémové léčbě se používají látky s antibakteriálním a antimykotickým účinkem, retinoidy, kortikosteroidy, laserová depilace aj., s různým efektem na průběh onemocnění. V kazuistice je popsána folliculitis decalvans u 17letého muže, úspěšně léčeného systémově podávaným izotretinoinem.

KLÍČOVÁ SLOVA

folliculitis decalvans • primární jizvící alopecie • neutrofilní zánět • izotretinoin

SUMMARY

Kucerova, R., Bienova, M. Folliculitis decalvans

Folliculitis decalvans is a rare inflammatory disease of the scalp, classified as primary cicatricial alopecia. The etiopathogenesis of this condition is unclear. *Staphylococcus aureus* and an abnormal immune host response against its antigens may be involved. Chronic neutrophilic inflammation of the scalp follicles leads to scarring and hairless patches. The treatment is difficult. Agents with antibacterial and antifungal effect, retinoids, corticosteroids, laser depilation and other procedures have been used in topical and systemic therapy, with varied effect on the course of the disease. The case of a 17-year old man with folliculitis decalvans, successfully treated with orally administrated isotretinoin, is described in the presented case study.

KEY WORDS

folliculitis decalvans • primary cicatricial alopecia • neutrophilic inflammation • isotretinoin

POPIS PŘÍPADU

Muž, nar. 1991 (17 let)

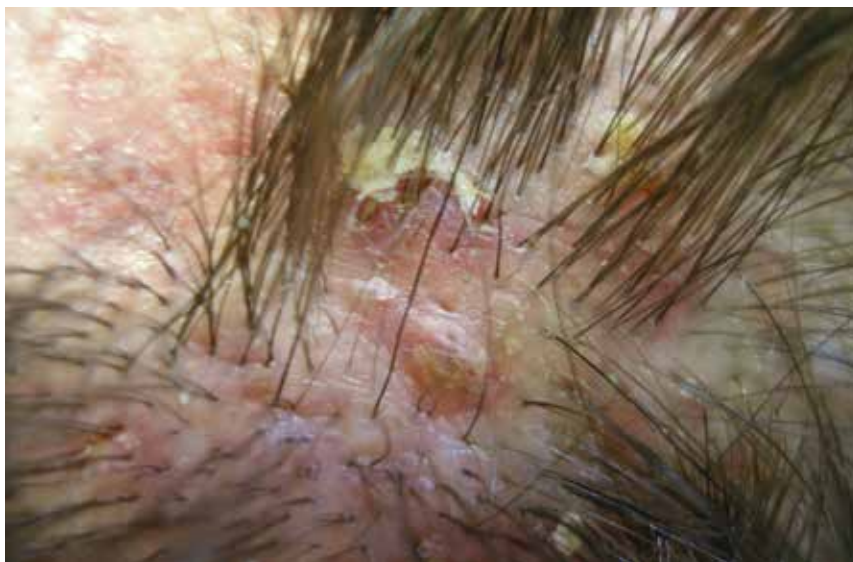
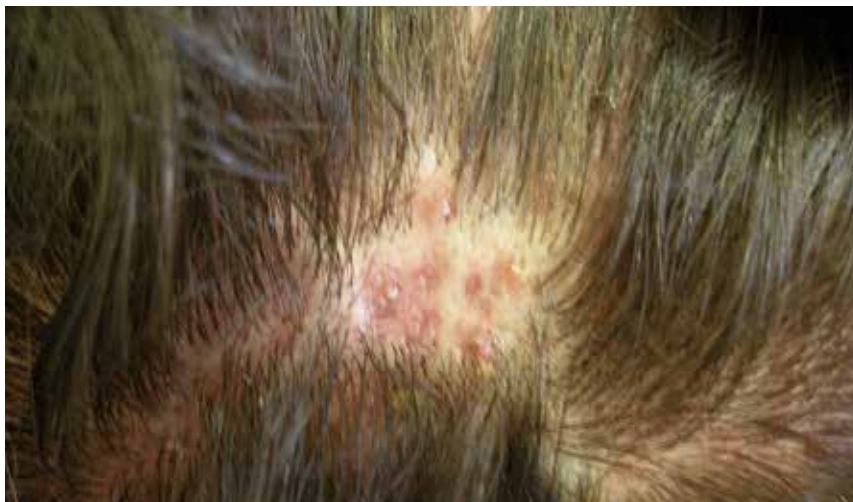Osobní anamnéza: pacient prodělal adenotomii ve třech letech, v pěti letech komplikovanou zlomeninu pravé pažní kosti s následnou osteosyntézou, kolem 10. roku života trpěl na časté angíny, jinak zdrav.

Rodinná anamnéza: bez vztahu k nynějšímu onemocnění.

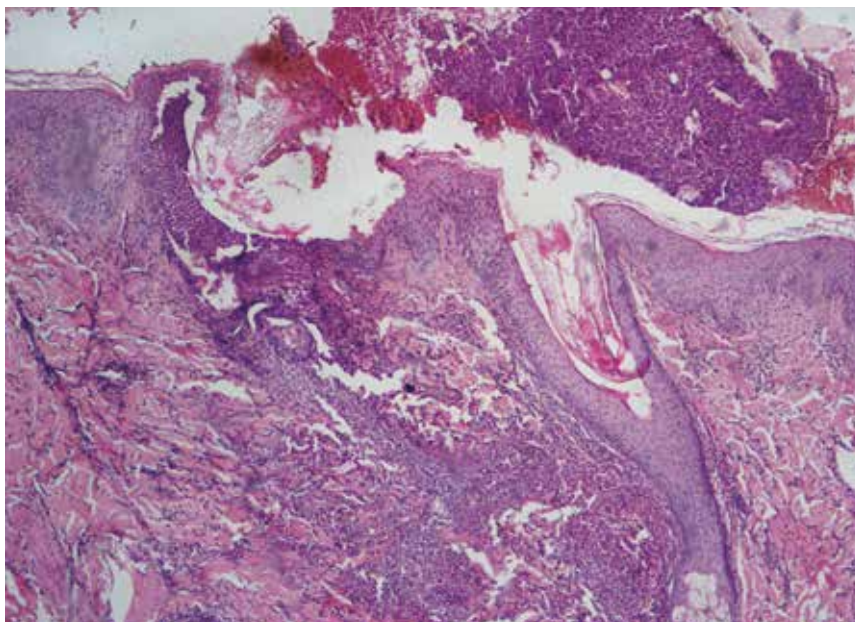
Alergologická anamnéza: negativní.

Pracovní anamnéza: student Střední odborné školy nábytkářské.

Nynější onemocnění: od prosince 2007 pacient pozoroval tvorbu hnisavých papulopustul ve kštici, od května 2008 navíc výrazné padání vlasů s tvorbou lysinek. Byl odeslán ze spádu k vyšetření na naše pracoviště v červnu 2008, tj. po půl roce trvání potíží.



Obr. 1, 2 Pacient před léčbou izotretinoinem



Obr. 3 Histologický nález

Subjektivně si pacient stěžoval na mírné svědění, bolestivost v postižených oblastech kštice neudával.

Objektivní nález při převzetí do péče: parietálně vpravo bylo patrné lehce zarudlé lysé ložisko cca 2 cm v průměru, okcipitálně 1 cm v průměru, s pustulami, s mírnou fluktuací, další drobné pustuly izolovaně po celé kštici (Obr. 1, 2). Trakční test v okolí ložisek byl pozitivní.

VÝSLEDKY PROVEDENÝCH VYŠETŘENÍ

FW: 4/13, moč a sediment: bez patologie
KO + dif.: leu 11, ostatní v normě

Séroreakce na lues: negativní

Kultivace: bakteriální (aerobní) – *Staphylococcus aureus*, anaerobní kultivace – negativní, mykologická kultivace rovněž negativní.

Na základě klinického obrazu i mikrobiologického nálezu byla zvažována diagnóza folliculitis decalvans (FD) a vyšetření bylo doplněno biopsií kůže kštice.

Histologické vyšetření (Obr. 3): epidermis krytá krustou s příměsí erytrocytů a neutrofilních granulocytů, dále hustý infiltrát tvořený neutrofilii kolem vlasových folikulů s akcentací v oblasti bulbu. Zastížena ruptura folikulu, bez známek reakce kolem cizích těles. V hlubších vrstvách dermis přítomna fibróza s lymfoidní celulizací a příměsí eozinofilů a granulocytů.

Závěr: subakutní/chronický zánět vázaný na folikuly – nález odpovídající klinické diagnóze folliculitis decalvans.

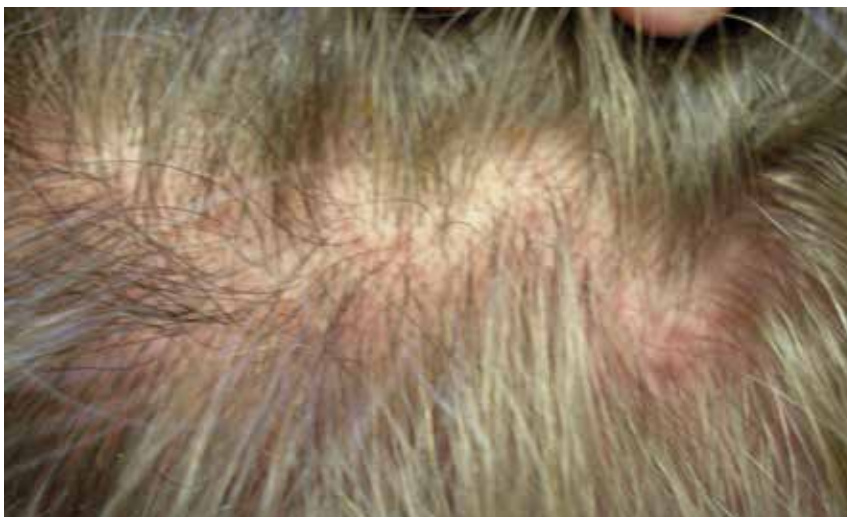PRŮBĚH ONEMOCNĚNÍ A LÉČBA

Po stanovení diagnózy byl pacient ambulantně léčen doxycyklinem, a to od začátku července 2008 do začátku ledna 2009 (celkem tedy 6 měsíců), v úvodní dávce 200 mg pro die, s postupným snížením až na dávku 50 mg pro die. Zevně se pacient ošetřoval šampónem s obsahem flutrimazolu, k ovlivnění případné okluze folikulů rohovinou byla kštice ošetřována adapalenem. Při této léčbě byl nález uspokojivý, došlo k redukci zánětlivých ložisek. Případně nově vzniklé zánětlivé léze byly krátkodobě ošetřovány krémem

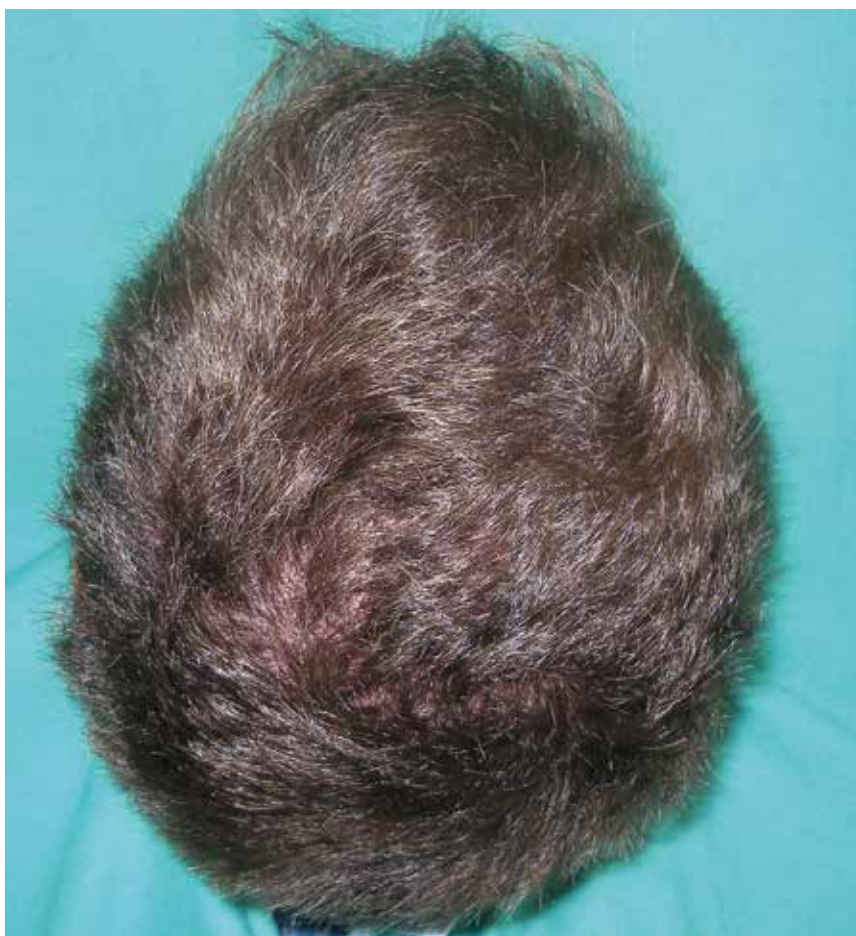s kyselinou fusidovou. Po ukončení léčby 3. 1. 2009 došlo však již po 14 dnech k recidivě onemocnění. Po odběru na kultivaci byla přechodně zahájena zevní léčba gelem s obsahem izotretinoinu a erytromycinu a s ohledem na plánovanou systémovou léčbu izotretinoinem bylo provedeno vstupní laboratorní vyšetření, které prokázalo normální jaterní funkce i lipidové spektrum.

V březnu 2009 byla zahájena systémová léčba izotretinoinem v dávce 40 mg/den při hmotnosti pacienta 80 kg, tj. 0,5 mg/kg/den, zevně se pacient ošetřoval roztokem klindamycinu. Na plánovanou kontrolu po 6 týdnech se pacient nedostavil. Přišel až v červenci pro výrazné zhoršení stavu, s rozsáhlou folikulitidou po celé kštici a zvětšením lymfatických krčních uzlin, pro které byl praktickým lékařem nasazen celkově cefprozil 2x 500 mg po dobu pěti dní. Současně jsme zjistili, že léčbu izotretinoinem pacient sám ukončil po 14 dnech užívání pro výraznou suchost rtů i přesto, že byl před zahájením léčby o tomto vedlejším účinku i zevním ošetření cheilitidy poučen. Pacient byl tedy znovu důkladně poučen o vedlejších účincích léčby a akceptoval opětovné nasazení izotretinoinu, tentokrát v nižší dávce 30 mg/den, tj. 0,375 mg/kg/den. Při kontrole po pěti týdnech (srpen 2009) byl nález výrazně zlepšen, zánětlivé projevy byly zhojeny (Obr. 4). Mírné nežádoucí účinky léčby (suchost rtů) pacient snášel dobře. Denní dávka izotretinoinu mohla být snížena na 20 mg/den.

V podávání izotretinoinu bylo pokračováno až do dosažení kumulativní dávky 120 mg/kg. Zhojená ložiska alopecie byla po 12měsíční kúře izotretinoinem v jinak husté kštici



Obr. 4 Pacient po léčbě izotretinoinem


Obr. 5 Přehledný snímek křtice po léčbě izotretinoinem – nenápadná ložiska alopecie

Tab.	Primární jizvící alopecie
Lymfocytární infiltrát	
● lichen planopilaris	
frontální fibrotizující alopecie	
syndrom Graham-Little	
● pseudopelade Brocq	
● centrální centrifugální jizvící alopecie	
● diskoidní lupus erythematoses	
● alopecia mucinosa	
● keratosis follicularis spinulosa decalvans	
Neutrofilní infiltrát	
● folliculitis decalvans	
● perifolliculitis capitis abscedens et suffodiens	
Smišený infiltrát	
● acne keloidalis	
● acne necrotica	
● erozivní pustulózní dermatóza	

zcela nenápadná (Obr. 5). Díky relativně krátkému trvání potíží a včasné léčbě izotretinoinem nedošlo k rozvoji větších alopetických ložisek ani k projevům tzv. tufted folliculitis (viz níže). Po téměř třech letech od ukončení léčby izotretinoinem nedošlo k recidivě onemocnění a pacient je i nadále bez potíží.

DISKUSE

Folliculitis decalvans (FD) je popisována jako chronická forma hluboké folikulitidy, která vede k destrukci folikulu s následným jizvením. Onemocnění se objevuje v adolescenci a dospělosti až do středního věku u obou pohlaví, přičemž muži lehce převažují. Zdá se, že onemocnění postihuje častěji černochoy než bělochoy. **Incidence** není přesně známa, představuje asi 11 % všech primárně jizvících alopecií.^(1, 2, 3) **Etiologie** není plně objasněná. V patogenezi onemocnění pravděpodobně hraje významnou úlohu *Staphylococcus aureus*, jehož lze izolovat téměř u všech neléčených pacientů s FD.^(1, 4) Předpokládá se abnormální imunitní odpověď na antigeny či toxiny mikroorganismu *Staphylococcus aureus*, který je v lézích přítomen.^(2, 4, 5) Uvažuje se o vztahu k seboroické dermatitidě, její význam pro vznik FD je však sporný. Vzhledem k možnému familiárnímu výskytu se předpokládá i podíl genetické predispozice.⁽⁶⁾

Pokud jde o **klasifikaci**, FD nemá zcela jednoznačné zařazení. Podle některých autorů⁽⁷⁾ je řazena k pyodermiím vlasového folikulu, podle jiných k primárním jizvícím alopeciím. V r. 2001 přijala North American Hair Research Society (NAHRS) pracovní klasifikaci jizvících alopecií, založenou na převládajícím typu zánětlivého infiltrátu. Podle této klasifikace je FD zařazena do skupiny alopecií s infiltrátem neutrofilů – viz Tab.⁽⁸⁾

Společným rysem všech jizvících alopecií je trvalá destrukce vlasového váčku, vedoucí k ireverzibilní ztrátě vlasů,^(9, 10) na protu tomu nejizvící alopecie je potenciálně reverzibilní, jelikož folikulární epitel zůstává intaktní.⁽¹¹⁾ U **primárních jizvících alopecií** je zánětlivý proces zaměřen přímo na vlasový folikul. Zánětlivý infiltrát je lokalizován kolem horní části vlasového folikulu (infundibulum, istmus), kde tak dochází i k destrukci kmenových buněk v oblasti tzv. „bulge“, které jsou nezbytné pro regeneraci vlasového folikulu.⁽²⁾ Současně s tím je ireverzibilně zničena také mazová žláza, vyústující do folikulu, a postižené struktury jsou nahrazeny fibrózou. Tento proces vede k trvalé ztrátě vlasů v postižených okrcích



kštice. Primární jizvící alopecie postihují obě pohlaví, bez rozdílu ras. U **sekundárních jizvících alopecií** je destrukce vlasového folikulu způsobena nefolikulárně namířeným patologickým procesem, např. infekcí, popálením, nádory apod.

V **klinickém obraze** je pro FD typický perifolikulární erytém, folikulární hyperkeratóza, tvorba folikulárně vázaných pustul a následně krust. V odhojených ložiscích, kde již došlo k zjizvení, nejsou patrná ústí folikulů. Kromě kštice může FD postihovat i jiné ochlupené partie těla.⁽¹²⁾

Zvláštním projevem FD je tzv. **tufted folliculitis** (tuft = chomáč, trs), která se může vyskytovat i u jiných jizvících alopecií. Jde o skupinu vlasů vycházející z jednoho místa, což připomíná štětiny v zubním kartáčku nebo ukotvení vlasů u panenky. Tufted folliculitis vzniká poškozením epitelu infundibula vlasového folikulu, které se nakonec hojí vytvořením jednoho velkého společného infundibula obsahujícího vícečetné vlasové stvoly.⁽¹⁰⁾

Subjektivně si pacienti s FD stěžují na svědění, někdy až bolestivost v postižené oblasti.

Diagnóza se opírá o podrobnou anamnézu, pečlivé vyšetření kštice včetně dermatoskopie, bakteriologickou kultivaci materiálu odebraného z pustul (průkaz *St. aureus*) a histologické vyšetření. V laboratorním vyšetření krve, zaměřeném na běžný biochemický screening včetně imunitních parametrů, dle našich zkušeností u pacientů s FD obvykle nenacházíme specifické abnormality, což je ve shodě s literárními údaji.^(4, 11) Diferenciálnědiagnosticky je nutno odlišit zejména folliculitis simplex, se kterou může být FD zaměněna v prvních stádiích vývoje, kdy ještě není jasně vyjádřeno jizvení. Časněmu odhalení jizvení může napomoci právě dermatoskopie, kdy pátráme po chybění ostí.⁽¹⁾ Dále je nutno vyloučit mykotickou infekci kštice a ostatní typy primárních jizvících alopecií, které však mají odlišný klinický i histologický obraz. Pro primární jizvící alopecie ze skupiny s lymfocytárním infiltrátem není typická tvorba pustul. Perifolliculitis capitis abscedens et suffodiens (syn. dissecting folliculitis), která patří stejně jako FD do skupiny primárních jizvících alopecií s neutrofilním infiltrátem, na rozdíl od ní postihuje téměř výhradně muže a projevuje se rozbředlými splývajícími noduly. Typickým rysem jsou chodby, ze kterých se vylučuje purulentní materiál.⁽¹⁾ Klinický nález u erozivní pustulózní dermatózy⁽¹³⁾ se podobá FD, onemocnění však postihuje převážně starší ženy a infiltrát

v histologickém nálezu je více smíšený, ačkoliv i u FD může být v rozvinutých lézích kromě neutrofilů také účast lymfocytů a plazmatických buněk. Přítomna může být i granulomatózní infiltrace s obrovskými buňkami typu KCT, které jsou pravděpodobně reakcí na kousky ektopických vlasových stvolů.^(1, 2, 10)

Léčba FD je problematická, protože onemocnění má chronický charakter a může s různou intenzitou trvat řadu let. Jelikož *Staphylococcus aureus* má pravděpodobně významnou roli v patogenezi FD, je léčebným cílem jeho eradikace. Někteří autoři proto doporučují povést mj. výtěr z nosu k vyloučení skrytého rezervoáru tohoto agens.⁽¹⁾

V **zevní léčbě** se využívají šampóny s dehtem nebo antimikrobiálním účinkem a mycí prostředky s antiseptickým účinkem, např. s triklosanem, dále antibiotika (mupirocin, kyselina fusidová, erytromycin nebo klindamycin aj.) ve formě roztoků, krémů nebo mastí. K ovlivnění folikulární hyperkeratózy se používají retinoidy ve formě gelu nebo krému, případně v kombinaci s antibiotikem. U rychle progredujících forem FD lze využít intralezionální aplikaci kortikosteroidů v kombinaci se zevní nebo celkovou antibiotickou terapií, případně kombinaci zevních kortikoidů I. nebo II. třídy s kyselinou fusidovou.^(1, 3, 14)

V **celkové léčbě** stojí na prvním místě antibiotika p. o., a to doxycyklin nebo minocyklin (v ČR aktuálně není dostupný), klaritromycin, rifampicin, klindamycin, vankomycin, dále chinolony (ciprofloxacin) a kotrimoxazol, případně jejich kombinace.^(4, 5, 7) Kyselina fusidová, doporučovaná v některých pracích, není zatím v ČR pro perorální podání dostupná. Dlouhodobé podávání dapsonu vzhledem k jeho protizánětlivému účinku přímo na neutrofilní infiltrát mělo v některých případech pozitivní efekt,⁽¹⁵⁾ negativní stránkou této léčby jsou methemoglobinémie, hemolýza a vznik neuropatie. Kortikosteroidy jsou vzhledem ke svým nežádoucím účinkům při dlouhodobém podávání vyhrazeny pro výsoce aktivní, rychle progredující případy FD. Mohou být využity jak v kombinaci s antibiotiky, tak s izotretinoinem, nebo dokonce v trojkombinaci.^(6, 16) U našeho pacienta jsme zaznamenali vynikající a dlouhodobý efekt po izotretinoinu, kdy ke zvládnutí onemocnění stačila relativně nízká denní dávka, podávaná dlouhodobě do dosažení kumulativní dávky 120 mg/kg hmotnosti. Téměř tři roky po ukončení kúry je pacient bez recidivy onemocnění.

Domníváme se, že vynikající léčebný efekt u našeho případu je podobně jako u akné dán ovlivněním jak folikulární keratinizace a snížením produkce mazu, které ve svém důsledku vedou k redukci bakteriální mikroflóry, tak také přímým protizánětlivým účinkem izotretinoinu. Při vhodně volené denní dávce lze minimalizovat nepříjemné vedlejší mukokutánní účinky, které někteří pacienti špatně tolerují.

ZÁVĚR

Včasná diagnóza jizvící alopecie a nalezení optimálního léčebného postupu jsou velmi důležité pro minimalizaci tvorby ireverzibilních alopetických ložisek. Neodmyslitelný je také empatický přístup k pacientovým potížím a trpělivé, opakované poučení pacienta o charakteru onemocnění i možných vedlejších účincích léčby. Podle našich zkušeností může být izotretinoin vhodnou alternativou v léčbě folliculitis decalvans.

Prohlášení: autor v souvislosti s tématem práce nespolečně spolupracuje s žádnou farmaceutickou firmou.

Literatura

1. OTBERG, N., HOON KANG, H., ALZOLIBANI, AA., SHAPIRO, J. *Folliculitis decalvans*. *Dermatologic Therapy*, 2008, 21, p. 238–244.
2. WHITING, DA. *Cicatricial alopecia: a review of clinico-pathological findings and treatment and a clinico-pathological examination of 358 cases using horizontal and vertical sections of scalp biopsies*. *Clin Dermatol*, 2001, 19, p. 211–225.
3. TAN, E., MARTINKA, M., BALL, N., SHAPIRO, J. *Primary cicatricial alopecias: clinicopathology of 112 cases*. *J Am Acad Dermatol*, 2004, 50, p. 25–35.
4. POWELL, JJ., DAWBER, RP., GATTER, K. *Folliculitis decalvans including tufted folliculitis: clinical, histological and therapeutic findings*. *Br J Dermatol*, 1999, 140, p. 328–333.
5. POWELL, JJ., DAWBER, RP. *Successful treatment regime for folliculitis decalvans despite uncertainty of all aetiological factors*. *Br J Dermatol*, 2001, 144, p. 428–429.
6. DOUWES, KE., LANDTHALER, M., SZEIMIES, RM. *Simultaneous occurrence of folliculitis decalvans capillitii in identical twins*. *Br J Dermatol*, 2000, 143, p. 195–197.
7. BRAUN-FALCO, O., et al. *Braun-Falco's Dermatology*. 3rd ed, Springer Medizin Verlag Heidelberg, 2009, p. 127.
8. OLSEN, EA., BERGFELD, WF., COTSARELIS, G., et al. *Summary of North American Hair Research Society (NAHRS) – sponsored Workshop on*



Cicatricial Alopecia, Duke University Medical Center, February 10 and 11, 2001. J Am Acad Dermatol, 2003, 48, p. 103-110.

9. BARTOŠOVÁ, L., JORDA, V., ŠTÁVA, Z. *Choroby vlasů a ovlášené kůže.* 1. vyd., Praha : Avicenum, zdravotnické nakladatelství, 1982, s. 96-97.

10. SPERLING, LC., COWPER, SE. *The histopathology of primary cicatricial alopecia.* Semin Cutan Med Surg, 2006, 25, p. 41-50.

11. ROSS, EK., TAN, E., SHAPIRO, J. *Update on primary cicatricial alopecias.* J Am Acad Dermatol, 2005, 53, p. 1-37.

12. KARAKUZU, A., ERDEM, T., AKTAS, A., ATASOY, M., GULEC, AI. *A case of folliculitis decalvans involving the beard, face and nape.* J Dermatol, 2001, 28, p. 329-331.

13. CAPUTO, R., VERALDI, S. *Erosive pustular dermatosis of the scalp.* J Am Acad Dermatol, 1993, 28, p. 96-98.

14. ABECK, D., KORTING, HC., BRAUN-FALCO, O. *Folliculitis decalvans. Long-lasting response to combined therapy with fusidic acid and zinc.* Acta Derm Venereol, 1992, 72, p. 143-145.

15. PAQUET, P., PIÉRARD, GE. *Dapsone treatment of folliculitis decalvans.* Ann Dermatol Venereol, 2004, 131, p. 195-197.

16. GEMMEKE, A., WOLLINA, U. *Folliculitis decalvans of the scalp: response to triple therapy with isotretinoin, clindamycin, and prednisolone.* Acta Dermatovenerol Alp Panonica Adriat, 2006, 15, p. 184-186.

MUDr. Renata Kučerová, Ph.D., MUDr. Martina Bienová, Ph.D.
e-mail: renata.kucerova@fnol.cz

Univerzita Palackého v Olomouci, Lékařská fakulta a Fakultní nemocnice Olomouc, Klinika chorob kožních a pohlavních

Inzerce A131008734



Akademie Vás zve na

19. NÁRODNÍ DERMATOLOGICKÝ KONGRES

18.-19. 10. 2013, Brno

Česká akademie dermatovenerologie

Dermatovenerologická klinika 2. LF UK a Nemocnice na Bulovce, Búdínova 67/2, 180 01 Praha 8, www.dermanet.eu, www.dermanet.cz

Najdete nás také na

Odborné dotazy?

dermatology@bulovka.cz, tel/fax: +420 266 082 359

Zájem o spolupráci?

dominova@dermanet.cz, tel: +420 284 001 497

Partneři Akademie v roce 2013



Spolupracující organizace Akademie



Mediální partner



Partneři Evropského dne Metanomu 2013

Hlavní partner



Mediální partner



Partner



Spolupracující organizace



Česká lékárnická komora



Náhle vzniklé hyperpigmentace v intertriginózní lokalizaci

Nedobitá M.

Vojáčková N., Kružicová Z., Hercogová J.

Čes. Dermatovenerol., 2013, 3, č. 2, s. 111-114

SOUHRN

72letý pacient s úporným pruritem a náhle vzniklými hyperpigmentacemi v intertriginózních lokalizacích byl léčen na spádové kožní ambulanci, bez výrazného efektu lokální terapie.

Při hospitalizaci na Dermatovenerologické klinice Nemocnice Na Bulovce provedeno komplexní vyšetření, při kterém byl zjištěn karcinom žaludku. Kožní změny byly diagnostikovány jako paraneoplastické projevy a histologicky verifikovány jako acanthosis nigricans. Následně byl pacient předán do péče Ústavu radiační onkologie a chirurgické kliniky Nemocnice na Bulovce. Kazuistika ukazuje na důležitou roli dermatologů v diagnostice závažných interních a onkologických diagnóz, protože kožní a slizniční projevy mohou být prvními příznaky dosud skrytého závažného onemocnění.

KLÍČOVÁ SLOVA

pruritus • hyperpigmentace • karcinom žaludku • acanthosis nigricans

SUMMARY

Nedobita, M., Vojackova, N., Kruzicova, Z., Hercogova, J. Sudden hyperpigmentations in an intertriginous location

A 72 year old patient with persistent pruritus a sudden hyperpigmentations in intertriginous locations was treated at his local outpatient dermatology department, with the localised therapy having little effect. After hospitalisation at the dermatology department of the Bulovka hospital, a complex examination was ordered, which discovered a stomach carcinoma. The skin changes were diagnosed as paraneoplastic symptoms, and histologically confirmed as acanthosis nigricans. Following that, the patient was

transferred to the care of the Institute of radiation oncology and the surgical department of the Bulovka hospital. The case study shows the important role dermatologists can play in diagnosing serious internal and oncologic diseases, because dermal and mucosal symptoms can be the first signs of a hitherto occult serious disease.

KEY WORDS

pruritus • hyperpigmentation • stomach carcinoma • acanthosis nigricans

POPIS PŘÍPADU

Pacient, 72 let, přišel 5. 4. 2012 na ambulanci Dermatovenerologické kliniky Nemocnice Na Bulovce pro úporný pruritus.

V rodinné anamnéze pacienta se kožní onemocnění nevyskytují. Matka pacienta se léčila pro diabetes II. typu, otec zemřel na následky cévní mozkové příhody. Pacient nebyl v dětství vážněji nemocen.

V minulosti prodělal výhřez meziobratlové ploténky v oblasti L páteře, pyelonefritidu a je dispenzarizován v oftalmologické ambulanci po operaci katarakty pravého oka a pro incipientní kataraktu na levém oku, bez dlouhodobé medikace, jen příležitostně analgetika při bolestech zad.

Alergie neudává, stopfumator od roku 1993, alkohol pije jen příležitostně. Žije sám, nyní ve starobním důchodu.

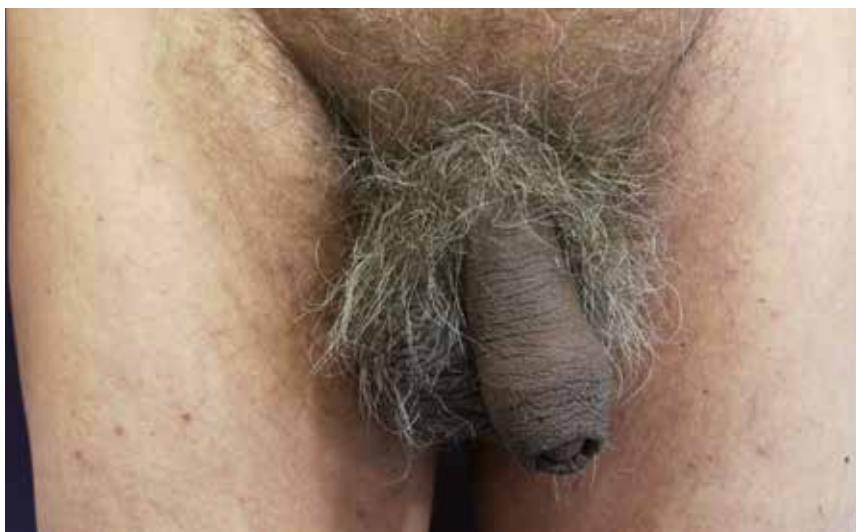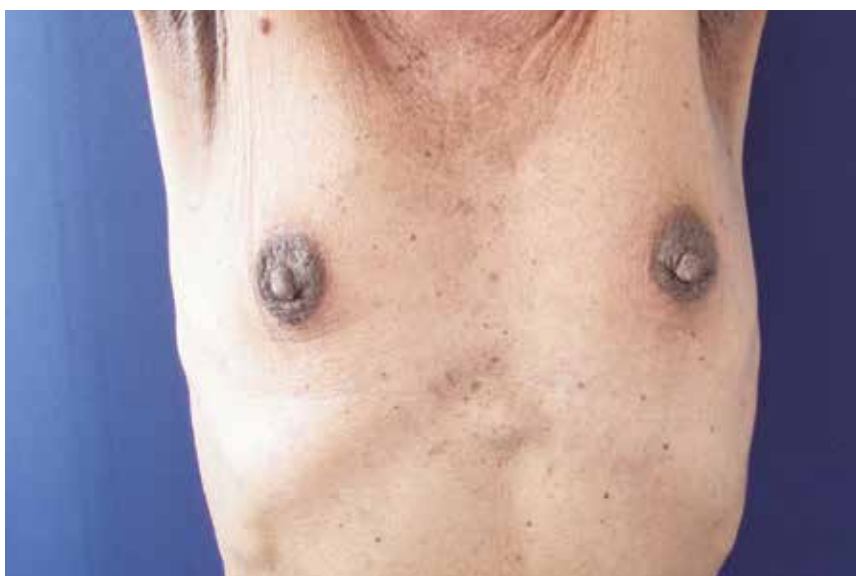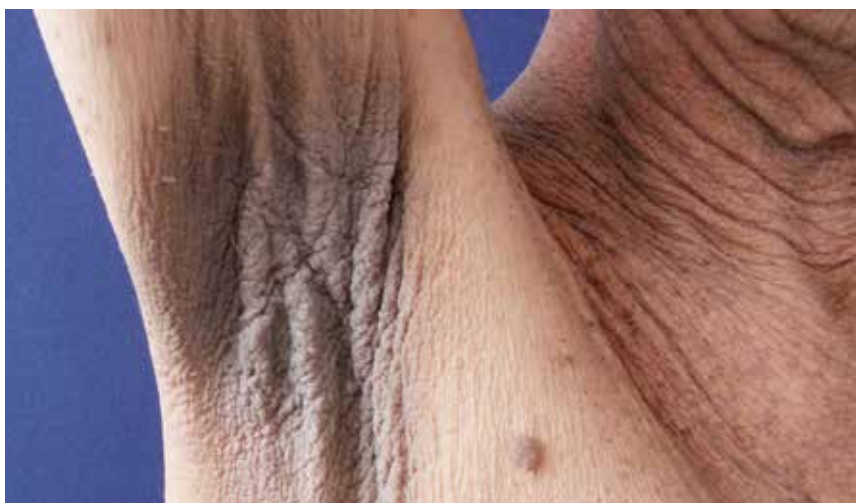V březnu 2012 v péči obvodního kožního lékaře pro výsev verukózních papul na dorzu rukou a prstů horní končetiny, prováděna kryoterapie aplikací N₂ jen s dočasným efektem. Svědění se u pacienta objevilo přibližně na konci února, nejintenzivnější bylo v noci a po zpcení.

Lokálnímu nálezu při prvním vyšetření dominovaly četné exkoriace na zádech, v oblasti trupu a na stehnech, dále výsev hyperkeratotických papul na dorzech rukou

a tmavé papuly na hrudníku a zádech. Na naší ambulanci pacient preventivně léčen pro susp. scabies 5% Infectoscabem crm., dále aplikována lokální kortikoterapie a celkově kombinace antihistaminik. Léčba byla vždy jen s krátkodobým efektem.

Postupně došlo k progresi stavu, pruritus se zintenzivňoval, přibývalo tmavých verukózních papul, nově se objevily tmavé hyperpigmentace kolem očí, v axilách, kolem bradavek, na genitálu a v tříselech (Obr. 1, 2, 3), hyperkeratóza s tvorbou ragád na ploskách a dlaních. Pacient také uváděl suchost sliznic v dutině ústí, zhrubění horního patra a výrazné slzení očí. Pacientovi byla doporučena hospitalizace na kožním odd. Nemocnice na Bulovce k celkovému vyšetření, kterou ale odmítl z rodinných důvodů. Proto byla pouze ambulantně provedena laboratorní vyšetření. Výsledky vyšetření: neutropenie 43,1; eozinofilie. ASLO, anti gliadin, anti Tg IgA, TG - negativní, virologie EBV, CMV, HSV - normální sérologický nálezu, screening bb. a humorální imunity sníž. B Ly - jinak v normě. ANA hraniční, TPO 205 IU/ml. Rtg S+P (25. 4.) a UZV břicha (30. 4.) bez patologického nálezu. Pro zvýšenou hodnotu anti-TPO doplněno endokrinologické vyšetření s ultrasonografickým vyšetřením štítné žlázy, kde hmatný drobný uzel v levém laloku štítné žlázy, zvětšené lymfatické uzliny v dolní části krku vlevo se závěrem struma nodosa I. sin., zmnožené a aktivované a suspektní uzliny vlevo od cévního svazku v dolní části krku.

Pro zhoršující se pruritus a progresi lokálního nálezu, kdy došlo ke zvýraznění hyperpigmentací, výsev dalších tmavých verukózních papul a nově vzniklé četné měkké fibromy v intertriginózních lokalizacích a v oblasti dolních a horních víček, souhlasil pacient 28. 5. 2012 s hospitalizací. Při doplnění anamnézy zjištěna ztráta hmotnosti za poslední půl roku 4-5 kg a mírný tlak v epigastriu. Nechutenství negoval.


Obr. 1, 2, 3 Acanthosis nigricans

Při hospitalizaci byla provedena probatorní excize z kožních projevů v dekoltu a v tříslé a gastroscopické vyšetření s biopsií. Při gastroscopickém vyšetření zjištěna křehká, prominující, částečně exulcerovaná sliznice subkardiálně. Odebrány bioptické vzorky ze žaludeční sliznice, kde histologicky verifikovány struktury difúzního karcinomu, který má ve většině materiálu charakter karcinomu z prstenčitých buněk. Doplněno imunohistochemické vyšetření: CK-AE1/3 – pozitivní v nádorových buňkách.

Speciální barvení: MUC-5AC – pozitivní v nádorových buňkách, MUC-2 – negativní v nádorových buňkách. Kožní probatorní excize potvrdila diagnózu acanthosis nigricans (AN) s nálezem (Obr. 4):

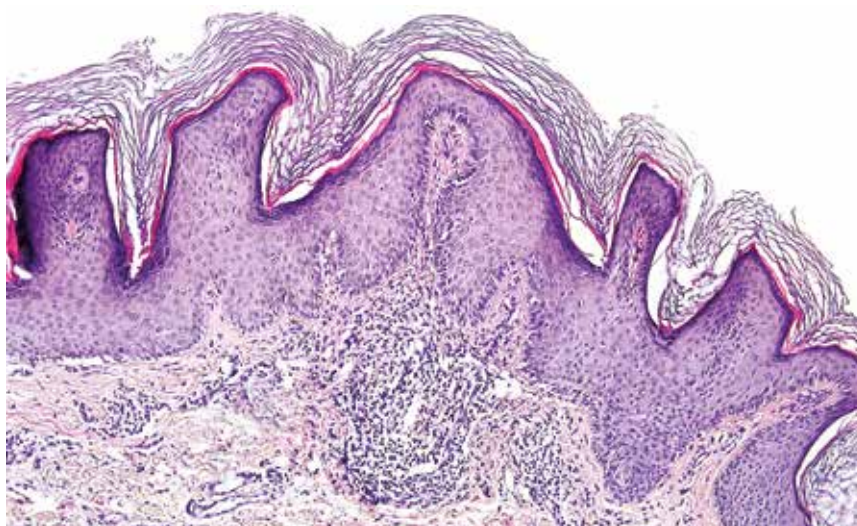
V rozsahu biopsie kůže prokázána akantóza a papilomatóza. V koriu nalezen velmi řídký perivaskulární infiltrát. V rozsahu afekce neprokázán zvýšený počet melaninu v bazální vrstvě epidermis.

Provedeno vyšetření nádorových antigenů s vysokou hodnotou CA 19-9 11 261,8 kU/l (do 37,0), CEA 2,40 µg/l (do 5,0).

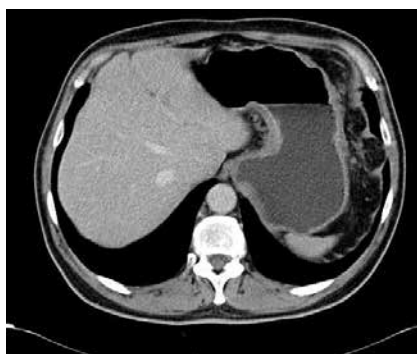Pro klinický nález a histologicky verifikovaný karcinom žaludku předán do péče chirurgické kliniky a Ústavu radiační onkologie Nemocnice na Bulovce. Následně bylo doplněno CT vyšetření (CT krku, hrudníku, břicha, malé pánve) se závěrem: tumorózní infiltrace žaludku v subkardiální oblasti, bez přerůstání na terminální část jícnu, bez přerůstání do okolí. Lymfadenopatie v okolí žaludku při kardii, největší uzlina 13x 11 mm. Lymfadenopatie rovněž v retroperitoneu zejména paraaortálně, největší uzlina 19x 9 mm. Hypertrofie prostaty. Zobrazený skelet bez zřetelných strukturálních změn (Obr. 5).

Určen staging T3N1M1(P paraaortálně) a doporučena paliativní chemoterapie (CHT), po třech cyklech plánováno zhodnocení efektu a eventuální operability. Před zahájením první série CHT již zhubl 17 kg, nechutenství, častá nauzea. Chemoterapie probíhala od 1. 8.-19. 11. 2012 – celkem ve čtyřech sériích (ECX 1 amp. ALOXI, epirubicin 87 mg, cisDDP 105 mg inf. + hydratační režim + kapecitabin 500 mg 2-0-2 + 150 mg 0-0-1). Po druhém cyklu chemoterapie proběhlo vyšetření na kožní ambulanci Nemocnice na Bulovce pro zhoršující se nález v dutině ústní (zhrubělá sliznice, bělavý povlak, bez erozí). Proveden stěr z projevů na bakteriologické a mykologické vyšetření s normální orofaryngeální flórou a negativním vyšetření na plísň a kvasinky.

Kontrolní CT 11/2012 s mírnou progresí se závěrem – lehce progredující tumorózní infiltrace žaludku v subkardiální krajině bez zřetelných známek infiltrace do ter-



Obr. 4 Histologický obraz acanthosis nigricans



Obr. 5 CT vyšetření

minální krajiny ezofagu. Lymfadenopatie paraortálně a retroperitoneálně stejného rozsahu jako při posledním vyšetření ze dne 20. 6. 2012. Bez známek volné tekutiny v břišní dutině a v malé pánvi. Ampulární tvar pánviček obou ledvin, prostornější vlevo. Skelet kromě spondylózy bez jiných strukturálních změn.

Od 12/2012 výrazné zhoršení celkového stavu pacienta, opakovaně hospitalizován na chirurgickém a onkologickém odd. Nemocnice Na Bulovce pro úporné bolesti břicha, zvracení, dehydrataci. Dle nativního snímku břicha a CT vyšetření (28. 12.) ileus tenkého střeva bez zjevné překážky. Z chirurgického hlediska vzhledem k základní diagnóze nedoporučen operační výkon. Opakovaně zaváděna nazogastrická sonda, podávána rehydratační infúzní terapie, analgeterapie (dispenzarizován v amb. bolesti), prokinetika. 10. 1. 2013 pacient propuštěn do ambulantní péče. O dalším postupu léčby bude rozhodnuto.

DISKUSE

Klinická jednotka acanthosis nigricans (AN) byla poprvé popsána v roce 1890 nestorem české dermatovenerologie profesorem Vítězslavem Janovským (1847–1925), který se významně zasloužil nejen o aktivování české lékařské fakulty Karlo-Ferdinandovy univerzity v Praze v roce 1882, ale zásadním způsobem ovlivnil vývoj české dermatovenerologie, její další klinické, publikační i pedagogické směrování. Janovský publikoval svůj objev nové klinické jednotky acanthosis nigricans v atlasu *Internationale Atlas seltener Hautkrankheiten 1890, Heft 4* (Mezinárodní atlas vzácných kožních nemocí, sešit 4) a později, v roce 1904, v Mráčkové *Handbuch der Hautkrankheiten* (Příručka kožních nemocí) na straně 37. Janovský se po aktivování české lékařské fakulty stal v roce 1882 po Vilému Weissovi primářem oddělení pro nemoci kožní a příjčinné a 6. ledna 1883 byl jmenován mimořádným profesorem dermatologie a syfidologie. Jeho oddělení pro nemoci kožní a příjčinné se proměnilo na českou kliniku pro nemoci kožní a příjčinné pražské lékařské fakulty, jejímž byl Janovský jmenován přednostou. 15. listopadu 1896 byl jmenován řádným profesorem oboru dermatologie a syfidologie. Janovský byl zakladatelem české vědecké dermatologické literatury, české dermatovenerologické školy, vybudoval a vedl první českou dermatovenerologickou kliniku a čile zaváděl do vyšetřování nové metody zejména za pomoci bakteriologie a histologie, čímž sledoval a aplikoval do praxe aktuální trendy světové dermatologie.⁽¹⁾

Acanthosis nigricans může být kožním projevem některých onemocnění, a to benigních i maligních.^(2, 3)

Klinický obraz: symetricky v intertriginózních oblastech v axilách, tříselech, anogenitální krajině, na krku, bradavkách a extenzorových plochách končetin vznikají naředlé až černé hyperpigmentace, kde se postupně tvoří hnědočerné hyperkeratotické papuly.⁽⁴⁾

S pokračujícím onemocněním nabývá kůže až vzhledu kůry stromu. Dále se tvoří i četné měkké fibromy. Mnohočetné seskupené papuly vznikají i na rtech a na sliznicích úst a genitálu. Maligní forma je subjektivně doprovázena výrazným pruritem.⁽⁵⁾

Histopatologický obraz: jemná, zpravidla nízká papilomatóza, mírná ortokeratotická hyperkeratóza bez nebo jen s minimální parakeratózou. Keratinocyty okrouhlé, někdy eozinofilní. V některých případech zvýšená pigmentace bazální vrstvy.

BENIGNÍ FORMA

Benigní forma bývá spojená zejména s endokrinopatií, obezitou a diabetem II. typu. Dále AN může být součástí geneticky podmíněných syndromů nebo léky indukovaná.

V roce 1976 doktor Kahn se svými spoluautory publikovali průlomovou práci, ve které jako první poukázali na vztah akantózy a inzulínové rezistence, kde významnou roli hraje hyperinzulinémie. Při zvýšených hladinách inzulínu v krvi má i zvýšenou afinitu k insulin-like growth factor receptorům, což podporuje buněčnou proliferaci. Inzulín tak ovlivňuje keratinocyty a fibroblasty kůže, které mají inzulínové i IGF receptory. Hyperinzulinémie může také aktivovat ovariální hyperandrogenismus (typ A syndrom inzulínové rezistence a polycystický ovariální syndrom) spojený s výskytem AN.⁽⁶⁾

AN při obezitě často souvisí právě s inzulínorezistencí. Tato závislost platí zejména v dětském věku, neboť akantóza je u dětí téměř vždy spojená s obezitou. V roce 2000 označila Americká diabetologická asociace acanthosis nigricans za formální rizikový faktor vzniku diabetu u dětí. Přítomnost AN v populaci je spojena s vyšší hodnotou BMI a obvodem pasu, proto se tato diagnóza stala ukazatelem pro identifikaci dětí a dospívajících s inzulínorezistencí. Umožňuje rozpoznat ty, u kterých je riziko vzniku diabetu 2. typu již v raném stadiu onemocnění. I když AN není spojena s dalšími složkami metabolického syndromu, hodnoty triacylglycerolů, glukózy, systolického a diastolického tlaku byly vyšší u jedinců s AN, zatímco hodnota HDL-cholesterolu nižší.⁽⁷⁾ AN může provázet i vzácné, gene-



ticky podmíněné syndromy s hyperinzulinémií a inzulínovou rezistencí, například Steinův-Leventhalův syndrom polycystických ovaríí, Alstromových syndrom. Může být také součástí Crouzonova syndromu. Crouzonův syndrom byl dříve také označován jako kraniofaciální dysostóza (*dysostosis craniofacialis*) – jde o vrozenou poruchu vývoje lebky s autosomálně dominantní dědičností. Byla popsána asociace s mutacemi v genech FGFR2 a FGFR3, které kódují receptory pro růstové faktory fibroblastů. Crouzon syndrom spojený s AN (CAN) reprezentuje klinicky a geneticky odlišnou jednotku od klasického CS, změny jsou hlavně na obličeji, kůži a dlouhých kostech. Na kůži se vyskytuje typický klinický obraz AN, mohou být zde i jiné formy kožních změn jako hyperpigmentace bez hyperplazie, difúzní ztlustění kůže, hypopigmentované hyperplastické jizvy po chirurgických zákrocích, mnohočetné pigmentové névy (u 25 % pacientů) a vzácné café-au-lait skvrny. U CAN bývá častější postižení ledvin, od dysplastických malformací až po terminální selhání ledvin. Vyskytuje se také v rámci dalších geneticky podmíněných syndromů – např. Bloomův syndrom (dále popsáno u více než 40 syndromů).^(8, 9)

AN léky indukovaná – vznik AN je spojen se systémovým podáváním somatotropinu, testosteronu, kyseliny nikotinové, kontraceptiv a kortikosteroidů.⁽⁴⁾

MALIGNÍ FORMA

AN maligna (MAN) patří ke kožním projevům paraneoplastického syndromu v každém věku, nejčastěji však v dospělosti. MAN je obvykle spojena s břišními malignitami (70–90 %), a to zejména s karcinomem žaludku (50–80 %), ojediněle je popisována i u pacientů s extraabdominálními malignitami – prsu, gynekologické, plic, ledvin, rakovina štítné žlázy, sarkomy a lymfomy.⁽¹⁰⁾

Patogeneze MAN je podmíněna sekrecí růstových faktorů v nádoru. Bylo zjištěno, že transformační růstový faktor alfa (TGF-alfa) je strukturálně blízký epidermálnímu růstovému faktoru (EGF). TGF-alfa zvyšuje mitotickou rychlost, což způsobuje epitelální hyperplazii, která je zodpovědná za dermatologickou manifestaci. EGF receptory, které se nacházejí na epidermálních buňkách, zvláště v bazální vrstvě, se podílí

na růstu a diferenciaci keratinocytů.⁽¹¹⁾ Pokud jsou u AN v klinickém obrazu přítomny slizniční projevy, tylóza (palmoplantární hyperkeratóza) a acanthosis palmaris – popsány v literatuře v roce 1977 Jacqueline Clarke jako tripe palms, jsou skoro vždy spojeny s malignitou.^(12, 13) Subjektivně je typický úporný pruritus. Může se současně objevit Leserovo-Trelátovo znamení, což je výsev četných seboroických veruk po těle v krátkém časovém období.⁽¹⁴⁾ MAN může předcházet diagnóze nádoru nebo probíhá paralelně s nádorem, obecně má náhlý nástup s rychlým šířením.

Pokud se acanthosis nigricans objeví až v průběhu dospělého věku, tak je s nejvyšší pravděpodobností paraneoplastickým příznakem.

Morfologie, klinický obraz a histopatologie u všech typů AN jsou velmi podobné a nezávisí na příčině vzniku.⁽¹⁵⁾

Diferenciální diagnostika: nutné odlišit diagnózy spojené s hyperpigmentací – Addisonova choroba, hemochromatóza, papilomatózy (např. verruca vulgaris, HPV infekce). Nález v dutině ústní se podobá některé hereditární poruše rohování, Wegenerově granulomatóze a hyalinosi cutis et mucosae.^(3, 4)

Léčba: Projevy AN ustupují při léčbě vyvolávající příčiny – po operačním odstranění nádoru, při regresi nádoru po chemoterapii. Mohou se znovu objevit při recidivě nádorů nebo při metastazování.⁽²⁾ U benigních forem snížení hmotnosti, léčba DM II. typu. Lokálně lze aplikovat kalcipotriol, kyselinu salicylovou, ureu, podofylin či retinoidy.^(4, 11)

ZÁVĚR

Pacient s nově vzniklým acanthosis nigricans by měl být podroben preventivnímu onkologickému vyšetření; stejný postup by měl být i v případě, když se objeví u pacientů s obezitou nebo diabetem II. typu. Tento případ ukazuje, že kožní projevy mohou být prvním příznakem závažného interního onemocnění a bývají vodítkem k diagnostice a zahájení terapie.

Prohlášení: autor v souvislosti s tématem práce nepodporuje žádnou farmaceutickou firmou.

Literatura

1. HLAVAČKOVÁ, L., SVOBODNÝ, P. *Biografický slovník pražské lékařské fakulty. I. díl A–K*. Praha, 1988, s. 118–119.
2. HIDA, Y., KUBO, Y., NISHIO, Y., et al. *Malignant acanthosis nigricans with enhanced expression of fibroblast growth factor receptor 3*. *Acta Derm venerik*, 2009, 89, p. 435–437.
3. SCHULMANN, K., STRATE, K., BOX, PCH. *Paraneoplastic acanthosis nigricans with cutaneous and mucosal papillomatosis preceding recurrence of a gastric adenocarcinoma*. *J Clin Oncol*, 10.1200/JCO.2012 vol. 30 no. 32 e325–e326.
4. CETKOVSKÁ, P., PIZINGER, K., ŠTORK, J. *Kožní změny u interních onemocnění*. 1. vyd., Praha: Grada Publishing, 2010, s. 69–182.
5. ABU-SAFIEH, Y., KHELFA, S. *Acanthosis nigricans: a presentation of gastric adenocarcinoma*. *Arab journal gastroenterology*, 2011, 12, p. 156–157.
6. KLUCZYNIK, CE., MARIZ, LS., SOUZA, LC., et al. *Acanthosis nigricans and insulin resistance in overweight children and adolescents*. *An Bras Dermatol*, 2012, 87, p. 531–537.
7. LEVY, L., ZEICHNER, JA. *Dermatologic manifestation of diabetes*. *J Diabetes*, 2012, 4, p. 68–76.
8. Di ROCCO, F., COLLET, C., LEGER-MALLET, L., et al. *Crouzon syndrome with acanthosis nigricans: a case-based update*. *Child's Nervous System*, 2011, 27, p. 349–354.
9. MOURA, HH., COSTA, DL., BAGATIN, E., et al. *Polycystic ovary syndrome: a dermatologic approach*. *An Bras Dermatol*. 2011 Jan-Feb;86(1):111–9.
10. VELEZ, A. HOWARD, MS. *Diagnosis and treatment of cutaneous paraneoplastic disorders*. *Dermatos Ther*, 2010, 23, p. 662–675.
11. FABRONI, C., GIMMA, A., CARDINALI, C., et al. *Tripe palms associated with malignant acanthosis nigricans in a patient with gastric adenocarcinoma: a case report and review of the literature*. *Dermatol Online J*, 2012, 18, p. 15.
12. KOALAOUZIDIS, A., LEPER, K. *Tripe palms or acanthosis palmaris*. *Intern Med J*, 2007, 37, p. 502.
13. SAEED, H., MASSARWEH, S. *Images in clinical medicine Hypertrophic pulmonary osteoarthropathy and tripe palms*. *N Engl J Med*, 2012, 366, p. 360.
14. PENTENERO, M., CARROZZO, M., PAGANO, M., GANDOLFO, S. *Oral acanthosis nigricans, tripe palms and sign of Leser-Trelat in a patient with Gastric adenocarcinoma*. *Int J Dermatol*, 2004, 43, p. 530–532.
15. COSTA, MC., MARTINEZ, NS., BELICHA, MG., et al. *Florid cutaneous papillomatosis and acanthosis nigricans maligna revealing gastric adenocarcinoma*. *An Bras Dermatol*, 2011, 86, p. 573–577.



Náhlý výsev mnohočetných veruk

Rajská L.

Rob F., Sečnicková Z., Džambová M., Zelenková D., Jiráková A., Vojáčková N., Hercogová J.

Čes. Dermatovenerol., 2013, 3, č. 2, s. 115–118

SOUHRN

Kazuistika popisuje náhlý výsev mnohočetných bradavic u 62letého pacienta, který je od svých 30 let věku léčen pro ojedínělé projevy psoriázy na těle.

Za čtyři měsíce po vzniku bradavic pacient umírá, následně je během pitvy odhalen difúzní karcinom žaludku z prstenčitých buněk, s generalizací.

KLÍČOVÁ SLOVA

virové veruky • seboroické veruky • psoriasis vulgaris • difúzní karcinom žaludku z prstenčitých buněk

SUMMARY

Rajská L., Rob F., Sečnicková Z., Džambová M., Zelenková D., Jiráková A., Vojáčková N., Hercogová J. Sudden outbreak of multiple warts

The case report describes a sudden eruption of multiple warts in a 62 year old patient, who has been treated for minor symptoms of psoriasis on the body since the age of 30. Four months after the outbreak of the warts, the patient died and autopsy revealed disseminated diffuse gastric cancer.

KEY WORDS

viral warts • seborrheic keratosis • psoriasis vulgaris • diffuse gastric cancer

POPIS PŘÍPADU

Pacient (62 let), hypertonik léčený anti hypertenzívy, kuřák, přichází na doporučení obvodního dermatologa na Dermatovenerologickou kliniku Nemocnice Na Bulovce (NNB) pro náhlý výsev bledých papulí s hrubým povrchem v místě psoriatických plaků. Lokálně byla aplikována kortikoidní a keratolytická dermatologická externa, která měla během krátké doby dobrý, ale jen dočasný efekt.

Váhový úbytek v posledních měsících nejuje, cítí se zcela zdrav.

Pacient byl vyšetřen v únoru 2012 na Očním oddělení NNB pro náhle vzniklý tmavý bod před levým okem, bez dalších subjektivních či objektivních obtíží. Stav byl uzavřen jako incipientní edém optického nervu, zřejmě z lokálních příčin. Proto byl pacient vyšetřen také neurologem na Neurologickém oddělení NNB, kde provedeno CT mozku. Neurologický nálezn byl bez patologických změn.

V červenci 2012 byl pacient vyšetřen obvodním dermatologem pro výsev mnohočetných bradavic, trvajících od června 2012, kdy se stávající psoriatické projevy staly verukózními. Proto byl odeslán na naši kliniku. V den vyšetření měl pacient v oblasti kolen a loktů hnědavé infiltrované plaky o velikostech asi 10x 5 cm, dále na končetinách a trupu mnohočetné verukózní vyrůstky o velikostech maximálně do 0,5 cm, s hrubým povrchem. Ambulantně byly provedeny hematologické, biochemické a venerologické odběry, které byly bez patologického nálezu. Diferenciálnědiagnosticky byly zvažovány psoriasis vulgaris guttata, veruky, paraneoplastická dermatóza, morbus Recklinghausen či mnohočetné bazaliomy.

Ambulantně byla provedena biopsie z projevu na trupu, která prokázala vulgární veruku, známky psoriázy v přilehlé kůži nebyly přítomny.

Pacient byl od 30. 7. 2012 přijat k hospitalizaci k léčbě opakovanou kryoterapií a abrazí mnohočetných veruk. Bylo provedeno rtg vyšetření srdce a plic, kde byly zachyceny suspektní hilová adenopatie a zvětšený levostranný srdeční stín. Provedené CT hrudníku prokázalo hilovou, mediastinální, retroperitoneální lymfadenopatii, divertikulózu sigmatu a zbytnělou intersticiální kresbu.

Během opakované hospitalizace byly zjištěny vyšší hodnoty nádorového antigenu CA 19-9 (833,8k U/l). Imunologické vyšetření IgG, IgA, IgM, C3, C4, CIK bylo v mezích normy.

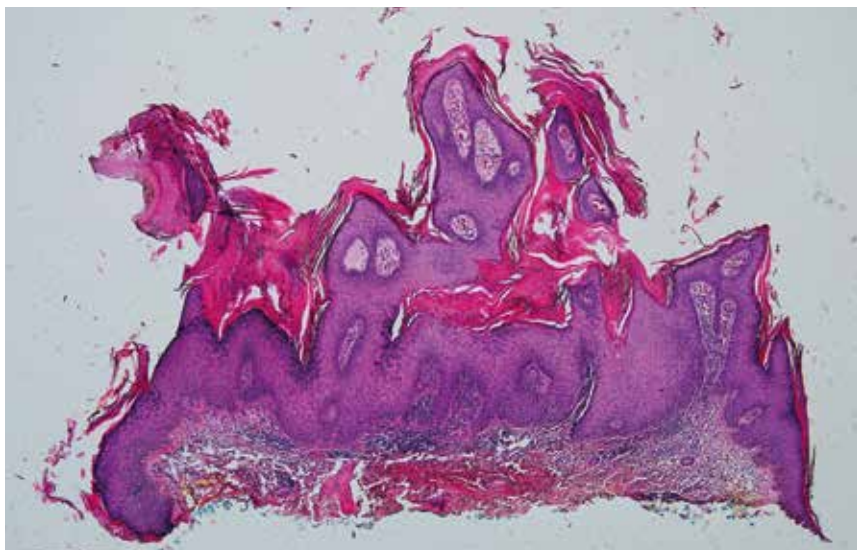V srpnu 2012 byla na I. interním oddělení NNB provedena ezofagogastroduodenoskopie s obrazem mykotické ezofagitidy v horní polovině jícnu, antrální erozivní gastritidy a bulbitidy. Zároveň byla provedena biopsie ze sliznice jícnu, kde byl zachycen obraz středně těžké ezofagitidy. Dále byla provedena biopsie ze sliznice žaludku, kde byla zachycena chronická hluboká, středně těžká, výrazně aktivní gastritida. Na doporučení internisty byla zahájena terapie inhibitory protonové pumpy, doporučena šetřící dieta a ordinován byl ketokonazol 2x 200 mg tbl. na 10 dní.

Pro pozitivitu CA 19-9 bylo během srpna vysloveno podezření na malignitu v oblasti pankreatu, dle pneumologů plíce a mediastinum bez závažnější patologie. Byla doporučena prezentace nálezu radiologům stran přístupnosti břišních uzlin k histologickému vyšetření, v biopsii provedené ve Vojenské fakultní nemocnici však nebyly nalezeny známky patologie.

Vzhledem k nenalezení primárního tumoru bylo pokračováno ve vyšetřování pacienta. Na I. interním oddělení NNB byla provedena koloskopie. Ojedíněle byly zachyceny divertikly sigmatu a zároveň byly sneseny tři malé polypy v sigmatu, které dle histopatologického vyšetření byly uzavřeny jako útržky tubulárních adenomů, dále byl snesen jeden polyp v rektu, který byl hodnocen jako hyperplastický polyp. Konziliárně byl pacient taktéž vyšetřen hematologem, který vyloučil lymfom a doporučil odebrání některé přístupné lymfatické uzliny k histopatologickému vyšetření.

Po těchto vyšetřeních byl pacient na vlastní žádost propuštěn do domácího ošetřování, na postupné odstraňování mnohočetných veruk docházel na Dermatovenerologickou kliniku NNB ambulantně.

Počátkem října 2012 byl pacient přivezen rychlou záchrannou službou na II. interní oddělení NNB pro bolesti na hrudi. V sanité byl již podán izosorbid dinitrát, po kterém došlo k postupnému ústupu obtíží. Pacient si stěžuje na rychlý úbytek váhy v posled-



Obr. 1 V rozsahu biopsie kůže byla prokázána verruca vulgaris. Známky psoriázy v přilehlé kůži zachyceny nebyly. Doc. MUDr. D. Kazakov, CSc.

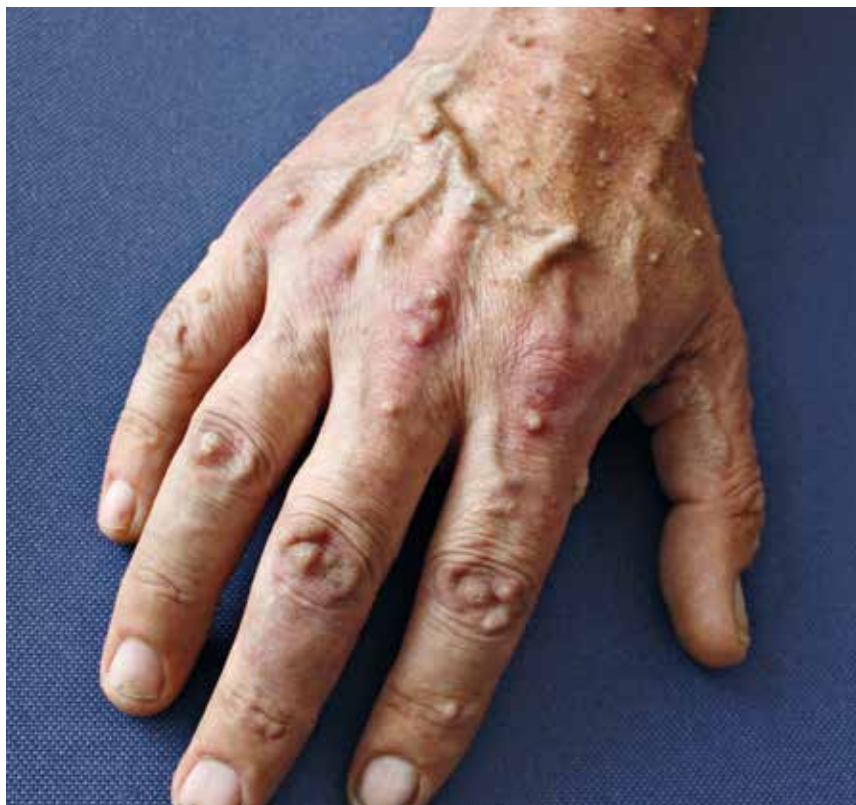
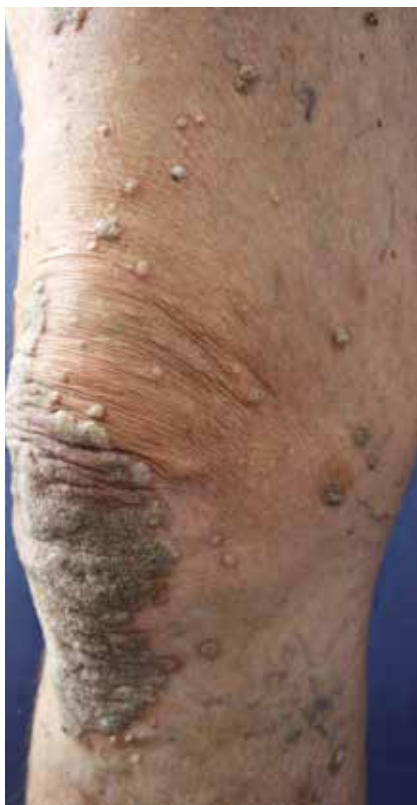ních dvou měsících, připouští až 10 kg. V provedených krevních odběrech byla zachycena mírná elevace CRP 18,8 mg/l a zvýšená kreatinínáza MB 1,78 μ kat/l (norma do 0,42).

Ještě týž den bylo provedeno CT hrudníku, které bylo bez známek plicní embolie. Nově však byl zachycen výpotek v levém pleurálním prostoru, výrazná hilová lymfadenopatie (mediastinální nález ve srov-

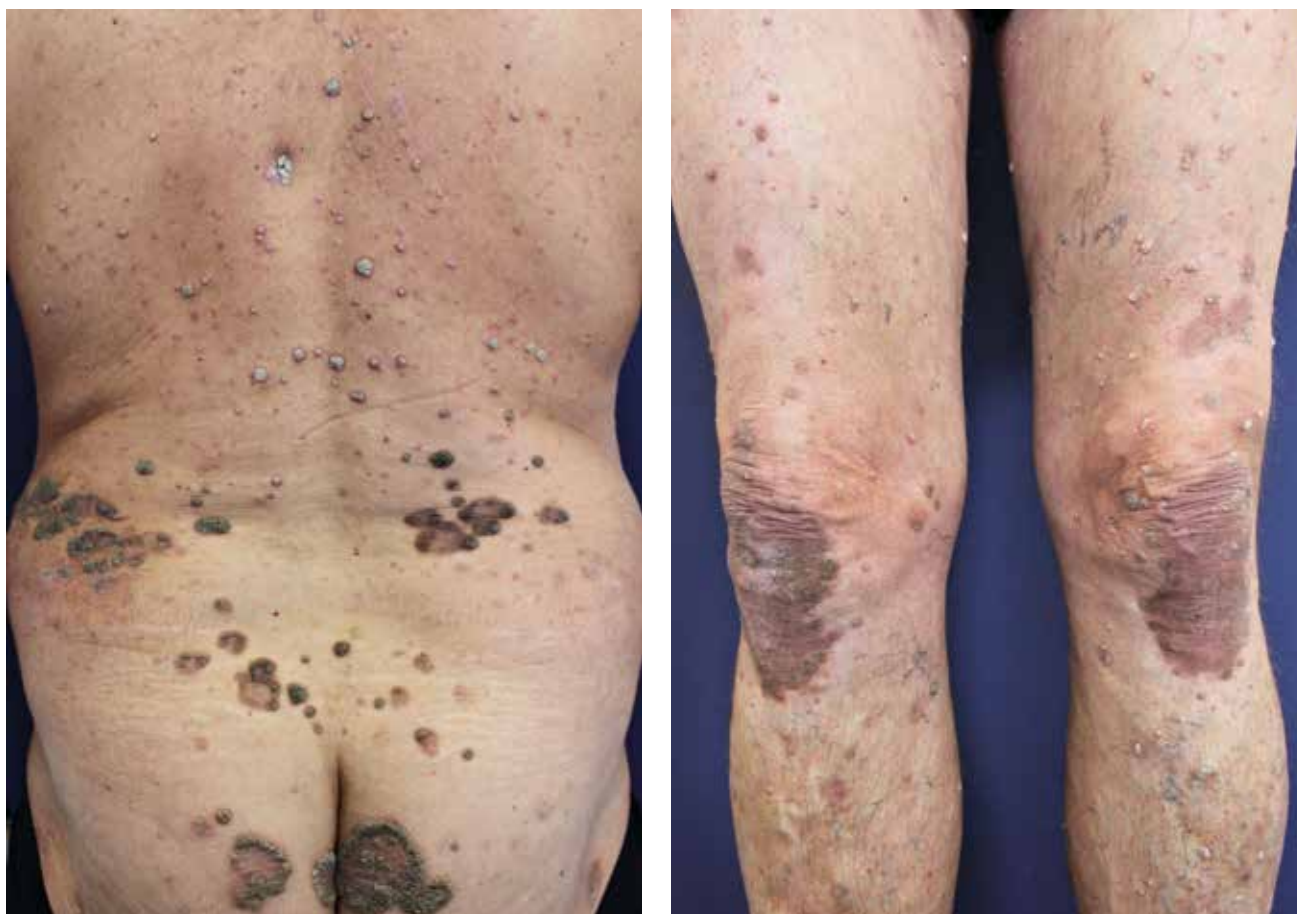
nání s předchozími snímky byl uzavřen jako stacionární) a zhrubělá intersticiální plicní kresba se zesílením interlobulárních sept, která mohou znamenat známky karcinomatózní lymfangoitidy. Okrajově byla nově zachycená vícečetná ložiska v obou jaterních lalocích – zřejmě metastázy. Během hospitalizace na II. interním oddělení NNB bylo provedeno kontrolní CT břicha, bylo zachyceno další zvýšení onkomarkerů CA 19-9 a CA 72-4. Pankreas však podle CT byl intaktní. Byla naplánována opakovaná biopsie z bronchoskopického přístupu. Vzhledem k nemožnosti provedení histologie byla diagnóza stanovena pouze na základě cytologického vyšetření, které vykazovalo známky plicního, méně diferencovaného nemalobuněčného karcinomu.

Během opakované hospitalizace v říjnu 2012 byla pod CT kontrolou provedena punkce jater, diagnostický výkon byl však komplikován drobným pneumotoraxem. Proto byly provedeny kontrolní rentgenové snímky, na jejichž základě byl nález zhodnocen jako drobný plášťový pneumotorax. Nález podle kontroly bez progresu.

Počátkem listopadu 2012 v ranních hodinách je pacient rychlou záchrannou službou přivezen na Chirurgickou kliniku 1. LF UK



Obr. 2, 3 Psoriasis vulgaris, verrucae vulgares



Obr. 4, 5 Psoriasis vulgaris, verrucae vulgares

a NNB pro hematemézu a intermitentní bolesti břicha. Po vyloučení akutního krvácení do GIT byl pacient odeslán k hospitalizaci na II. interní oddělení.

V biochemickém vyšetření krve byla zjištěna elevace jaterních parametrů s predilekcí obstrukčního spektra, pankreatické enzymy zvýšeny nebyly. Během hospitalizace - i přes antiemetickou terapii - došlo k opakovanému vomitu šťáv bez příměsi a progresi ikteru.

Sonografie břicha zachytila metastatická ložiska v játrech, pleurální výpotek vlevo v mírné progresi a kontrahovaný žlučník se zesílenou stěnou, bez průkazu cholelithiasy. Další snahy o diagnostiku však byly zastaveny pro rychle se zhoršující celkový stav pacienta s nutností zahájení terapie morfiem ve zvyšující se dávce.

Vzhledem k vyloučení primárního nádoru v oblasti pankreatu a dle výsledků cytologického vyšetření byl stav uzavřen jako nemalobuněčný, méně diferencovaný plicní karcinom s generalizací.

Dne 10. listopadu 2012 v 00:30 dochází k očekávanému exitu letalis.

Dle pitevního protokolu nalezen difúzní karcinom žaludku z prstenčitých buněk, s generalizací a mnohočetnými metastázami karcinomu do jater, plic, žlučníku, levé nadledviny a štítné žlázy.

DISKUSE

Karcinom žaludku tvoří v České republice 4 % všech nádorových onemocnění u mužů a 2 % u žen. Celková světová incidence je 760 000 onemocnění ročně. Karcinom žaludku je tak druhou nejčastější příčinou úmrtí na zhoubné onemocnění ve světě, hned po karcinomu plic. Incidence rakoviny žaludku byla v České republice v roce 2004 19,7/100 000 obyvatel a mortalita 13,5/100 000. Karcinom žaludku je prakticky jediným zhoubným nádorem, který v ČR zaznamenal pokles incidence v průběhu 30 let téměř o třetinu. Důvody nejsou zcela jasné, souvisejí ale s civilizačními zásahy do životního stylu, vyšším

podílem čerstvé stravy, způsoby konzervace potravin, kvalitou stravy a pitné vody. Uvažuje se i o snížení chronicity gastritid a eradikaci *Helicobacter pylori*.

Adenokarcinom vycházející z žaludeční mukózy tvoří 90–95 % žaludečních karcinomů, 4 % jsou lymfomy, 3 % hormonálně aktivní tumory a asi 2 % tvoří nádory z buněk žaludeční stěny, tumory GIST.⁽¹⁾

Karcinomy žaludku jsou tvořeny dvěma typy, a to: intestinálním typem a difúzním typem. Intestinální typ karcinomu vykazuje lepší prognózu, zatímco difúzní typ karcinomu žaludku, který se vyvíjí bez prekancerózních změn, vykazuje prognózu výrazně horší. V posledních letech bylo prokázáno, že za vývoj a progresi nádorů žaludku jsou zodpovědné četné genetické změny.⁽²⁾

Etiologie karcinomu žaludku je multifaktoriální, hlavní roli v ní hrají dietní návyky, infekční agens, předchozí resekce žaludku a rodinné predispozice.⁽³⁾

V České republice není prognóza karcinomu příliš příznivá. V průměru přežívá pět



let méně než 20 % nemocných. O prognóze rozhoduje řada faktorů. Zásadní je hloubka invaze.

Radikální operace nádoru žaludku je jedinou kurativní metodou pro časně onemocnění. Všichni nemocní s potencionálně operabilním nádorem by měli podstoupit laparoskopii nebo laparotomii. Pokročilé tumory jsou nevléčitelné, paliativní léčba pouze mírně prodlužuje délku přežití a zlepšuje jeho kvalitu. K paliativním léčebným postupům lze využít chirurgické metody, ale též radioterapii nebo chemoterapii.

Chirurgický resekcční výkon je základním léčebným postupem, který může vést k vyléčení. Cílem je odstranění nádoru s nepostiženými okraji žaludku a duodena až do zdravé tkáně 5–7 cm nad tumor. Zároveň musí být odstraněny také regionální mízní uzliny.

Radioterapie nemá u karcinomu žaludku kurativní potenciál, pouze paliativní. V monoterapii neprodlužuje přežití, v kombinaci s chemoterapií prodlužuje délku života pouze mírně (asi o 6 měsíců).

U předpokládané nekompletní resekce tumoru je vhodná neoadjuvantní léčba imatinibem. Ten má v dávce 400–800 mg denně potenciál navodit remisi až u 70 % nemocných.

NÁDORY ŽALUDKU A KŮŽE

Kožní paraneoplazie jsou kožní změny, které souvisí s existencí maligních nádorů jiných orgánů těla.⁽⁴⁾ U některých případů rakoviny žaludku se objevují kožní projevy, což bývá způsobeno aberantním chováním bílých krvinek a jejich protilátkami, které

reagují buď na přítomnost nádoru, nebo na látky, které daný nádor produkuje.⁽⁵⁾ Typickým příkladem jsou dermatomyozitida, akantóza, pruritus, hyperpigmentace aj. S nádory žaludku bývá nejčastěji spojována acantosis nigricans.^(6,7) V literatuře jsou případy vulgárních veruk jako panareoplastický projev popisovány velmi vzácně. Obdobný případ byl zaznamenán například u pacienta s karcinomem jícnu.⁽⁸⁾

ZÁVĚR

V případě náhlého výskytu kožního onemocnění s neobvyklým průběhem je vždy nutné pomyslet také na možnou souvislost s onkologickým onemocněním. Kromě lokální symptomatologie, kterou způsobuje nádor svou expanzí, jsou přítomny i celkové příznaky, jako je například zvýšená únava, dlouhodobý pocit slabosti, zvětšené lymfatické uzliny. Proto se často i kožní projevy stávají důležitým diagnostickým vodítkem v diferenciálnědiagnostickém procesu. U našeho pacienta by výsev několika bradavic a lupénky zřejmě nevedl k myšlence paraneoplastické etiologie těchto projevů. Nicméně současný rychlý úbytek tělesné hmotnosti a trvale rychle progredující výsev bradavic nás podnítily k rozsáhlému celkovému vyšetřování, které bohužel původ obtíží nedokázalo odhalit včas.

Kazuistika byla prezentována na 29. pražském kazuistickém semináři, v listopadu 2012.

Prohlášení: autor v souvislosti s tématem práce nespolupracuje s žádnou farmaceutickou firmou.

Literatura

1. **URBAN, O., FOJTÍK, P., KLIMENT, M., et al.** Endoskopická léčba časného karcinomu žaludku: vlastní výsledky v období let 2000–2009. *Endoskopie*, 2009, 18, s. 156–160.
2. **ÜBERALL, I., KOLÁŘ, Z.** Receptory pro epidermální růstové faktory a jejich význam pro maligní transformaci solidních nádorů. *Klin Farmakol Farm*, 2006, 20, s. 190–196.
3. **KAURAH, P., HUNTSMAN, DG.** Hereditary Diffuse Gastric Cancer (HDGC). *GeneReviews*, Last Update: June 21, 2011.
4. **VOSMÍK, F.** Paraneoplazie. In **ŠTORK, J., ARENBERGER, P., PIZINGER, K., SEMRÁDOVÁ, V., VOSMÍK, F.** *Dermatovenerologie*. 1. vyd., Praha: Galén, 2008, s. 413–416.
5. **EVANS, KG., HEYMANN, WR.** Paraneoplastic subacute cutaneous lupus erythematosus: an underrecognized entity. *Cutis*, 2013, 91, s. 25–29.
6. **CHUNG, Q., V., MOSCHELLA, SL., ZEMBOWICZ, A., LIU, V.** Clinical and pathologic findings of paraneoplastic dermatoses. *J Am Acad Dermatol*, 2006, 54, p. 745–762.
7. **PIZINGER, K.** Kožní projevy onkologických nemocí. In **CETKOVSKÁ, P., PIZINGER, K., ŠTORK, J.** *Kožní změny u interních onemocnění*. Praha: Grada Publishing, 1. vyd., 2010, s. 181–195.
8. **VARGHESE, SA., SOBHANAKUMARI, K., ISSAC, CM., SEENA, P.** A myriad of paraneoplastic dermatoses. *Indian J Dermatol Venereol Leprol*, 2011, 77, p. 626.

MUDr. Lucie Rajska, MUDr. Filip Rob, MUDr. Zuzana Sečnicková, MUDr. Martina Džambová, MUDr. Darina Zelenková, MUDr. Anna Jiráková, Ph.D., MUDr. Naděžda Vojáčková, prof. MUDr. Jana Hercogová, CSc.
e-mail: lucie.rajksa@gmail.com

Univerzita Karlova v Praze, 2. lékařská fakulta a Nemocnice Na Bulovce, Dermatovenerologická klinika



Psychosociálna dimenzia kvality života rodín s dieťaťom s diagnózou atopický ekzém

Ondriová I.

Sinaiová A.

Čes. Dermatovenerol., 2013, 3, č. 2, s. 119–122

SÚHRN

Atopický ekzém je polygénne, geneticky podmienené silne svrbivé, chronické alebo chronicky recidivujúce zápalové ochorenie kože. Exacerbácia je typická pre jar a jeseň, v lete naopak dochádza k zmierneniu až vymiznutiu kožných zmien. Chronické ochorenie má negatívny dopad na sociálne a vzťahy a sebakoncepciu chorého jedinca. Adekvátne liečba chorého významným spôsobom zvyšuje kvalitu života chorých detí a spokojnosť v živote celkovo.

KLÚČOVÉ SLOVÁ

atopický ekzém • dieťa • správanie • sociálne • psychické

SUMMARY

Ondriová, I., Sinaiová, A. The psycho-social dimension of the quality of life of families with children diagnosed with atopic eczema

Atopic dermatitis is a polygenic, very itchy, genetically determined, chronic or chronically relapsing inflammatory skin disease. Exacerbation is typical for springs and autumns, during summer on the other hand, the skin lesions usually recede or disappear. This chronic disease has a negative impact on social relations and self-image of the affected individual. Adequate treatment of the patient significantly improves the quality of life of the affected children and satisfaction in life in general.

KEY WORDS

atopic dermatitis • child • behaviour • social • psychological

Atopický ekzém patrí medzi chronické zápalové ochorenia kože, kedy sa striedajú kľudové fázy s opakujúcim sa vzplanutím

choroby. Ochorenie sa prejavuje hlavne úporným svrbením. Atopický ekzém svojimi príznakmi, náročnou liečbou a ďalšími špecifikami výrazne ovplyvňuje kvalitu života dieťaťa, jednotlivých členov rodiny.⁽¹⁾

Svrbenie (pruritus) je špecificky nepríjemná perцепcia a ekvivalent bolesti, ktorá v rôznej intenzite sprevádza všetky ekzémy a plní funkciu poplachového systému pre podprahové a prahové podnety. Pruritus je podporovaný trením, nosením odevu s vlasom, umelými tkaninami, zvýšeným potením, zábranou odparovania, telesnou námahou, dráždivými látkami v potrave a metabolickými vnútornými ochoreniami. Prah svrbenia je modifikovaný aj psychickým stavom jedinca. Úporné svrbenie chorých extrémne psychicky vyčerpáva, vyvoláva exhaustívne a depresívne stavy z neovláduteľného škrabania na miestach vystavených pohľadom okolia (ruky, krk, tvár). Práve nemožnosť dostať svrbenie a škrabanie pod kontrolu má ďalekosiahle dôsledky v oblasti **kvality života jedinca**. Často sa vyskytuje nervozita, vyčerpanie a náladovosť, čím následne trpí aj ich telesná a duševná výkonnosť. Deti s atopickým ekzémom sú nepokojné, plačlivé, nevrle, majú poruchy spánku. Škrabanie vedie k vzniku nových kožných exkoriácií, čím sa príznaky prehĺbujú a cyklus sa opakuje. Tento stav dieťaťa vyžaduje zvýšenú pozornosť rodičov, ktorí by sa mali snažiť v rámci možnosti predísť upozornovaniu („Neškrab sa!“ „Ovládaj sa!“), ktoré ešte zvyšuje napätie dieťaťa, keďže nie je schopné príkaz splniť, čo v ňom následne vyvoláva pocit krivdy a viny. Domnievame sa, že i keď sú rodičovské snahy kontrolovať škrabanie do určitej miery nutné, môžu mať na dieťa negatívny vplyv. Toto riziko môže byť predovšetkým v strate súkromia dieťaťa, ktoré je neustále pod drobnohľadom rodičov. Program a aktivity, ktorými sa ho rodičia snažia zamestnať, ho

sekundárne môžu vyčerpávať (i keď zrejme nie tak ako škrabanie samotné). Rodičia taktiež môžu mať tendenciu nadmerne monitorovať stav pokožky dieťaťa, ktorá sa stáva jedným z ústredných tém vzájomnej komunikácie. Dieťa následne môže nadobúdať pocit, že iné jeho atribúty a kvality nie sú natoľko dôležité.^(2, 3)

Svrbenie má značný dosah aj do výkonnostnej sféry dieťaťa. Značným problémom je táto skutočnosť hlavne v období školskej dochádzky, odvádza totiž pozornosť dieťaťa, ktoré sa následne nemôže plne sústrediť na vyučovanie. Niekedy sú preto i u bystrého dieťaťa školské výsledky neuspokojivé, čo zvyšuje psychický stres, ktorý opäť vedie k zhoršeniu zdravotného stavu. Na základe uvedeného je možné svrbenie u chorých s atopickým ekzémom považovať za zdroj značnej záťaže, a to ako pre jedinca samotného, tak i pre jeho okolie. Výrazným spôsobom nezasahuje len do celkovej výkonnosti jedinca, avšak v negatívnom slova zmysle ovplyvňuje jeho emočné prežívanie.⁽⁴⁾

Kožné prejavy atopického ekzému sú súčasťou fyzického vzhľadu, čím zasahujú do sociálnej roviny – do kontaktov a vzťahov jedinca s druhými. Každá spoločnosť si v rámci svojej kultúry stanovuje určitý ideál, ktorý zodpovedá jej potrebám a ideovým základom. Z neho sú potom odvodené normy toho čo je dobré a „normálne“, a naopak i toho, čo je neprijateľné či nevhodné. Odlišnosť jedinca od prototypu „normality“ vnímajú ostatní ako určitý druh ohrozenia a majú tendenciu sa od tejto osoby dištancovať. Ideál vytvorený spoločnosťou zahrnuje i estetické kritériá, tie však osoby s atopickým ekzémom nespĺňajú, čím sa znižujú šance ich prijatia a plnej akceptácie zo strany okolia. Zároveň klesá ich sociálny status a nadviazanie uspokojivého kontaktu sa stáva obtiažnejším. Tým, že sú postihnuté viditeľné miesta (tvár, ruky), dieťa sa veľmi ťažko vyrovnáva so



svou odlišností voči ostatným svojim zdravým vrstovníkom. Diéta je vyradené z mnohých spoločných detských aktivít (plávanie, vybrané druhy kolektívnych športov), ako aj z aktivít realizovaných v domácnosti. V neposlednom rade treba spomenúť aj skutočnosť, že okolie pociťuje voči postihnutým odpor a obáva sa možnej nákazy, a tým sa postupne s vekom zväčšuje handicap, nachádzajúci svoj odraz vzmenenom prežívaní a správaní chorého.^(5, 6)

Rozlišujú sa dva druhy atribútov, ktoré môžu viesť k určitému sociálnemu vylúčeniu. Popisuje znaky, ktoré robia ich nositeľa „diskreditovateľným“ – jedná sa o charakteristiky, ktoré nie sú pre okolie na prvý pohľad zachytiteľné, i keď časom môžu byť odhalené (napr. homosexualita). Druhú kategóriu tvoria znaky priamo „diskreditujúce“ – zjavné na prvý pohľad, intenzívne zasahujúce do každej sociálnej situácie. Tu patria aj kožné prejavy u chorých s atopickým ekzémom.⁽⁷⁾

Dermatovenerologická klinika Fakultnej nemocnice na Bulovke realizovala pilotnú štúdiu, pri ktorej porovnávala kvalitu života členov rodiny s dieťaťom s atopickým ekzémom s kvalitou života rodičov detí, ktoré majú iné kožné ochorenie (névy, bradavice, cysty, cievné abnormality). Výskum preukázal signifikantné rozdiely v neprospech rodín s atopickým ekzémom. Zároveň špecifikoval, že najviac je znížená kvalita života rodičov dojčiat a detí do 6 rokov v dôsledku negatívneho vplyvu ochorenia na spánok dieťaťa a ostatných členov rodiny, ďalej zvýšením nákladov spojených s liečbou a ťiž s celkovou únavou a vyčerpaním. V rodinách detí od 7 do 13 rokov bol vplyv ochorenia najviac patrný u rodinných aktivít. U detí najstaršej vekovej kategórie – od 13 do 18 rokov sa problémy týkali nemožnosti zakomponovania detí do domácich prác, s čím sa spájali pocity frustrácie u rodičov.⁽⁸⁾

Ludia s akýmkoľvek zdravotným postihnutím (snáď okrem mentálne handicapovaných) si uvedomujú svoju odlišnosť od majority zdravých, a podľa toho posudzujú i svoju aktuálnu situáciu a postavenie v spoločnosti, ktoré obvykle nebýva príliš priaznivé. Chorému sa totiž zo strany okolia nedostáva toľko úcty a pozornosti, koľko by očakával, a koľko si ľudia vzájomne v bežnom kontakte prejavujú. Chorý jedinec vníma postoje zdravých vo svojom okolí často citlivejšie, než by si ich všimnal za normálnych okolností, pretože je v roli odlišného, často závislého, vzbudzujúceho rôzne emócie.⁽⁹⁾

Podľa výsledkov štúdie kvality života dermatologických pacientov (Infant´s Dermatitis

Quality of Life – IDQoL) a Dermatology Life Quality Index – DLQI) ochorenie ovplyvňuje najmä sociálne vzťahy, obmedzuje denné aktivity a bráni normálnemu sociálnemu vývoju detí.⁽¹⁰⁾

Psychológovia za problematickú považujú tiež tendenciu ľudí „redukovať“ osobnosť chorého človeka na jeho handicap. Následne o ňom neuvažujú v rámci širokého spektra možných atribútov, ale vnímajú ho ako „toho chorého“. V intrapsychickej sfére sa to prejaví neistotou človeka pri nadviazovaní nových kontaktov. I keď sa k nemu totiž ostatní chovajú priateľsky, nie je si nikdy istý, či je im sympatický on sám ako „osoba“, alebo ho vnímajú ako chorého, ku ktorému sa „treba“ správať dobre, a preto tak činia. Človek trpiaci stigmatizujúcim ochorením teda nikdy presne nepozná dôvod, ktorý vedie druhých k interakcii s ním. Časté sú prejavy submisívneho jednaní s okolím. Nevie, či nie je len predmetom ľúlosti a nadmerých ohľadov. Inými slovami: chýba mu zdravá spätná väzba, na základe ktorej by si mohol utvoriť ucelenú predstavu o sebe a o svojom okolí. S tým sú samozrejme spojené aj príslušné racionálne i emocionálne reakcie stigmatizovaného.⁽¹¹⁾

V tomto kontexte je možné očakávať, že kožné prejavy budú výrazne modifikovať sociálne interakcie chorého a jeho okolia, ako aj ich vzájomné postoje a očakávania negatívnych emočných reakcií. Typická je zvýšená dráždivosť a emočná labilita, ktorá je dôsledkom celkového telesného vyčerpania. Častý je smútok ako reakcia na stratu, ktoré dieťa v súvislosti s chorobou utrpelo, pri zameraní na budúcnosť sa zas objavuje strach a úzkostné očakávanie ďalších komplikácií a potiaží. Pokiaľ závažné ochorenie trvá dlhú dobu, môže vyústiť až do psychického vyčerpania, prejavujúceho sa apatiou a celkovou rezignáciou.⁽²⁾

Racionálne hodnotenie choroby je v detstvom veku pomerne v úzadí, pričom jeho charakter závisí hlavne od aktuálnej vývojovej úrovne dieťaťa. Pri posudzovaní choroby predškólakmi hrá významnú rolu ich subjektívny iracionálny pohľad, ktorý len čiastočne odráža skutočnú realitu. Typickou je potreba jasnej a zrozumiteľnej príčiny choroby. Tú vidia buď v konkrétnom externom objekte, alebo i sami v sebe (nemoc vnímajú ako trest za vlastné previnenie). U škólakov sa objavuje realistejšie pohľad, ktorý je však stále spojený s ich konkrétnymi skúsenosťami a aktuálnou situáciou. V rámci dospievania prevláda odmietanie a kritický postoj k chorobe. Do popredia sa dostáva budúca perspektíva, ktorá môže byť ochorením limitovaná. Domnievame sa, že dospievanie je obdo-

bím, ktoré je z hľadiska negatívneho dopadu choroby na psychiku zvlášť rizikové. Už samo o sebe patrí vďaka svojim nárokom a zmenám medzi najstresujúcejšie etapy života, pridružené ochorenie však môže mieru záťaže znásobiť. Atopický ekzém má značné negatívne dosahy do väčšiny oblastí, ktorými sa dospievajúci človek zaoberá. Telesný vzhľad, ktorý je v období puberty a adolescencie ostro sledovaným atribútom a dôležitým zdrojom sociálneho statusu v kolektíve, je u jedincov s touto diagnózou nelákavý. V rámci referenčnej skupiny (väčšinou školský kolektív) ich apriórne vylučuje nielen z kategórie atraktívnych, ale i po fyzickej stránke „priemerných“ rovesníkov. Pokiaľ svoj handicap nevykompenzujú nejakou spoločenskou vlastnosťou, môže sa ľahko stať, že sa ocitnú na periférii kolektívu, kde následne hrozí zvýšené riziko socio-patologických javov (napr. šikana). Budúca perspektíva, o ktorej začínajú dospievajúci uvažovať, tiež nie je v prípade ochorenia atopickým ekzémom príliš pozitívna. V oblasti partnerských vzťahov ich nelákavá vizáž vopred stavia do pasívnejšej pozície v zmysle „Kto ma bude chcieť?“, namiesto toho, aby boli sami aktérmi a vybrali si partnera aktívnejšie. Podobne problematická je i otázka pracovného uplatnenia, ktoré je ekzémom limitované na profesie so špecifickými podmienkami. Domnievame sa, že pokiaľ sa tieto faktory sčítajú, môžu závažne zasiahnuť do práve sa utvárajúcej identity a spôsobiť dlhodobé zafixovanie sebadevalvujúcich kognitívnych stereotypov.⁽⁷⁾

Zvládanie zmaže – coping adaptácia na chorobu je proces, líšiaci sa interindividuálne dĺžkou trvania i spôsobom prevedenia. Diagnostikovanie konkrétnej choroby obvykle vyvoláva šok a tendenciu poprieť tento fakt. Po odoznení tejto prvotnej reakcie nastáva obdobie určitého negativizmu spojené s pocitom frustrácie spôsobenej stratou zdravia. Zároveň sa objavuje hnev ako reakcia na aktuálnu situáciu, ktorú chorý vníma a hodnotí ako nespravodlivú. Môže mať tendenciu ventilovať svoju zlosť smerom k okoliu (zdravotnícky personál, rodinní príslušníci), prípadne využiť jej energetický potenciál k zahájeniu aktívneho boja s chorobou. Postupne dochádza k čiastočnej adaptácii na ochorenie, pacient je prístupnejší liečbe, aktívne spolupracuje s lekárom a snaží sa o zlepšenie svojo zdravotného stavu. Poslednou fázou je zmierenie sa s chorobou, ktoré nastáva po uvedomení si nemožnosti zásadného obratu svojho ochorenia a definitívnej nenávratnosti stavu úplného zdravia.⁽¹¹⁾



U chorých s atopickým ekzémom nemusí proces adaptácie vyústiť až do tejto poslednej fázy, keďže vždy existuje určitá nádej na vyliečenie. Častejšie bude zrejme dochádzať k určitému zafixovaniu v predchádzajúcom štádiu, pre ktoré je charakteristická snaha o hľadanie riešenia vedúceho k úzdrave.⁽¹⁰⁾

Z aktívnych stratégií sa často objavujú priame agresívne riešenia, ktoré môžu nadobúdať mnohé formy (fyzická či verbálna agresia zameraná extrapunitívne na osobu alebo objekt, prípadne intrapunitívne smerom k vlastnej osobe). Podobnou stratégiou, založenou na princípe viny a trestu, je hľadanie vinníka. Chorý si vyberá osobu (prípadne situáciu, okolnosti), ktorej pripíše vinu za svoj súčasný stav a následne sa snaží o to, aby daný človek za tento prečin pykal. Takto sa zároveň zbavuje zodpovednosti za svoj podiel viny na vzniku ochorenia. Inou technikou je kompenzácia, pomocou ktorej sa jedinec snaží vyrovnať nedostatok v oblasti zdravotného stavu vyniknutím v inej oblasti či kompetencii. Autori tu upozorňujú na riziko hyperkompenzácie, pri ktorej dochádza k prílišnému upnutiu na vytýčený (a nie vždy dosiahnuteľný) cieľ, čo môže vyústiť do vyčerpania chorého a ešte hlbšieho poklesu jeho sebahodnotenia.^(4, 5)

Medzi techniky spojené s vyhýbaním je možné zaradiť únik, objektom ktorého môžu byť drogy, alkohol či práca. Častou je i priama a vedomá rezignácia na problém, prípadne jej nevedomá variácia v zmysle racionalizácie, kde sa chorý snaží rozumovo si odôvodniť upustenie od svojho cieľa.⁽⁶⁾

Stratégia izolácie je v prípade atopického ekzému zvlášť nebezpečná. Rozdiel medzi vlastným telesným vzhľadom a aktuálnym spoločenským ideálom krásy môže viesť človeka trpiaceho atopickým ekzémom k presvedčeniu, že by sa mal sociálnym kontaktom radšej vyhnúť a tým predchádzať nepríjemným pocitom prameniacim z interakcie so zdravými. Tým sa však pomyselný odstup medzi ním a okolím ešte viac prehĺbi, dôjde k vzájomnému odcudzeniu a vo finále i k reálnemu vyčleneniu chorého zo spoločnosti. Izolácia chorému spočiatku pomáha udržať v norme svoje sebahodnotenie, postupne sa však pre neho stáva problémom, ktorý už ale nemusí byť schopný samostatne riešiť a bez odbornej pomoci z patovej situácie vyviaznuť.^(2, 8)

ATOPICKÝ EKZÉM A RODINA

Rodinu možno považovať za komplexný a dynamický systém tvorený individualitami jej členov, ako i kvalitou ich vzá-

jomných vzťahov. Zároveň sa nejedná o systém uzavrený, práve naopak – rodina je súčasťou širšieho socio-kultúrneho spoločenstva, pričom medzi ňou a societou neustále dochádza k vzájomným interakciám. Do tohoto zložitého systému vstupuje fakt ochorenia dieťaťa, ktoré predstavuje značnú záťaž a teda zásadným spôsobom ovplyvňuje rovnováhu rodiny, a to ako v zmysle celku, tak i vzhľadom k jej jednotlivým členom. Zároveň nesmieme zabúdať na ontogenetické hľadisko, ktoré zdôrazňuje úlohu rodiny ako primárneho faktoru determinujúceho vývoj a budúce smerovanie dieťaťa.⁽⁶⁾

Uvedené fakty sú len hrubým náčrtom problematiky, ktoré sa budeme venovať v tejto kapitole, pričom sa zameriame na špecifiká, ktoré do nej vnáša diagnóza atopického ekzému. Domnievame sa, že to, ako sa **rodina** s prípadným ochorením dieťaťa vysporiada, záleží na mnohých faktoroch, ktoré sú prítomné dlho pred jeho narodením. Každý rodičovský pár má voči budúcemu dieťaťu určitý postoj, ktorý je ovplyvnený ich zážitkami z vlastného detstva a primárnej rodiny, životnými skúsenosťami, kvalitou vzájomného partnerského vzťahu apod. Podľa autora má teda každé dieťa prichádzajúce na svet od začiatku celkom osobitú, individuálnu životnú a vývojovú podmienku.⁽¹²⁾

V tejto súvislosti uvádzame výskum Kočišovej (2009), ktorá ho realizovala jako súčasť diplomovej práce u rodičov detí trpiacich atopickým ekzémom v Prešovskom samosprávnom kraji. Výskum bol zameraný na rodinu v kontexte zvládania tohoto chronického ochorenia. Výsledky poukázali na skutočnosť, že rodičia detí v útlom veku veľmi negatívne znášajú vizuálnu stránku u dieťaťa s atopickým ekzémom a neskôr v puberte výrazne zápasia s pocitmi menejcennosti u svojho dieťaťa. Zarážajúcim je aj fakt, že 25 rodičov (zo 102 oslovených) sa priznalo k tomu, že boli chvíle, kedy sa za svoje dieťa hanbili. Veľmi povzbudivé však bolo zistenie, že väčšina rodičov je silnou oporou pre svoje deti v procese boja s tak závažným ochorením.⁽⁸⁾

Väčšina ľudí si tvorí určité apriórne, nie vždy realistické predstavy súvisiace s potencionálnou situáciou rodičovstva. Práve na miere realnosti týchto očakávaní bude, podľa nášho názoru, závisieť ich reakcia na dieťa a na negatívne skutočnosti, ktoré v súvislosti s ním môžu vyvstať. Väčšina rodičov, ktorí sa nimi stávajú po prvý krát, nemá jasnú, prípadne len skreslenú predstavu o tom, čo všetko rodičovstvo obnáša. V tomto smere môže byť, podľa nášho názoru, prínosná súrodenecká konštelácia v primárnej rodine, v ktorej človek zastá-

val rolu staršieho súrodenca (hlavne ak bol vekový rozdiel detí výraznejší). Táto pozícia mu totiž umožnila získať určitú skúsenosť so starostlivosťou o deti, prípadne so situáciou ochorenia dieťaťa. Ak sa zameriame priamo na problematiku atopického ekzému, môžeme vzhľadom k dedičnému podkladu tejto choroby predpokladať, že sa s ňou budúci rodičia mali možnosť stretnúť u niektorého rodinného príslušníka, prípadne i sami u seba. Považujeme za pravdepodobné, že ak sám rodič trpí atopickým ekzémom, bude počítať s rizikom výskytu tejto choroby aj u svojho potomka, nebude teda vystavený tak prudkému šoku v prípade, že k tomu skutočne dôjde. Zároveň v neho predpokladáme určitú zručnosť v zachádzaní s ekzémom, takže bude schopný poskytnúť o niečo kvalitnejšiu starostlivosť ako rodič bez tejto skúsenosti. Dôležitá je tu aj vyššia miera empatie – vcítenia sa do polohy svojho dieťaťa, a následne poskytnutie primeranej emocionálnej opory. Negatívnou stránkou však môže byť pocit viny za odovzdanie nepriaznivej genetickej informácie, resp. pocit, že pripravil svojmu dieťaťu rovnaký osud, akým musel prejsť sám. Na záver tejto úvahy ešte spomenieme stratégiu zvládania choroby, ktorú, podľa nášho názoru, rodič s atopickým ekzémom do veľkej miery predáva svojmu rovnako chorému potomkovi. Ten má takto pred sebou „živý príklad“ toho, že sa ekzém dá určitým spôsobom zvládnuť, čím pre neho prestáva byť natoľko ohrozujúci.⁽⁸⁾

Pomerne veľký vplyv na prijatie dieťaťa s atopickým ekzémom má hodnotový systém a celková zrelosť rodičovského páru. Problém môže nastať, ak sú rodičia rigidne fixovaní na „komerčné“ hodnoty, akými sú fyzická atraktivita či výkonnosť. Následne hrozí riziko emocionálneho odmietnutia dieťaťa, prípadne nadmerný tlak na dosahovanie úspechov v iných oblastiach v zmysle nadmernej kompenzácie zdravotného a vzhľadového deficitu.

A naopak, prijatie dieťaťa môže byť v pozitívnom zmysle ovplyvnené okrem iného orientáciou rodičov na spirituálne hodnoty – majú totiž tendenciu vnímať nepriaznivý zdravotný stav dieťaťa ako údel či skúšku, splnením ktorej preukážu určitú kompetenciu a posunú sa ďalej v zmysle osobnostného rastu.⁽⁵⁾

Ochorenie je zásadným zásahom do celkového životného štýlu rodiny. Často nastáva nutnosť zmeniť zažité návyky, denný režim a spôsob trávenia voľného času. Zvyšujú sa nároky na starostlivosť, ktoré so sebou často nesú značnú časovú i finančnú investíciu. Všetky tieto faktory, spojené samozrejme s príslušnou emocionálnou záťažou, zvyšujú



jú riziko upadnutia do chronického stresu a postupného vyčerpania.⁽⁴⁾

Práve zvýšená hladina stresu je vnímaná ako faktor výrazne destabilizujúci rodinnú súdržnosť, a tým spôsobujúci vyšší výskyt vzájomného odcudzenia partnerov s nasledujúcim rozvodom. Veľký význam vzájomnej komunikácii oboch partnerov, ktorá umožňuje ventilovať svoje dojmy a pocity. Možnosť nájsť v partnerovi či partnerke zdroj sociálnej opory je podľa nej dôležitým protektívnym faktorom, znižujúcim riziko zlyhania rodinných funkcií. V o to náročnejšej situácii sa potom nachádzajú slobodné matky či dysfunkčné páry, ktoré si túto vzájomnú pomoc poskytnúť nedokážu. Venuje pozornosť rozdielom v spôsoboch, ktorými sa s chorobou dieťaťa vyrovnávajú matky a otcovia.⁽¹³⁾

Výchova dieťaťa trpiaceho somatickou chorobou zasahuje i partnerský vzťah samotný. V dôsledku intenzívnej starostlivosti vzrastá u rodičov pocit vyčerpania. Zo vzájomnej komunikácie sa vytráca prívetivosť a ústretovosť, naopak stupňuje sa podráždenosť a celkovo negatívne emocionálne prežívanie. Otec obvykle volí únikovú stratégiu a eliminuje pobyt v domácnosti na najnižšiu možnú mieru. Kontrastne s tým vyznieva reakcia matky, ktorá sa väčšinou ešte intenzívnejšie zameria na starostlivosť o dieťa, pričom jej podriaďuje všetky ostatné oblasti života. V tejto súvislosti sa však domnievame, že dôležitú

úlohu hrajú i konflikty a problémy, ktoré v manželstve existovali už v dobe pred prepuknutím choroby. Tá sa potom ľahko môže stať zámienkou, na základe ktorej sa napätie vyhrocuje a vzdialenosť medzi manželmi ešte viac narastá.⁽¹¹⁾

ZÁVER

V našom príspevku sme sa snažili analyzovať vybrané psychosociálne problémy detí s atopickým ekzémom. Pri tomto ochorení ide o chronické ochorenie, s ktorým je pacient konfrontovaný v kontexte. Odborníci musia byť k pocitom pacienta citliví a snažiť sa mu dodať optimizmus a motiváciu, zároveň však nevzbudzovať v pacientovi falošné nádeje. Dôležitým momentom zvládania ochorenia je nájsť všetky podporné metódy, ktoré by viedli ku znovuzískaniu psychosociálnej stability pacienta nad situáciou, v ktorej sa nachádza. V prvom rade ide o zvládnutie príznakov ochorenia, ako aj psychické vyrovnanie sa s danou situáciou.

Literatúra

1. **BOLEDOVIČOVÁ, M.** *Prostriedky rozvoja a podpory efektívneho dojčenia*. Martin : Osveta, 2008. 103 s.
2. **BUCHANEC, J., a kol.** *Vademékum pediatra*. Martin : Osveta, 2001, 1115 s.

3. **BUCHVALD, D.** *Súčasný pohľad na etiopatogézu a liečbu atopickej dermatitídy*. *Pediatric pro praxi*, 2005, 2, s. 88–92.

4. **BULL, R., RUMSEY, N.** *The social psychology of facial appearance*. New York : Springer-Verlag, 1988, p. 23–46.

5. **ČÁPKOVÁ, Š.** *Atopický ekzém u dětí*. *Medicina po promoci*, 2006, 7, s. 58–65.

6. **DANIELSON, CB., HAMEL-BISSEL, B., WINSTEAD-FRY, P.** *Families, health, & Illness: perspectives on coping and intervention*. St. Louis : Mosby, 1993. 324 p.

7. **EVERSON-BATES, S.** *Research involving children 1988. Ethical concerns and dilemmas*. *J Pediatric Health Care*, 1988, 2, p. 234–239.

8. **HRODEK, O., VAVŘINEC, J., a kol.** *Pediatric*. 1. vydanie, Praha : Galén, 2002, 767 s.

9. **KEBZA, V.** *Sociální psychologie zdraví*. In **VÝROST, J., SLAMĚNÍK, I. (Eds.)** *Aplikovaná sociální psychologie II*. Praha : Grada Publishing, 2001, 345 s.

10. **KOČIŠOVÁ, K.** *Problémy rodín s dieťaťom trpiacim atopickým ekzémom*. *Diplomová práca*. Fakulta zdravotníctva PU v Prešove, 2010, 123 s.

11. **MATĚJČEK, Z.** *Psychologie nemocných a zdravotně postižených dětí*. Jinočany : H & H, 2001, 179 s.

12. **ŠAŠINKA, M., ŠAGÁT, T., KOVÁCS, L.** *Pediatric*. Bratislava : Vydavateľstvo HERBA, spol. s r. o., 2007, 740 s.

13. **STOŽICKÝ, F., PIZINGEROVÁ, K.** *Nemoci dětského věku*. Praha : Karolinum, 2002, 236 s.

¹PhDr. Iveta Ondriová, Ph.D., ²MUDr. Anna Sinaiová, Ph.D.
e-mail: ondriova@unipo.sk

¹Prešovská univerzita, Fakulta zdravotníckých odborov, Katedra ošetrovateľstva

²FNSP Prešov, Perinatologické centrum



K základům první dermatovenerologické kliniky – II. část

Vilém (Wilhelm) Petters (1826–1875)

Kružicová Z.

Čes. Dermatovenerol., 2013, 3, č. 2, s. 123–127

V VIII. ročníku Časopisu lékařů českých (dále ČLČ) z roku 1869 vyšel další Pettersův článek s venerologickou tematikou *Několik slov o léčbě nemocí venerických*, ve kterém zkráceně popisuje léčbu a komplikace jednotlivých venerických nemocí. Rozebírá zde zánět žaludu a předkožky, kde za hlavní příčinu vzniku balanitidy a balanopozitidy udává mechanické dráždění kůže na žaludu buď nečistotami, či nedostatečnou hygienou pacienta. Za hlavní komplikaci kapavky považuje vznik „kukly“ čili fimózy a za další, z dnešního pohledu mylnou, komplikaci kapavky považuje vznik špičatých kondylomát, jejichž synonymum papilomy v Pettersově článku rovněž můžeme najít. Dnes je již spolehlivě dokázané, že špičatá kondylomata neboli condylomata acuminata nejsou komplikací kapavky, byť se i v dnešní době velmi často vyskytují současně s kapavkou či jinými sexuálními přenosnými nemocemi. Condylomata acuminata jsou způsobena neonkogenními neboli nízkorizikovými lidskými papilomaviry. Lidské papilomaviry (*Human papillomavirus*, HPV) jsou v dnešní době nejčastější sexuální přenosnou virovou infekcí, kterou se infikuje 50–70 % sexuálně aktivní populace. HPV infekce se přenáší pohlavním stykem či intrapartálně z nemocné matky na dítě. Lidské slizniční typy papilomavirů hrají podstatnou roli v etiopatogenezi prekanceróz a karcinomů děložního hrdla a vulvy, jsou detekovány v penilních intraepiteliálních neoplaziích a karcinomu penisu, análních intraepiteliálních neoplaziích a karcinomech anu, způsobují prekancerózy a karcinomy orofaryngu.⁽¹⁾

Nicméně v tomto článku Petters uvádí, že z 336 pacientů se špičatými fičky jich bylo pouze osm bez klinických známek kapavky či jiné venerické infekce. Petters v článku zcela správně uvádí, že „se objevují vegetace u osob pohlavně ještě ani spolu neobcujících, u dětí. V takových případech se vegetace zrodily následkem zánětu žaludu neb lůna ženského“. Z toho lze předpokládat, že Petters měl správně podezření, že u vegetací (špičatých kondylomát) existuje i jiná možnost přenosu než sexuální cestou a správně zde uvádí možnost přenosu z lůna ženského, že se jednalo o nákazu dítěte při porodu, jehož matka měla condylomata acuminata. Za základ léčby papilomů Petters považuje jejich odstranění nožem, nůžkami nebo leptavými léky, a samozřejmě dodržování důsledné hygieny. Za další pokrok z pohledu správného rozeznání nemocí je to, že Petters zde spolehlivě rozlišuje špičatá kondylomata (condylomata acuminata, virovou HPV infekci) a široce přisedlá kondylomata (condylomata lata, jeden z klinických projevů sekundárního stadia syfilisu), u kterých naopak doporučuje léčbu rtutí, jódem či jinými protipříjčnými léky v kombinaci se sedavými koupelemi. V závěru článku se lze dočíst, že dle Petterse „v léčbě všech venerických chorob vedle patřičného dietetického se chování voda prvním nejvydatnějším a spolu nejlacnějším lékem jest, bez kterého nemocí takové ani vyléčeny býti nemohou“.⁽²⁾ V devátém ročníku ČLČ Petters uveřejnil článek mimo venerologickou problematiku s názvem *Lupenka (psoriasis)*. V současné době se tato nemoc píše lupénka, Pettersův článek nesl název lupenka (s krátkým e).

Dle autora se lupénka řadí mezi nejzájemnější kožní nemoci. Jako synonyma názvu nemoci udává *oblitina*, *lepra vulgaris Willani*, *herpes squamosus furfuracens*, a řadí jí dle Hebry k chorobám *počasné výpotky tvořící a mezi dermatosy lupinaté*. Ačkoliv autor udává, že i přesto, že se lupénka jako nemoc často objevuje, je její podstata nejasná a léčba nespolehlivá. Petters zde uvádí statistiku, že za sedm let léčil 4071 kožních nemocí, z nichž byla lupénka diagnostikována ve 105 případech. Pouze dvě kožní nemoci léčil častěji, a to opar (627 případů) a zdaleka nejčastěji svrab (2193 případů). Rozlišuje dvě různé formy lupénky, které se klinicky sobě podobají, ale podstatou onemocnění se jedná o dvě zcela rozličné jednotky – *lupenku prostou* čili *neškodnou (psoriasis insons)* a *lupenku příjčnou (psoriasis syphilitica)*, o které ale v článku nepojednává. Prostá lupénka se klinicky projevuje červenými skvrnami a pupenci, vyčnívajícými nad plochu kůže, často krytými bělavými či stříbrolesklými lupinami různé velikosti, tloušťky či tvaru. Lupénka prostá se vyskytuje na zevních stranách končetin a zvláště na kolenu a loktech, odkud se může dále šířit. Zároveň může postihovat kstici, obočí, hřbet, kříž, třísla, šourek, dlaň a šlápu. V obličejí Petters pozoroval lupénku u pacientů pouze zřídka. Zároveň velmi správně popisuje postižení nehtů, které jsou tlusté, suché a zvláště tvrdé, které se při stříhání nůžkami třepí a lámou. Petters se v článku kloní k Hebrovu dělení lupénky na *lupenku kropenatou (guttata)*, která tvoří první stadium počínající kožní choroby, které časem přechází do dalšího



stadia lupenky puntičkovité (*psoriasis punctata*), která tvoří hrbolky velikosti špendlíkové hlavičky. Dále rozlišuje lupenku okřínatou (*psoriasis scutellata*), a dosáhnou-li skvrny velikosti menších mincí, pak rozlišuje lupenku penízkovitou (*nummularis*). V případě, že projevy splynou ve větší plochy, které jsou pokryté šupinami, vzniká lupenka rozlehlá (*psoriasis diffusa*). Zmizí-li ze středu projevů penízkovité šupiny, vzniká lupenka kruhová (*psoriasis orbicularis seu annulata*), dříve nazývaná *lepra vulgaris*. Sahají-li při dalším vývoji nemoci jednotlivé kruhy do sebe, vzniká lupenka klikatá (*psoriasis gyrata*) a v případě, že se lupénka rozšířila ve větší plochy kožního povrchu s tlustými šupinami, vyvine se lupenka zastaralá (*psoriasis invertata*). Petters pozoroval u některých pacientů s lupenkou hojný nános psoriatických šupin ve křtici, které časem tvořily tvrdé, slepené, stříbrolesklé plochy, které po ostříhání vlasů připomínaly hrbolatý, krápníkům podobný útvar (*Tropfstein*). Z pohledu současné dermatologie je toto dělení lupénky samozřejmě v odstupu jeden a půl století zastaralé, i když některé pojmy zůstaly dodnes zachovány. Dnes rozlišujeme několik klasifikací psoriázy (podle primárních eflorescencí, podle distribuce eflorescencí, podle tíže onemocnění) a i podle průběhu onemocnění, kdy se lupénka dělí na akutní lupenku – eruptivně exantematickou psoriázu, kam patří *psoriasis guttata* a *nummularis*, nomenklaturně názvy dodnes zachované, a zároveň mezi akutní formy patří i lupenka erythrodermická, kdy se jedná o generalizované postižení celého kožního povrchu. Další formou je chronicky stacionární lupénka – *psoriasis vulgaris* chronica, která postihuje kůži v predilekční lokalizaci včetně postižení kůže křtice, nehtů, dlaní a plosek.⁽³⁾ Problematika lupénky je dnes velmi komplexní, jedná se o těžké kožní onemocnění, které často postihuje nejenom kůži, ale i kožní adnexa a klouby, při těžkém postižení vyžadující nejenom lokální, ale i závažnou systémovou léčbu. Léčbu lupénky nebudu dále rozepisovat, ale vrátím se zpět k Pettersově článku o této kožní nemoci. V článku Petters správně předpokládá dědičnost této kožní nemoci, vyvrací nakažlivost lupénky a její prognózu hodnotí jako nepříznivou s častými recidivami. Léčbu psoriázy považuje za komplikovanou, a uvádí následující možnosti léčby této kožní nemoci. Lupenku dle Petterse bylo možné léčit léky celkovými, jako jsou *otrušík (arsen)* nebo *rtuť*, které ale lépe účinkují při léčbě lupénky syfilitické. Otrušík (arsen) se používá buď jako *roztok Fowlerův*, který obsahuje v 90 kapkách vody jeden gram arzenu a dává se zpočátku šest kapek dospělým a tři kapky dětem

denně. Dále bylo možné otrušík podávat v roztoku *Pearsonově*,⁽⁴⁾ který obsahuje gram arzenu v unci vody a dává se třikrát denně 15 kapek. Eventuálně bylo možné lupenku léčit *Donovanovým roztokem*,⁽⁵⁾ který obsahoval 39,5 gramu arzenu, 76 gramů jódu a 100 gramů rtuti. Petters přiznává, že arzen k celkové léčbě lupénky nepoužíval, naopak za rychlejší a spolehlivější považuje léčbu místní. Doporučuje Hebrovy lázně ve vanách, které urychlují odloučení šupin a změknutí škůry, eventuálně jako lázně lze použít zřídla, a to zejména sírnatá. Jako specifickou zevní léčbu s bezprostředním efektem uvádí mazavé mýdla (sírové či jodové), které zklidňují kůži a hojí zánět a lze je vtírat do kůže vlněnou látkou nebo dokonce kartáčem. Hebra aplikoval někdy místo mýdla *spiritus saponis kalinus*. Mezi nejúčinnější topickou léčbu, která je s dobrým efektem používána i dnes, řadil Petters dehet bukový, jedlový nebo kameounuhelný, který se aplikuje na psoriatické projevy. Petters upozorňuje, že s dehtem je potřeba zacházet opatrně a aplikovat ho pouze na postiženou kůži, protože dehet se kůží vstřebává a může mít celkové účinky. Zde se odvolává na svůj článek z roku 1855, kdy zkoumal moc pacientů léčených dehtem, kdy prokázal systémové vstřebávání.⁽⁶⁾

Ke své oblíbené venerologické problematice se vrací dalším článkem *Několik slov o zabráňujícím léčení šankrů a příjice celkové vyříznutím šankrů a indurací Hunterových*, kde se odvolává na článek dr. Pavla Vogta, soukromého docenta v Greisfeldu, který byl vydaný v roce 1871 a kde dr. Vogt doporučoval vyříznutí primárních vředů a indurací v primárním stadiu syfilis, čímž chtěl zabránit rozšíření nemoci. Petters ale tuto metodu nepovažoval za spolehlivou, protože opakovaně u pacientů se šankrem pozoroval, že ačkoliv u nich byla provedena obřízka se současným odstraněním tvrdého vředu, tak i přesto u nich došlo ke zduření tříselných uzlin a progresi nemoci do dalšího stadia. Petters proto přímo uvádí že „*dle uvedených vlastních zkušeností nemohu tedy vyříznutí šankrů neb indurací příjicích, aby nákaza byla zničena a vývin celkové příjice zamezen byl, doporučovati*“.⁽⁶⁾

Další Pettersovou rozpravou v XI. ročníku ČLČ byla *K otázce přenesení příjice chráničkami*, kde hojně čerpá z názorů a článků svých zahraničních kolegů. Petters zde pojednává o možnosti přenesení syfilis při očkování proti pravým neštovicím. V dané době nešlo o očkování v pravém slova smyslu, samozřejmě se očkovací látka nevyřáběla průmyslově, ale byla odebírána z puchýřků na vemeni krav, a posléze z puchýřků nemocných. Tuto metodu jako první i přes velmi chabé přijetí odborné společnosti

zavedl **Edward Jenner (1749–1823)**, jehož prvním očkovancem byl v roce 1796 osmiletý chlapec James Phipps, kterému naočkoval látku získanou z puchýře sluzky Sarah Nelmesové, která se nakazila při dojení. Očkování proběhlo bez komplikací, a když mu pak Jenner v odstupu tří měsíců provedl kontrolní infikování pravými neštovicemi, zůstal chlapec zdravý. Jenner se pokoušel o svém objevu referovat na půdě Královské společnosti, sklídlil však odmítnutí. Toto ho ale neodradilo v dalším pokračování ve vakcinaci, které bylo natolik úspěšné, že do roku 1800 bylo očkováno celkem 6000 osob, což Jenner publikoval ve spisu *An Inquiri into the Causes and Effects of Variole Vaccinae* (Náhled na příčiny a důsledky očkování proti pravým neštovicím), který vydal na vlastní náklady v roce 1798. Tento spis vyšel v roce 1799 v Hannoveru německy a v témže roce ve Vídni latinsky. Tím se vakcinace začátkem 19. století dostala do širokého povědomí evropských lékařů.⁽⁸⁾ Na místě, kam byla očkovací látka do kůže vpravena, vznikla chránička, drobná místní reakce, kterou doprovázela pouze velmi mírná celková reakce na očkování, která do pár dní spontánně ustoupila. Petters ve svém článku diskutuje o tom, zda bylo možné chráničkami či samotnou vakcinací přenést i syfilis. Cituje zde například článek dr. Auspitze (1835–1886) *Die Transmission der Syphilis durch die Vaccination* (Přenos syfilis vakcinací), který byl publikován ve Vídni v roce 1866. U vakcinovaných dětí se do pár dnů až týdnů po vakcinaci rozvinula příjicná vyrážka, nebo dokonce u imunitně oslabeného organismu došlo při současné infekci syfilis i k rozvoji pravých neštovic a dokonce i k úmrtí několika pacientů. Lékaři u některých pacientů pozorovali, že u očkováných dětí se objevily po odpadnutí strupu na místě očkování tvrdé vředy. Zde cituje práci dr. Tassaniho z roku 1841, který pozoroval dokonce epidemii syfilis u vakcinovaných dětí. Dále zde uvádí práci dr. Haydena (1819–1881) z Anglie z roku 1843, který psal o dvou dětech ve věku 9–10 měsíců, kterým byla vakcinována látka z puchýře chlapce, o kterých se lékař domníval, že se jednalo o puchýře při pravých neštovicích. Ve skutečnosti se poté prokázalo, že to nebyly puchýře neštovičiny, nýbrž syfilitické, protože chlapec i jeho matka byli nakaženi příjicí, v důsledku čehož se u naočkovaných dětí rozvinula syfilis a obě naočkované děti pocházející se zdravých rodin zemřely. Z toho vyplývá, že vzhledem k tomu, že se očkovací látka odebírala v 19. století z nemocných, u kterých se lékaři domnívali, že jde o pravé neštovice a kde nemohli s jistotou tuto diagnózu vzhledem k chybějícím přesným diagnostickým metodám stanovit, často došlo k odebrání te-



kutiny z puchýře pravých neštovic, ale například i ze syfilitického puchýře či jiného projevu příjice. Vyvrcholením této situace – jak popisuje Petters – bylo, že se roku 1855 obrátila generální zdravotní rada anglická pro hádky v záležitosti nuceného očkování na lékařské spolky a autority s otázkou: „Máte příčinu věřití neb se domnívati, že by miza vzata z pravé Jennerovy neštovice na očkováního příjici převéstí mohla?“ Na tuto otázku odpovídalo 539 významných tehdejších lékařů, a samozřejmě ani jejich odpovědi nebyly jednoznačné a jednotné. Nejvíce angličtí lékaři, ke kterým se přidali zejména francouzský lékař patolog A. F. Chomel (1788–1858), internista L. Rostan (1790–1866), anatom a patolog P. F. Rayer (1793–1867), chirurg a anatom Velpeau (1795–1867) a dermatovenerolog P. Ricord (1800–1889), odpověděli záporně. Na rozdíl od nich se vídeňská škola v čele s internistou J. Oppolzerem (1808–1871), syfidiologem C. L. Sigmundem (1810–1883), dermatovenerologem F. Hebrou (1816–1880) a chirurgem G. Simonem (1824–1876) od tohoto názoru naopak odkláněla a popírala možnost současně „chráničko-příjicné nákazy“. Sám Petters nemá k této otázce zcela jednoznačný postoj, ale z článku lze vycítit, že spíše se přiklání k té variantě, která možnost přenést syfilis vakcinací proti pravým neštovicím připouštěla.⁽⁹⁾ V již citovaném článku předního českého infekcionisty doc. MUDr. Machaly, CSc., je možno se dočíst, že vakcinaci proti pravým neštovicím, která se prováděla v 19. století, bylo možno přenést nejenom syfilis, ale i růži (neboli streptokokové onemocnění) či žloutenku. Na tomto místě je nutno zmínit, ačkoli se to netýká Petterse, že v úplné eradikaci pravých neštovic hrál zcela zásadní roli československý epidemiolog prof. MUDr. Raška, DrSc. (1909–1987), který byl jedním z hlavních tvůrců a osobně se podílel na programu Světové zdravotnické organizace, jež si tento cíl vytyčila a v roce 1977 i úspěšně splnila. Za to udělila Anglická královská lékařská společnost prof. Raškovi v roce 1984 Jennerovu medaili, která je v oblasti boje proti infekčním chorobám považována za nejprestižnější ocenění ve světě.⁽¹⁰⁾ Ve stejném čísle ČLČ můžeme najít další Pettersův krátký článek, a to *O nepravidelnosti barviva kůže vůbec a o bělině zvlášť*. Co se týká zbytnění barviva, autor opisuje skvrny menší či větší velikosti, které jsou v rovině kůže nebo vyvýšené nad úroveň kožního povrchu. Z něvů jsou zde uvedeny naevy spili, které autor jmenuje jako znamení barvitá, poté znamení bradavkovitá – naevy verrucosi, dále naevy vasculares, které mají „větší hojnost cév“ a névy srstnaté – naevy pilosi, a to tehdy, jsou-li porostlé chlupy. Dále při změně pigmentu kůže a nahromadění

žlutého zbarvení kůže autor upozorňuje na žlutiny – chloazmata, která mohou být projevem onemocnění vnitřních orgánů. Petters v článku odkazuje na Hebrovo dělení žlutin nebo hnědin v idiopatické – prvotní a v symptomatické – druhotné. Prvotné hnědiny anebo žlutiny vznikají dle autora v důsledku působení mechanických faktorů – chloazma traumaticum, tlakem, působením žíraviny či louhu na kůži – chloazma toxicum, anebo působením horka či zimy – chloazma caloricum. Druhotné hnědiny autor klinicky pozoruje u žen v těhotenství či u nemocí dělohy nebo rodidel. V článku velmi pokrokově a diferenciatnědiagnosticky správně poukazuje na nutnost pamatovat si místní či generalizovanou změnu barvy kůže do barvy tmavšího bronzu při nemoci Addisonově. Při úbytku barviva ve smyslu jeho úplného či parciálního chybění autor používá termín bělenka, kterou dělí na vrozenou (leucoderma congenitale), která je buď úplná – albinismus universalis, nebo místní – albinismus partialis, které ale obě zůstávají u pacientů celoživotně beze změny, bez tendence repigmentace. Bělenka získaná (leucoderma acquisitum) je dle autora, co se týká velikosti, pouze místní, nikdy nedojde k postižení celého kožního povrchu. Zde se již objevuje dodnes používaný termín, a to bělenka získaná neboli vitiligo, u kterého autor vidí souvislost s celkovým, bližší nespecifikovaným onemocněním, což byl velmi správný předpoklad.⁽¹¹⁾ Dnes je prokázáno, že vitiligo vzniká zejména u autoimunitních onemocnění, jako jsou poruchy štítné žlázy (zejména Hashimotova tyreoiditida a Gravesova nemoc), jiné endokrinopatie (jako je Addisonova nemoc), diabetes mellitus, alopecia areata, perniciozní anémie, zánětlivé onemocnění střev, psoriáza a autoimunitní polyglandulární syndrom.⁽¹²⁾ V roce 1873 mu vyšel v ČLČ článek s názvem *Všeobecná pravidla léčení nemocí kožních vůbec a občasných zvlášť*, ve kterém upozorňuje na možnosti nesprávné diagnostiky kožních nemocí, dává do souvislosti nemoci vnitřní s možnými kožními příznaky a velký důraz klade na nemoci infekční. Tento článek autor pojímá obšírně, bez zaměření na konkrétní kožní onemocnění. Při léčbě klade velký důraz na důkladnou hygienu a mytí kůže, oleje upřednostňuje ke změknutí a odloučení šupin, dehet doporučuje jako protizánětlivý lokální lék, náplasti k léčbě odřenin a vředů. Leptadla jsou dle autora vhodná buď jako zasypy, například kamenec pálený, sírnan mednatý, nebo jako kamence lapis causticus či kamínek pekelný k léčbě výrůstků a novotvarů kůže, jako jsou například špičaté fičky. Síru uplatňuje k léčbě svrabu, léky rtuťové a jo-

dové mimo jejich použití jako lokálních prostředků příliš nepoužívá. Dvě hlavní zásady, které Petters hodnotí jako základní při léčbě každé kožní nemoci jsou: „Hleďme sobě dopodrobna provedení čistoty kůže a vystříhejme se všeho, co by kůži jaksí dráždití mohlo.“⁽¹³⁾

V roce 1874, již jako přednosta I. kliniky pro kožní nemoci a syfilis a zároveň primář, navazuje Petters na své předchozí pojednání o svrabu dalším článkem *Beitrag zur Statistik und Behandlung der Scabies*⁽¹⁴⁾ (Příspěvek ke statistice a léčbě svrabu).

Ve XIII. ročníku ČLČ Petters uveřejnil obšírný článek s názvem *O způsobech léčení příjice povšechné*, ve kterém rekapituluje historii léčby syfilis až do jeho doby. Nejstarší metody léčby syfilis spadaly do období mastičkářů, kteří různými, často tajnými mastmi potírali nemocná místa. V 16. století se používaly odvary z různých bylin (lignum sanctum, arbor mibilis, spes hominum atd.), léčba byla navíc spjata s pouštěním žilou, dietními opatřeními a často i pocením nemocného. Podávaly se takzvané pillulae Barbarossae, vyrobené ze rtuti a terpentýnu, kterými dle článku byl léčen a vyléčen i francouzský král František I. V období Paracelsa se do popředí dostávaly kvajak a sarsapirilla, a poté začátkem 17. století byl novinkou v léčbě lues kalomel, který spolu se rtutí tvořil základ léčby. Rtuť se často nadužívala, hojně se používaly rtuťové masti, kterými se potírala postižená místa, pravděpodobně i velkého rozsahu. Léčba byla pro pacienta často velmi náročná jak psychicky, tak i fyzicky. Petters zde popisuje léčebné metody, například velmi krutou salivační kúru Sydenhamovu (1624–1689), který nemocnému podával projímadla, pacienty nutil potit se, denně po dobu až 36 dnů museli nemocní čtyři libry slin ze sebe vydat a navíc si denně museli tito pacienti natírat 5–8 unci rtuťové masti. I v daných dobách se proti této velmi specifické, a pro pacienta extrémně zatěžující léčbě ozývaly nesouhlasné hlasy jiných odborníků. Tato léčba byla modifikována začátkem 18. století, kde nemocní sice nadále užívali projímadla, k tomu jim navíc pouštěli žilou, ale rtuť mazali pouze 1 a ½ unce obden a ve dnech, kdy se rtuť nemazala, používali lázně. Když se u pacientů dostavilo slintání, mělo se natírání rtuťovou masťou naopak ukončit. Boerhaave (1668–1738) uznával rtuťovou léčbu pouze při syfilitickém postižení hltnu, kdy zase naopak podával kalomel šest dnů v dávce devět gramů každou druhou hodinu až k docílení slintání, čímž vlastně vředy v hltnu pravděpodobně leptal. Naopak Van Swieten (1700–1772), který sice léčbu a natírání rtuťových masťou schvaloval, varoval před leptáním vředů z obavy před jejich



metastázami a podával sublimát v roztoku lihovém. Z Pettersova článku se dále dozvídáme, že až v polovině 18. století se přišlo na to, že rtuť sice jednotlivé úkazy příjice odstraňuje, nikdy však „jed příjící z těla nevyklučuje“. V letech 1833–1836 byl v Dublinu uveden Wallacem (1791–1837) nový lék na příjici, a to jodid draselný, který zastávalo velké množství lékařů, například i vídeňský primář dr. Mojsisovics v roce 1845. Od té doby se při léčbě této rychle se šířící nemoci uplatňovala zejména kombinace rtuti a jódu, spolu se zavedením rtuťových koupelí. Hebra ve Vídni preferoval a zkoušel opět zavést do praxe i podkuřování rtuť,

které s dobrým efektem využil v léčbě svých pacientů i autor tohoto článku. Jako zcela nový způsob léčby syfilis Petters popisuje metodu aplikace léků přímo pomocí subkutánních injekcí, který byl zavedený Alexem Woodem (1816–1892) v roce 1857 a poté jej zkoušeli i Hebra, Ricord (1800–1889) a ostatní. Injekčně se aplikovala rtuť, sublimát, kalomel i jodoform. Lékaři často u svých pacientů pozorovali v místech vpichů indurace, zduření a hnisavé hlízy. Jako další způsob možné aplikace rtuti zavedl prof. Zeissl (1817–1884) ve Vídni její podávání konečníkem ve formě čípků. Za nejzajímavější fakt z článku pokládám to, že Petters

zmiňuje „syfilizaci“, pojem, který jsem poté nikdy již v literatuře nezachytila, která se pravděpodobně opírala o očkování při pravých neštovicích a podobně se očkoval i hnis šankrový. Autor zde jmenuje Ausiase Turenna z Paříže, který v roce 1844 naočkoval opici hnisem odebraným ze syfilitického šankru, čímž se mu podařilo přenést na zvíře příjici. Aby se dokázalo, že byla přenesena skutečně příjice, nechal se zase dr. Welz z Würzburgu, žijící v té době v Paříži, naočkovat hnisem z vředu u opice, a skutečně se u tohoto doktora vytvořil šankr. Naštěstí se syfilizace ve vědeckých kruzích neuchytila a nepředpokládalo se, patrně díky tomu, že u jednoho člověka viděli lékaři opakovaně nakažení se syfilis, že po očkování získá člověk proti syfilis protilátky a bude proti této nemoci imunní. Kdyby se toto provádělo, došlo by naopak k prudkému šíření, troufám si říci až k epidemii, syfilis. V závěru článku Petters polemizuje, že ačkoliv venerologové jeho doby mají v rukách jakousi léčbu, zejména rtuť a jodid, nejsou jasně daná schémata ani doporučeny postupy, jak dlouho, kdy rtuť a kdy jodid mají používat, jak dlouho mají pacienti léčit či jaký způsob aplikace léku vybrat. Z článku je naprosto zřejmé, že od počátku se v léčbě příjice uplatňovaly zcela protichůdné metody, kdy jedni určitou léčebnou metodu nadšeně užívali a druzí jí naopak opovrhovali. Petters článek uzavírá slovy: „*Jsem přesvědčen, že ačkoliv posud se lékaři o tom hádali, zda-li příjice povšechná rtuťi léčena býti má neb ne, se přece většina lékařů v případech těžkých ke rtuti asi obrátí, v jakési jistotě, že ač jí nemoc samu nevyklučí, přece zmírnění úkazů místních docílí, neb takové aspoň na čas odstraní.*“⁽¹⁵⁾ Tento článek ukazuje na nelehkou situaci, kterou si můžeme v současné dermatovenerologii či v jiných lékařských oborech v podstatě pouze velmi těžko představit, protože léky před zavedením do praxe jsou dlouho vyvíjeny, klinicky zkoušeny, mají důsledně zmapované nežádoucí účinky a zejména máme doporučené postupy, o které se při léčbě nejenom syfilis můžeme opřít. Ve stejném ročníku a čísle ČLČ můžeme najít Pettersův další článek o léčbě lupénky *Čtyři případy lupenky léčené roztokem utrychu (roztokem Fowlerovým)*, ve kterém důsledně rozebírá rozsah lupénky, průběh léčby i recidivy onemocnění u čtyř pacientů léčených touto metodou. U pacientů se podával roztok denně perorálně ve formě kapek a dávka se pozvolna navyšovala. Často u vyšší dávky měli pacienti bolesti žaludku, které byly poté důvodem ke snížení množství podávaného Fowlerova roztoku. U pacientů, kteří byli důsledně váženi, si Petters všiml, že postupně při léčbě přibývají na

Tab.	Přehled Pettersovy časopisecké publikační činnosti		
	Beobachtungen an fünf Diabetesskranken	Vierteljahrschrift für die prakt. Heilkunde	1855
	Die Harn bei Theereinreibungen	Vierteljahrschrift für die prakt. Heilkunde	1855
	Bericht von der ersten medizinischen Klinik in Prag aus den Jahren 1853-1854	Vierteljahrschrift für die prakt. Heilkunde	1856
	Bericht von der ersten medizinischen Klinik in Prag aus den Jahren 1853-1855	Vierteljahrschrift für die prakt. Heilkunde	1856
	Bericht von der ersten medizinischen Klinik in Prag aus den Jahren 1853-1855	Vierteljahrschrift für die prakt. Heilkunde	1856
	Untersuchung über die Honigharnruhr	Vierteljahrschrift für die prakt. Heilkunde	1857
	Náčrty uroskopické	Časopis lékařů českých	1862
	Emphysema cutaneum ung partieller Pneumothorax bei einem Tuberculosem	Vierteljahrschrift für die prakt. Heilkunde	1859
	Aneurysma aortae thoracicae descendentis	Vierteljahrschrift für die prakt. Heilkunde	1861
	Über das Foramen ovale im Septem atriorum cordis bei Erwachsenen	Vierteljahrschrift für die prakt. Heilkunde	1862
	Ein Beitrag zur Lehre vom eiternden Bubo	Vierteljahrschrift für die prakt. Heilkunde	1865
	Zur Lehre von den Vegetationen	Vierteljahrschrift für die prakt. Heilkunde	1866
	Jak šankr bývá léčen	Časopis lékařů českých	1866
	O kamenech slinných	Časopis lékařů českých	1867
	Dobré zdání fakulty lékařské o poranění Jana Z. z K.	Časopis lékařů českých	1868
	O kapavce na základě statistiky	Časopis lékařů českých	1868
	Zdání lékařské o nakažení příjícím	Časopis lékařů českých	1868
	Neobyčejný případ příjice oční - Kyklitis specifica	Časopis lékařů českých	1868
	Bericht über die innerhalb der letzten fünf Jahre im k. k. allg. Prager Krankehause behandelten Krätzenkranken	Vierteljahrschrift für die prakt. Heilkunde	1868
	Několik slov o léčbě nemocí venerických	Časopis lékařů českých	1869
	Lupenka (psoriasis)	Časopis lékařů českých	1870
	Několik slov o zabraňujícím léčení šankrů a příjice celkové vyříznutím šankrů a indurací Hunterových	Časopis lékařů českých	1871



váze, a poté posléze opět, částečně patrně i z důvodů bolesti žaludku, opět na váze ubývají. Nejednalo se však o žádné velké váhové výkyvy, většinou tak 2–3 kilogramy u jednotlivých pacientů, nicméně i toto přitahovalo Pettersovu pozornost, protože v té době se tvrdilo, že tyto váhové výkyvy způsobuje právě užívání utrýchu, který se podával z určitých, v článku neobjasněných, příčin i koním, kteří rovněž se pak zmohutněli a získali lesklou srst. Petters proto chtěl toto tvrzení a své pozorování ověřit a ke svému pokusu si vybral králíky, vždy tři ze stejného vrhu, kde dvěma Fowlerův roztok podával a třetímu ne. Jeho pokusy s králíky ale nebyly vzhledem k rozdílnému pohlaví příliš průkazné, výkyvy váhy nebyly signifikantní, tudíž Petters tento pokus nepovažoval za průkazný. Nicméně u pacientů lze určité navýšení váhy pokládat i za výsledek menšího fyzického výdeje či aktivity v průběhu hospitalizace. Petters viděl po ukončení léčby Fowlerovým roztokem u pacientů často ještě horší recidivy psoriázy s větším plošným kožním postižením, proto úplně k této léčbě neinklinoval, naopak více se klonil k lokálnímu použití dehtu, se kterým měl dobré zkušenosti nejenom při léčbě pacientů na klinice, ale i ve své soukromé praxi.⁽¹⁶⁾

A čtvrtým článkem v identickém ročníku ČLČ jako výše zmíněné publikace byl přehledový, spíše statistický článek *Poslední epidemie neštovic v Praze (1872–1873)*. Autor v článku sleduje velikost chráničky, její možnou infekci a kontaminaci – doporučuje proto adekvátní starostlivost a péči o místo po očkování. Na základě svého pozorování se Petters klonil k očkování proti pravým neštovicím a doporučuje je i z toho důvodu, že nemocných po zavedení očkování výrazně ubývalo.⁽¹⁷⁾

Na sklonku své kariéry Petters publikoval článek *Über Lymphorrhagie*⁽¹⁸⁾ (O lymforagii) a již po jeho smrti v roce 1876 vyšel článek *Die Blatternepidemie in Prag in den Jahren 1872/73*⁽¹⁹⁾ (Epidemie neštovic v Praze v letech 1872/73). (Tab.)

V osobě prof. Wilhelma Petterse našla pražská dermatovenerologie oddaného bojovníka za další vývoj tohoto oboru, s jehož významným přispěním se mohl tento klinický obor medicíny dále nejenom vědecky, ale i institucionálně vyvíjet. Zejména díky jeho naléhavým žádostem o vybudování samostatné dermatovenerologické kliniky, kterým bylo nakonec v roce 1872 vyhověno, učinila dermatovenerologie další krok ke

své samostatnosti a uznání. Petters byl kromě jiného i výborný lékař a vědec, zejména díky svému objevu acetonurie u diabetiků, kterou popsal i publikoval jako první. Díky svým klinickým schopnostem a pozorováním dokázal proniknout do hloubky dermatovenerologie a četnými publikacemi nejenom v českém, ale i v německém jazyce upevnil její pozici nejenom na půdě pražské lékařské fakulty, ale i střední Evropy. Neúnavně publikoval i přednášel a jako první dermatovenerolog přednášel od letního semestru 1865 také česky. Široké spektrum témat jeho publikovaných článků nás přesvědčuje o jeho klinických znalostech nejenom v interním lékařství, ale i v dermatovenerologii, které se s láskou věnoval a dále ji rozvíjel.

O velikosti Pettersovy osobnosti svědčí i to, že Časopis lékařů českých ocenil přínos Wilhelma Petterse dne 31. července 1875 i ve zprávě o jeho smrti:

„Prof. dr. Vilém Petters, předseda spolku lékařův českých jest mrtev. Skonal náhle dne 29. července po 6. hodině večerní. Mocnou rukou zasáhl opět osud nelítostný řady naše, ze středu našeho vyrval nám jednoho z nejlepších, náhle přerušil život muže, jehožto srdce věrně pro českou vědu naši bilo. Ztratili jsme mnoho, velmi mnoho, více nežli slabá slova naznačiti mohou. Ztrátu tuto můžeme pouze cítiti, pouze srdce naše ve hlubokém bolu může býti sobě vědomo, že milovaný učitel, bystrý badatel a neohrožený zastánce práv našich opustil nás. Pocit ten zmocnil se zajisté nás všech, když spouštěli jsme tělo jeho do klidného rovu, tu věděli jsem, že klademe ku odpočinku klidnému muže, jehož nahraditi nyní nemůže nám nikdo, muže, nad jehožto rovem stejně těžce ztrátu želí národ, věda a kolegové. Co čest poslední čtes zde tyto řádky, kteréž rozvinouti mají obraz činnosti zvěčnělého mistra, chceme probrati nejdříve života jeho běh, chceme vytknouti pak jeho zásluhy o vědu a vůbec, o českou vědu zvláště, jeho zásluhy o spolek náš.“

Následuje životopis Viléma Petterse, ze kterého zde pouze vyberu nejdůležitější body. Pettersův otec chtěl svého syna směřovat ke studiu techniky, ale sám Vilém více inklinoval k botanice, proto si vybral studia přírodovědná, konkrétně medicínu. V roce 1855 se Petters zasnoubil a se svou ženou žil v nezkaleném šťastném manželství až do konce života. V Pettersově životopisu je důkladně zmápaná jeho profesní kariéra, habilitace i profesura. Jsou zde připomenuty jeho významné pedagogické úspěchy, trpělivé vedení studentů, jejich podpora, pečlivá příprava přednášek i jeho dílo.⁽²⁰⁾

Literatura

1. ROB, F., KRUŽICOVÁ, Z., VAŇOUSOVÁ, D., HERCOGOVÁ, J. *Condylomata acuminata*. Čes Dermatovenerol, 2012, 2, s. 212–219.
2. PETERS, V. *Několik slov o léčbě nemocí venerických*. Čas Lék čes, 1869, VIII., s. 395–396, 401–403.
3. HERCOGOVÁ, J. *Psoriasis*. Čes Dermatovenerol, 2011, 1, s. 8–26.
4. Pearson, G., narozen v roce 1751, anglický lékař a farmaceut. In August HIRSCH, *Bibliographisches Lexikon der Hervorragenden Aertzte aller Zeiten und Völker*, 4. Band. Wien und Leipzig, 1886, S. 517–518.
5. Donovan, M. (1840–1876), irský lékař. In August HIRSCH, *Bibliographisches Lexikon der Hervorragenden Aertzte aller Zeiten und Völker*, 2. Band, Wien und Leipzig 1884, S. 206.
6. PETERS, V. *Lupenka (psoriasis)*. Čas Lék čes, 1870, IX., s. 211–212, 243–244, 249, 250–251.
7. PETERS, V. *Několik slov o zabraňujícím léčení šankrů a příjice celkové vyříznutím šankrů a indurací Hunterových*. Čas Lék čes, 1871, X., s. 401–402.
8. HAVLÍK, J., MACHALA, L. *200 let očkování proti pravým neštovicím. Virus varioly už jen v laboratořích*. Vesmír, 1996, 75, s. 633–637.
9. PETERS, V. *K otázce přenesení příjice chráničkami*. Čas Lék čes, 1872, XI., s. 114–115, 121–124, 129–132, 145–148.
10. RAŠKA, I. *Vzpomínky na Karla Raška – zakladatele moderní československé epidemiologie*. Karolinum, 2005, s. 5–217.
11. PETERS, V. *O nepravdivosti barviva kůže vůbec a o bělíně zvláště*. Čas Lék čes, 1872, XI., s. 193–194, 201–202.
12. AMIRI, A., HERCOGOVÁ, J. *Vitiligo*. Postgrad Med, 2010, 12, s. 894–898.
13. PETERS, V. *Všeobecná pravidla léčení nemocí kožních vůbec a občasných zvláště*. Čas Lék čes, 1873, XII, s. 81–84, 90–92, 97–100.
14. PETERS, V. *Beitrag zur Statistik und Behandlung der Scabies*. Vierteljahrschrift für die praktische Heilkunde, 1874, 2. čtvrtletí, S. 1–29.
15. PETERS, V. *O způsobech léčení příjice povšechné*. Čas Lék čes, 1874, XIII, s. 2–4, 10–12, 17–20.
16. PETERS, V. *Čtyři případy lupenky léčené roztokem utrýchu (roztokem Fowlerovým)*. Čas Lék čes, 1875, XIV, s. 90–92, 97–100.
17. PETERS, V. *Poslední epidemie neštovic v Praze (1872–1873)*. Čas Lék čes, 1875, XIV, s. 209–212, 217–220.
18. PETERS, V. *Über Lymphorrhagie*. Vierteljahrschrift für die praktische Heilkunde, 1875, 1. čtvrtletí, S. 69–100.
19. PETERS, V. *Die Blatternepidemie in Prag in den Jahren 1872/73*. Vierteljahrschrift für die praktische Heilkunde, 1876, 1. čtvrtletí, S. 1–62.
20. Čas Lék čes, 1875, ročník XIV., s. 241, 263–264, 271–272.

MUDr. Zuzana Kružicová

e-mail: zuzana.krucicova@bulovka.cz

Univerzita Karlova v Praze, 2. lékařská fakulta a Nemocnice na Bulovce, Dermatovenerologická klinika



Training Course: Hair & Scalp (EADV)

Rajská L.

Jiráková A.

Rozhodly jsme se s kolegyní Annou Jirákovou, že zkusíme štěstí a pošleme svoje zajímavé kazuistiky jako přihlášku na tréninkový kurz s názvem Vlasy a nehty. Štěstí se na nás usmálo a obě dvě jsme měly možnost zúčastnit se třídního setkání rezidentů ze všech koutů Evropy a podělit se o zkušenosti s onemocněními vlasů či nehtů, předat si rady ohledně léčby a samozřejmě vyslechnout několik velmi zajímavých přednášek na dané téma.

Kurz se konal od 18. do 20. listopadu 2011 v krásném, i když tehdy již velmi chladném městě Bologna v Itálii, pod vedením dr. Bianky Marie Piraccini. Velmi nás nadchl, protože kromě teoretických znalostí měli účastníci možnost vyzkoušet si „na vlastní vlasy“ také pull test a trichogram.

Dr. Piraccini si na pomoc přizvala také několik svých kolegů – dobrých kamarádů. Mezi nimi nesměl chybět ani profesor Ramon Grimalt z Barcelony, který nás svým přístupem k oboru naprosto uchvátil – jeho velmi originální přístup k dermatologii jako takové i k onemocnění vlasů byl naprosto skvělý.

Profesor Grimalt se zabývá především dětskou dermatologií, proto se jeho před-



Obr. Účastníci Training Course: Hair & Scalp

náška zabývala hlavně nemocemi vlasů v dětském a adolescentním věku. Vše doplňoval zcela unikátními obrázky ze své praxe.

Další zajímavou osobností byl profesor Ralph M. Trüeb z Německa, který nás poučil o vhodných kosmetických přípravcích na vlasy. Byl zajímavý nejen svým přednesem, ale také tím, že na každý kongres, tréninkový kurz nebo jakoukoli cestu za hranice Německa často a rád brávil svoji maminku. Tu nám na konec představil i na společné večeři. Nutno říct, že profesora maminka byla prototypem matky dermatologa. Nejen, že ve svých téměř 80 letech vypadala na 60 (a ráda se o tom

námi všemi nechala přesvědčovat), ale zároveň byla „pokusným králíkem“ svého syna. To on se zasloužil o její bohatou kšticí, když mamince denně osobně aplikoval přípravky s obsahem minoxidilu do vlasaté části hlavy. Samozřejmě s výborným efektem.

Dalšími přednášejícími byla například prof. Antonella Tosti, která je uznávanou odbornicí na nemoci vlasů nejen v Itálii, prof. Ulrike Blumepytavi z Německa, dr. P. Reygagne z Paříže či prof. Lidia Rudnicka z Varšavy. Všichni jsou velcí odborníci na danou problematiku, ale zároveň velmi příjemní lidé, kteří si

s námi velmi kamarádsky pohovořili.

Třídní kurz byl završen testem z otázek, kterými jsme se po celou dobu pobytu zabývali. Samozřejmě byl spíše nějakým ucelením vědomostí pro nás samotné.

Tento kurz byl pro mě i kolegyni inspirací nejen profesně na poli dermatologie, ale zároveň nás nadchl natolik, že za půl roku jsme opět podávaly přihlášky v podobě kazuistik na Dětskou dermatologii do Barcelony, kterou vedl již zmíněný prof. Grimalt.

Musím říct, že si velmi ceníme možnosti, kterou nám EADV dává v podobě těchto tréninkových kurzů, které všem vřele doporučujeme.

MUDr. Lucie Rajská, MUDr. Anna Jiráková, Ph.D.
e-mail: lucie.rajaska@gmail.com

Univerzita Karlova v Praze, 2. lékařská fakulta a Nemocnice Na Bulovce, Dermatovenerologická klinika



Kalendář vzdělávacích akcí

2013

27.–29. 6. 2013: 9TH WORLD CONGRESS OF COSMETIC DERMATOLOGY

MÍSTO KONÁNÍ: **Atény (Řecko)**
POŘADATEL: International Academy of Cosmetic Dermatology

1.–5. 7. 2013: SUMMER SCHOOL – DERMATOPATHOLOGY (FOSTERING COURSE FOR RESIDENTS)

MÍSTO KONÁNÍ: **Gent (Belgie)**
POŘADATEL: European Academy of Dermatology and Venereology
KONTAKT: www.eadv.org

14.–17. 7. 2013: STI & AIDS WORLD CONGRESS

MÍSTO KONÁNÍ: **Vídeň (Rakousko)**
POŘADATEL: International Society for STD Research, International Union against STI

21.–26. 7. 2013: INTERNATIONAL SUMMER ACADEMY OF PRACTICAL DERMATOLOGY

MÍSTO KONÁNÍ: **Mnichov (Německo)**

22.–26. 7. 2013: EADV/ESDR SUMMER COURSE – MOUSE MODELS IN SKIN RESEARCH

MÍSTO KONÁNÍ: **Kolín nad Rýnem (Německo)**
POŘADATEL: European Academy of Dermatology and Venereology
KONTAKT: www.eadv.org

28.–30. 8. 2013: TRAINING COURSE – SYSTEMIC TREATMENTS IN DERMATOLOGY (FOSTERING COURSE FOR RESIDENTS)

MÍSTO KONÁNÍ: **Toulouse (Francie)**
POŘADATEL: European Academy of Dermatology and Venereology
KONTAKT: www.eadv.org

11.–13. 9. 2013: TRAINING COURSE – STIS (FOSTERING COURSE FOR RESIDENTS)

MÍSTO KONÁNÍ: **Oxford (Velká Británie)**
POŘADATEL: European Academy of Dermatology and Venereology
KONTAKT: www.eadv.org

18.–21. 9. 2013: 3RD 5 CONTINENT CONGRESS LASERS AND AESTHETIC MEDICINE

MÍSTO KONÁNÍ: **Cannes (Francie)**

25.–27. 9. 2013: 12TH WORLD CONGRESS OF PEDIATRIC DERMATOLOGY

MÍSTO KONÁNÍ: **Madrid (Španělsko)**
POŘADATEL: European Society of Pediatric Dermatology

3.–6. 10. 2013: 22ND EADV CONGRESS

MÍSTO KONÁNÍ: **Istanbul (Turecko)**
POŘADATEL: European Academy of Dermatology and Venereology
KONTAKT: www.eadv.org

9. 10. 2013: 9. DERMATOLOGICKÉ KOLOKVIUM: LYMFLOGIE

MÍSTO KONÁNÍ: **Praha, Dermatovenerologická klinika 2. LF UK a Nemocnice Na Bulovce**
POŘADATEL: Dermatovenerologická klinika 2. LF UK a NNB a ČADV
KONTAKT: dermatology@bulovka.cz

17.–19. 10. 2013: 11TH CONGRESS OF THE BALTIC ASSOCIATION OF DERMATOVENEROLOGISTS

MÍSTO KONÁNÍ: **Kaunas (Litva)**
POŘADATEL: Lithuanian Association of Dermatovenereologists

17.–19. 10. 2013: ESDR ACADEMY FOR FUTURE LEADERS IN DERMATOLOGY

MÍSTO KONÁNÍ: **Florence (Itálie)**
POŘADATEL: The European Society for Dermatological Research (ESDR)

18.–19. 10. 2013: 19. NÁRODNÍ DERMATOLOGICKÝ KONGRES

MÍSTO KONÁNÍ: **Brno, Hotel International**
POŘADATEL: Dermatovenerologická klinika MU, FN U Sv. Anny a FN Brno, Dermatovenerologická klinika 2. LF UK a NNB a ČADV
KONTAKT: dermatology@bulovka.cz, www.dermasymposium.cz

8.–9. 10. 2013: XXXVIII. FLEBOLOGICKÉ DNY

MÍSTO KONÁNÍ: **Praha, IKEM**
POŘADATEL: Česká flebologická společnost ČLS JEP
KONTAKT: www.phlebology.cz

18.–19. 10. 2013: LYMPHO 2013

MÍSTO KONÁNÍ: **Pardubice**
POŘADATEL: Česká lymfologická společnost ČLS JEP
KONTAKT: www.lymfo.cz

6. 11. 2013: 10. DERMATOLOGICKÉ KOLOKVIUM: DERMATOONKOLOGIE

MÍSTO KONÁNÍ: **Praha, Dermatovenerologická klinika 2. LF UK a Nemocnice Na Bulovce**
POŘADATEL: Dermatovenerologická klinika 2. LF UK a NNB a ČADV
KONTAKT: dermatology@bulovka.cz



15.–27. 11. 2013: TRAINING COURSE – HAIR AND SCALP (FOSTERING COURSE FOR RESIDENTS)

MÍSTO KONÁNÍ: **Bologna (Itálie)**
POŘADATEL: European Academy of Dermatology and Venereology
KONTAKT: www.eadv.org

22.–23. 11. 2013: TRAINING COURSE – SURGERY (FOSTERING COURSE FOR SPECIALISTS)

MÍSTO KONÁNÍ: **Brussels (Belgie)**
POŘADATEL: European Academy of Dermatology and Venereology
KONTAKT: www.eadv.org, application deadline: 30. 9. 2013

27. 11. 2013: 30. PRAŽSKÝ KAZUISTICKÝ SEMINÁŘ

MÍSTO KONÁNÍ: **Praha, Dermatovenerologická klinika 2. LF UK a Nemocnice Na Bulovce**
POŘADATEL: Dermatovenerologická klinika 2. LF UK a NNB a ČADV
KONTAKT: dermatology@bulovka.cz

4.–7. 12. 2013: 11TH INTERNATIONAL CONGRESS OF DERMATOLOGY

MÍSTO KONÁNÍ: **Greater Noida/New Delhi (India)**
POŘADATEL: International Society of Dermatology

11. 12. 2013: 11. DERMATOLOGICKÉ KOLOKVIUM: VENEROLOGIE

MÍSTO KONÁNÍ: **Praha, Dermatovenerologická klinika 2. LF UK a Nemocnice Na Bulovce**
POŘADATEL: Dermatovenerologická klinika 2. LF UK a NNB a ČADV
KONTAKT: dermatology@bulovka.cz

2014

10.–12. 4. 2014: 20. NÁRODNÍ DERMATOLOGICKÝ KONGRES

MÍSTO KONÁNÍ: **Praha**
POŘADATEL: Dermatovenerologická klinika 2. LF UK a NNB, Dermatovenerologická klinika MU, FN U Sv. Anny a FN Brno a ČADV
KONTAKT: dermatology@bulovka.cz, www.dermanet.cz

22.–24. 5. 2014: 11TH SPRING SYMPOSIUM EADV

MÍSTO KONÁNÍ: **Bělehrad (Srbsko)**
POŘADATEL: European Academy of Dermatology and Venereology
KONTAKT: www.eadv.org

3.–6. 9. 2014: XV. WORLD CONGRESS ON CANCERS OF THE SKIN

MÍSTO KONÁNÍ: **Edinburgh (Velká Británie)**

SEPTEMBER 2014: 22ND INTERNATIONAL PIGMENT CELL CONFERENCE

MÍSTO KONÁNÍ: **Singapur**

8.–12. 10. 2014: 23RD EADV CONGRESS

MÍSTO KONÁNÍ: **Amsterdam (Nizozemí)**
POŘADATEL: European Academy of Dermatology and Venereology

2015

8.–13. 6. 2015: 23RD WORLD CONGRESS OF DERMATOLOGY

MÍSTO KONÁNÍ: **Vancouver (Kanada)**
POŘADATEL: International League of Dermatological Societies

7.–11. 10. 2015: 24TH EADV CONGRESS

MÍSTO KONÁNÍ: **Kodaň (Dánsko)**
POŘADATEL: European Academy of Dermatology and Venereology
KONTAKT: www.eadv.org

(akce pořádané nebo podporované Českou akademií dermatovenerologie)

Portál moderní dermatologie
pro laickou veřejnost:
www.dermanet.cz

Portál pro odbornou veřejnost:
www.dermanet.eu



Představujeme redakční radu České dermatovenerologie

MUDr. Jaroslav Strejček, CSc.

Univerzita Karlova v Praze, 2. lékařská fakulta, Dermatovenerologická klinika
Centrum dermatologické angiologie Praha/Říčany

- 1970–1976 – Fakulta všeobecného lékařství UK Praha
- 1980 – atestace 1. stupně dermatovenerologie
- 1983 – atestace 2. stupně dermatovenerologie
- 1989 – obhajoba kandidátské dizertační práce – CSc.
- 1976–1992 – 1. kožní klinika FVL UK, Praha (sekundární lékař, odb. asistent)
- 1992 – Centrum dermatologické angiologie Praha/Říčany – primář
- 2001 – hlavní revizní lékař pro obor dermatovenerologie ÚP VZP ČR
- 2003–2012 – University of California, San Diego – koordinátor výzkumného vaskulárního programu
- předseda České flebologické společnosti ČLS JEP
- past Vice-president International Union of Phlebology pro Evropu
- předseda Oborové komise pro dermatovenerologii Vědecké rady ČLK
- prezident České akademie dermatovenerologie, o. p. s.
- člen akreditační komise MZ ČR pro obor dermatovenerologie
- člen poradního sboru zdravotního rady Středočeského kraje
- člen zkušební komise pro atestační zkoušky v oboru dermatologie, dětská dermatologie a korektivní dermatologie MZ ČR
- šéfredaktor Praktická flebologie
- šéfredaktor Central European Vascular Journal



- člen mezinárodního redakčního sboru – Acta Phlebologica (Itálie)
- člen mezinárodního redakčního sboru – Phlebology Digest (Benelux)
- lektor Katedry revizního lékařství IPVZ
- lektor Katedry angiologie IPVZ
- členství: American Academy of Phlebology, Sektion Phlebologie der ÖGD, Deutsche Gesellschaft für Phlebologie, Česká dermatologická a venerologická společnost, Česká angiologická společnost, Česká flebologická společnost, Česká lymfologická společnost ČLS JEP, Internationales Forum für Minichirurgie der Varizen, Deutsche Gesellschaft für Phlebologie (člen korepondent), Slovenská angiologická společnost SLS, Česká dermatologická a venerologická společnost ČLS JEP, Česká flebologická společnost ČLS JEP
- publikace: 49 (34 o žilních chorobách), 151 přenášek na tuzemských a zahraničních kongresech, 8 knižních kapitol
- mezinárodní ocenění: Gold Abstract Award za nejlepší přednášku na 18. výročním kongresu American College of Phlebology (San Marco Island, Florida, 2004), hlavní cena za nejlepší přednášku na kongresu Sclerotherapy 2006 (GloriaMed Award), Bologna, 2008.

ČTENÁŘSKÝ VÝSLECH

Který odborný časopis rád čtete?

Nejraději čtu časopisy odpovídající mému odbornému zaměření – flebologii. Konkrétně německou Phlebologie, anglickou Phlebology či italská Acta Phlebologica, kde jsem členem redakční rady. A nesmím zapomenout na mé dítě – Praktickou flebologii, která vychází již 20. rokem. Tu čtu jako šéfredaktor před konečným imprimatur.

Který nemedicínský časopis rád čtete?

Respekt. Ale nejraději čtu in-flight magazíny různých leteckých společností na palubě letadla. Znamená to pro mne vždy, že jsem na cestě na nějaký zajímavý kongres nebo na dovolenou. Vždy se také dívám na doporučená opatření proti vzniku cestovní žilní trombózy v těchto časopisech. Ne vždy mne uspokojí...

Který odborný časopis byste měl – chtěl číst, ale nemáte na to čas?

Vzhledem k tomu, že dávám před elektronickou podobou časopisů přednost formě tištěné, je jich jistě hodně. Za mnohé jmenuji American Journal of Dermatological Surgery nebo European Vascular Journal.

Co si myslíte o elektronických verzích časopisů?

Na tuto otázku jsem již vlastně částečně odpověděl. Pro mne mají význam především pro rychlé vyhledání potřebných publikací.



Otázky k tématu alopecie

Test hodnocen 2 kredity systému celoživotního vzdělávání České lékařské komory.

1. Mezi jizvící alopecie patří:

- a) alopecia areata,
- b) lichen planopilaris,
- c) anagenní efluvium,
- a) folliculitis decalvans.

2. Mezi nejizvící alopecie nepatří:

- a) androgenetická alopecie,
- b) pseudopelade Brocq,
- c) chronický kožní lupus erythematoses,
- d) telogenní efluvium.

3. Normální vlas křtice vyroste za den o mm:

- a) 0,15,
- b) 0,25,
- c) 0,35,
- d) 0,45.

4. Difencypron (DFC):

- a) je lékem volby v léčbě rozsáhlejších forem alopecia areata,
- b) k senzibilizaci používáme 1% koncentraci DFC,
- c) aplikaci provádíme 1x denně,
- d) vyvolává kontaktní alergickou reakci.

5. Lichen planopilaris:

- a) nepatří mezi jizvící alopecie,
- b) jednou z forem je Graham-Little syndrom,
- c) vzniká na podkladě ireverzibilního poškození zánětem v tzv. bulge zóně,
- d) lékem 1. volby v lokální terapii je takrolimus.

6. Vlas:

- a) roste kontinuálně,
- b) jeho životní cyklus trvá 8-10 let,
- c) barva závisí na počtu a aktivitě melanocytů vlasového folikulu,
- d) spolu s mazovou žlázou tvoří tzv. pilo-sebaceózní jednotku.

7. Určete pravdivé tvrzení:

- a) tzv. Jacquetovo znamení slouží k odlišení jizvící a nejizvící alopecie,
- b) obrazem aktivity onemocnění je pozitivní trakční test s anagenními vlasy z okrajů ložisek,
- c) u folliculitis decalvans dermatoskopicky pozorujeme perifolikulární erytém a hyperkeratózu,
- d) při biopsii průbojník orientujeme kolmo na povrch kůže.

8. Folliculitis decalvans:

- a) v celkové terapii je nejúčinnější kombinace rifampicinu s klindamycinem,
- b) na etiopatogenezi se podílí *Staphylococcus aureus*,
- c) po vysazení léčby jsou časté recidivy,
- d) dermatoskopicky jsou patrné trsy vlasů.

9. Vyberte pravdivé tvrzení:

- a) alopecia areata se v kojeneckém a batolecím věku vyskytuje jen vzácně,
- b) diagnóza nejizvících alopecií vždy vyžaduje bioptickou evaluaci,
- c) ofiáza je velmi rezistentní k terapii,
- d) fetální lanugo začíná vyrůstat ve 20. týdnu gravidity.

10. Vyberte nepravdivé tvrzení:

- a) jedním z nejčastějších důvodů anagenního výpadu je onkologická léčba cytostatiky,
- b) tzv. vykřičníkovitě vlasy nacházíme u alopecia areata,
- c) pro telogenní efluvium je typický diskoidní tvar léze,
- d) chronický kožní lupus erythematoses postihuje především ženy mezi 20.-40. rokem života.

11. U alopecia areata histologicky prokazujeme:

- a) peribulbární kulatobuněčný zánětlivý infiltrát postihující převážně termi-

- nální anagenní a katagenní vlasové cibulky,
- b) typická granulární depozita IgG a C3,
- c) zánětlivý lymfocytární infiltrát rozostřující hranici mezi folikulárním epitelem a dermis,
- d) intrafolikulární a perifolikulární zánětlivý infiltrát s převahou neutrofilů.

12. V léčbě chronického kožního lupus erythematoses doporučujeme:

- a) silné kortikosteroidy jako lék 1. volby v lokální terapii,
- b) lokální imunomodulátory jako lék 1. volby v lokální terapii,
- c) antimalarika jako lék 1. volby v celkové terapii,
- d) perorální retinoidy jako lék 1. volby v celkové terapii.

13. K léčbě alopecia areata nepoužíváme:

- a) difencypron,
- b) fototerapii,
- c) antimalarika,
- d) lokální kortikoidy.

14. Pseudopelade Brocq:

- a) léčba je stejná jako u lichen planopilaris,
- b) typickou lokalizací je oblast vertexu,
- c) histologickou verifikaci provádíme z centra ložiska,
- d) onemocnění postihuje převážně dospělé, u dětí se vyskytuje jen vzácně.

15. Chronický kožní lupus erythematoses:

- a) se typicky vyskytuje v dětském věku,
- b) je spojen se zvýšenou incidencí spinálního,
- c) histologicky prokazujeme neutrofilní zánětlivý infiltrát,
- d) v terapii preferujeme celková ATB.

**16. Mezi jizvící alopecie nepatří:**

- a) lichen planopilaris,
- b) androgenetická alopecie,
- c) chronický kožní lupus erythematoses,
- d) telogenní efluvium.

17. Mezi nejizvící alopecie patří:

- a) alopecia areata,
- b) folliculitis decalvans,
- c) anagenní efluvium,
- d) pseudopelade Brocq.

18. K celkové léčbě folliculitis decalvans se doporučuje:

- a) antibiotika,
- b) cyklosporin A,
- c) metotrexát,
- d) retinoidy.

19. K celkové léčbě lichen planopilaris se doporučuje:

- a) antibiotika,
- b) cyklosporin A,
- c) antimalarika,
- d) retinoidy.

20. Telogenní efluvium:

- a) v lokální terapii můžeme použít minoxidil,
- b) k celkové léčbě používáme antibiotika,
- c) k celkové léčbě používáme retinoidy,
- d) je to vždy ireverzibilní stav.

Řešení testu 1/2013

1a, 2b, 13abd, 4ad, 5b, 6b, 7d, 8b, 9c, 10bd, 11a, 12d, 13b, 14c, 15d, 16abd, 17a, 18d, 19a, 20cd.

Třemi nejrychlejšími řešiteli testu z čísla 1/2013 jsou MUDr. Věra Němcová, MUDr. Eva Veřtátová a MUDr. Iva Blůmelová, které získávají registraci na 19. národní dermatologický kongres 18.–19. 10. 2013 v Brně.

Vážení kolegové,

své odpovědi zašlete e-mailem nejpozději do konce června 2013 na adresu: dermatology@bulovka.cz

Tři nejrychlejší řešitelé obdrží zdarma registraci na 19. národní dermatologický kongres, který se koná ve dnech 18.–19. 10. 2013 v Brně.

Blahopřejeme!

Výherce oznámíme v následujícím čísle.

Odpovědní lístek testu znalostí Česká dermatovenerologie 2/2013

Vážení čtenáři,

dle platného Stavovského předpisu České lékařské komory č. 16, § 5 přílohy č. 1, bylo vědomostnímu testu České dermatovenerologie přiděleno v systému kontinuálního vzdělávání lékařů ocenění dva kredity, které získáte zodpovězením otázek. Správné odpovědi zakroužkujte.

Otázka 1	a	b	c	d	Otázka 6	a	b	c	d	Otázka 11	a	b	c	d	Otázka 16	a	b	c	d
Otázka 2	a	b	c	d	Otázka 7	a	b	c	d	Otázka 12	a	b	c	d	Otázka 17	a	b	c	d
Otázka 3	a	b	c	d	Otázka 8	a	b	c	d	Otázka 13	a	b	c	d	Otázka 18	a	b	c	d
Otázka 4	a	b	c	d	Otázka 9	a	b	c	d	Otázka 14	a	b	c	d	Otázka 19	a	b	c	d
Otázka 5	a	b	c	d	Otázka 10	a	b	c	d	Otázka 15	a	b	c	d	Otázka 20	a	b	c	d

Titul, křestní jméno, příjmení:

Ulice, ČP:

Město:

PSC:

Pracoviště:

Obor:

Telefon, e-mail:

Vyplněný odpovědní lístek oskenujte a zašlete elektronicky na adresu:

dermatology@bulovka.cz

Všechny tyto položky jsou povinné.

Vydavatelství Mladá fronta a. s.

Česká
dermato-
venerologie

PŘEDSEDKYNĚ REDAKČNÍ RADY
Prof. MUDr. Jana Hercogová, CSc.

REDAKCE MUDr. Michaela Lizlerová, PhD. Edita Vitoušová

PRODUKČNÍ Bc. Michaela Hrdinová

REDAKČNÍ RADA

MUDr. Jan Ernest, Ph.D., prof. MUDr. Jan Janda, CSc., MUDr. Aleš Herman, Ph.D.,
doc. MUDr. Ivan Kawaciuk, CSc., prof. MUDr. Milan Kvapil, CSc., MBA,
prof. MUDr. Milan Lukáš, CSc., prof. MUDr. Milan Macek jr., DrSc., doc. MUDr. Jan
Měšťák, CSc., prof. MUDr. Michal Michal, prof. MUDr. Karel Pavelka, DrSc.,
doc. MUDr. Bohumil Seifert, Ph.D., prim. MUDr. Jaroslav Strejček, CSc.,
prof. MUDr. Vladimír Vašků, CSc., prof. MUDr. Jiří Vorlíček, CSc.

GRAFICKÁ ÚPRAVA Petra Tejnická

INZERCE DIVIZE MEDICAL SERVICES
Dana Vavřínková
vavrinkova@mf.cz, tel. 225 276 299



GENERÁLNÍ ŘEDITEL
Ing. David Hurta

ŘEDITEL MEDICAL SERVICES
MUDr. Martin Hofman

KREATIVNÍ ŘEDITEL
René Decastelo

ART DIRECTOR Petr Honzátko

DTP

RETUŠÉŘI Miloslav Pařík (vedoucí), Libor Horyna, Milan Kubička, Zdeněk Němec,
Jan Mach, Petr Novák TECHNICKÉ ZPRACOVÁNÍ Pavel Měchura, Jan Karásek

MARKETING

ŘEDITELKA MARKETINGU Hana Holková
BRAND MANAGER Kristýna Dytrychová

DISTRIBUCE A VÝROBA

ŘEDITELKA DISTRIBUCE A VÝROBY Soňa Štarhová
MANAŽERKA PŘEDPLATNĚHO Jana Horáková
VÝROBA Renáta Čermáková, Monika Šnaidrová, Michaela Mrázová

Vydává Mladá fronta a. s.
www.mf.cz

ADRESA REDAKCE

Česká dermatovenerologie, Mezi Vodami 1952/9
143 00 Praha 4, tel. 225 276 378, 225 276 379
sekretariát: 225 276 111, fax 225 276 222
e-mail: lizlerova@mf.cz, vitousova@mf.cz, pm@mf.cz

DISTRIBUCE

Předplatné pro Českou republiku vyřizuje:
Postservis – předplatně, Olšanská 38/9, 225 99 Praha 3
Tel. 800 248 248, e-mail: predplatne.mf@cpost.cz, www.mf.cz

Objednávky do zahraničí:

Mediaservis s. r. o., Zákaznické Centrum
Václavská 995/63, 639 63 Brno
Tel. +420 532 165 165, e-mail: export@mediaservis.cz

Objednávky do SR:

Mediaprint Kapa Pressegrasso, a. s.,
oddelenie inej formy predaja, P. O. Box 183,
Vajnorská 137, 830 00 Bratislava 3, tel. 02/444 588 21, 16,
fax 02/444 588 19, e-mail: predplatne@abompkapa.sk
Vydavateľ a redakčná rada nenesou zodpovednosť za obsah inzerátů
ani jiných materiálů komerční povahy.
Smluvní vztah mezi vydavatelem a předplatitelem se řídí
všeobecnými obchodními podmínkami pro předplatitele.
Předplatně se automaticky prodlužuje.

TISK EUROPRINT a. s.

Časopis je indexován v Bibliographia medica Českoslovac a odborné články
procházají dvojitým recenzním řízením. Citační zkratka: Čes. Dermatovenerol.

Časopis vychází 21. 6. 2013.

Časopis 2/2013, ročník 3, vychází čtyřikrát ročně
MK ČR E 20347, ISSN 1805-0611

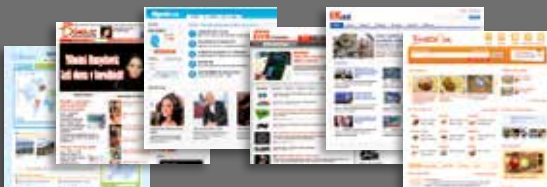Přetisk a jakékoli šíření povoleno pouze se souhlasem vydavatele.
© Mladá fronta a. s., 2013



Medical Services



Časopisy



Online



Knihy



Euro E15



iPad




Klientské tituly

Předplatte si ČESKOU DERMATOVENEROLOGII

Nejste členy České akademie dermatovenerologie, a přesto byste chtěli časopis dostávat?
Nyní máte jedinečnou příležitost si jej předplatit a získat hodnotný dárek.

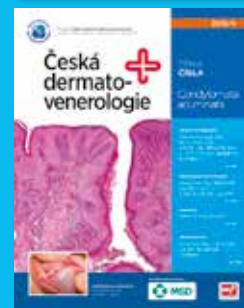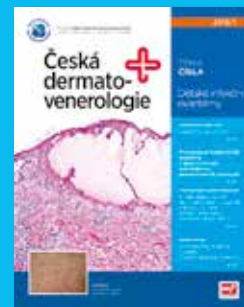Kniha v hodnotě 340 Kč zdarma



Dětská otorinolaryngologie

První komplexně pojatá monografie u nás představuje ucelený zdroj informací z oboru ORL se zřetelem na dětský věk. Na základě nejnovějších poznatků jsou přehledně popsány choroby a vývojové vady v oblasti ucha, nosu a paranazálních dutin, hltanu, hrtanu a měkkých tkání krku a rovněž poruchy hlasu i řeči, a to jak z hlediska jejich etiopatogeneze, diagnostiky a diferenciální diagnostiky, tak i z hlediska moderních léčebných postupů.

Kniha poskytuje cenný přehled o současných možnostech diagnostiky a korekce poruch sluchu pomocí audioimplantátů. Text je bohatě doplněn názornými schématy, tabulkami, barevnými obrázky a fotografiemi.



**Neváhejte! Tato nabídka platí jen do 15. 9. 2013.
Předplatné časopisu na rok za 399 Kč.**



Předplatte si bezpečně e-mailem

na e-mailovou schránku **predplatne.mf@cpost.cz**, uveďte své **jméno** a **doručovací adresu**.
Do předmětu napište kód **MF CDV 0213**. Předplatit si můžete také **on-line** na našich stránkách **www.mf.cz**



Volejte zdarma 800 248 248

Jednoduše zavolejte své osobní údaje a informaci o požadovaném předplatném a periodiku. Uveďte kód **MF CDV 0213**.



Pošlete SMS na číslo 900 09 06

ve tvaru **MF CDV jméno, příjmení, adresa, lékařská specializace** předplatitele. Cena SMS je 6 Kč včetně DPH. Službu provozuje goNET s. r. o. Technicky zajišťuje MobilBonus s. r. o. Help line 777 717 535 po-pá 9.00-17.00.

Tato akce je určena pouze pro nové předplatitele a platí do vyčerpání zásob. Dárky jsou rozesílány do 6 týdnů od obdržení platby za předplatné. Předplatitel svojí objednávkou odborného titulu potvrzuje, že je lékař/odborný pracovník ve zdravotnictví. Předplatitel bere na vědomí, že předplatné s dárkem nebo slevou nelze po dobu jednoho roku ode dne provedení objednávky vypovědět. Předplatitel dále bere na vědomí, že předplatné se automaticky prodlužuje na další období v délce jednoho roku, pokud předplatitel svým písemným oznámením adresovaným společnosti Mladá fronta a.s. nesdělí, že trvá na jeho ukončení. Svojí objednávkou předplatitel potvrzuje, že s těmito dodacími podmínkami souhlasí a zavazuje se jimi řídit. Svojí objednávkou dále dává předplatitel souhlas se zařazením všech jím vyplněných osobních údajů (dále jen údaje) do databáze společnosti Mladá fronta a.s., se sídlem Mezi Vodami 1952/9, Praha 4, jakožto správce, a s jejich následným zpracováním pro účely nabízení výrobků a služeb a pro účely zaslání obchodních sdělení prostřednictvím elektronických a tiskových prostředků dle zákona č. 480/2004 Sb., o některých službách informační společnosti, a to na dobu neurčitou, tj. do odvolání souhlasu. Předplatitel rovněž uděluje souhlas k tomu, aby poskytnuté osobní údaje byly zpracovány i prostřednictvím třetích osob pověřených správcem. Bere na vědomí, že má práva dle § 11, 21 zák. č. 101/2000 Sb., o ochraně osobních údajů a o změně některých zákonů, tj. zejména že poskytnutí údajů je dobrovolné, že svůj souhlas může bezplatně kdykoliv na adrese správce odvolat, že má právo přístupu k osobním údajům a právo na opravu těchto osobních údajů, blokování nesprávných osobních údajů, jejich likvidaci, atd. V případě pochybností o dodržování práv správcem se může na správce obrátit a případně se s podnětem může obrátit i přímo na Úřad pro ochranu osobních údajů. Více informací a všeobecné dodací podmínky naleznete na **www.mf.cz**

Mladá fronta a. s.
divize Medical Services

Váš
profesionální
partner

Každý lékař v ČR
čte alespoň
jeden z titulů
Medical Services,
Mladé fronty

**MEDICAL
SERVICES**

Největší vydavatelství zdravotnických titulů v ČR