

# Endokrinní orbitopatie u dětí

MUDr. Marcela Dvořáková, Ph.D.

Endokrinologický ústav, Praha

Endokrinní orbitopatie je chronické oční onemocnění sdružené nejčastěji s autoimunitní reakcí proti štítné žláze charakterizované zánětem, který postihuje všechny struktury v orbitě – orbitální pojivovou a tukovou tkáň, slzné žlázy a orbitální septum. Zvětšující se objem v orbitě vede k vytlačování bulbu, k poruše venózního odtoku z orbity a ke změně elastických vlastností svalů orbity, které naopak táhnou bulbus zpět. Nejčastěji se vyskytuje u pacientů s Graves-Basedowovou chorobou, méně často u chronické autoimunitní tyreoiditidy. Výskyt endokrinní orbitopatie u dětí není tak častý jako u dospělých, formy nejsou tak závažné. Pro další prognózu onemocnění je velmi důležitá včasná a správná diagnóza, rychlá úprava funkce štítné žlázy, posouzení aktivity a závažnosti onemocnění a správně volená léčba s ohledem na dětský věk. Léčba endokrinní orbitopatie vždy vyžaduje komplexní přístup. Dle doporučení evropské skupiny pro endokrinní orbitopatii by měla být zajištěna ve specializovaných centrech.

**Klíčová slova:** endokrinní orbitopatie, Graves-Basedowova tyreotoxikóza.

## Thyroid associated orbitopathy in children

Thyroid associated orbitopathy is a chronic eyes disease associated with autoimmune reaction against the thyroid gland. Chronic inflammation affects all orbital structures- orbital fat and connective tissue, extraocular muscles, tear glands and orbital septum. Increasing orbital volume causes eye replacement, disorder of the venous outflow and causes changes of the muscle elastic properties which in turn start pulling the eyeball backwards. The patients with Graves-Basedow tyreotoxikosis are most often occurred, less in the chronic autoimmune thyroiditis. Incidence of the thyroid associated orbitopathy isn't so frequent in children as in adults, the forms aren't so serious. Prompt and correct diagnosis, quick arrangement of the thyroid gland function, assessment of the activity and seriousness of Graves orbitopathy and correct therapy is essential for other prognosis in children. A complex approach is for treating EO necessary. The European Group of Graves' Orbitopathy (EUGOGO) recommends that patients should be treated in specialized centres.

**Key words:** Graves orbitopathy, thyroid associated orbitopathy, Graves hyperthyroidism.

Pediatr. praxi 2015; 16(1): 12–16

## Úvod

Tyreopatie u dětí i u dospělých patří mezi jednu z nejčastějších endokrinopatií. Případy endokrinní orbitopatie vyskytující se nejčastěji při hypertyreóze Graves-Basedowova typu jsou v dětském věku na rozdíl od dospělých, kde se vyskytují až v 70% případů, vzácné. V dospívání a adolescenci výskyt endokrinní orbitopatie narůstá. Její příčina dodnes není jednoznačně objasněna, přestože je známa celá řada cílových antigenů společně sdílených štítnou žlázou a tkáněmi orbity. Ve štítné žláze dochází k lymfocytární infiltraci, v orbitě dochází ke zmnožení mukopolysacharidových mas, tukové i vazivové tkáně a k infiltraci tkání T-lymfocyty s převahou subpopulace Th1 s nízkým zastoupením cytotoxických lymfocytů. Změny postihují též retrobulbární svaly, mohou vzniknout současně s rozvojem hyperfunkce štítné žlázy, ale i později s delším odstupem od začátku vzniku tyreopatie. Změny, které v orbitě vznikly, mohou přetrvávat i po zklidnění imunologické aktivity. Klinický obraz endokrinní orbitopatie je u dětí shodný jako u dospělých, ale těžké klinické formy pozorované u dospělých, se u dětí nevyskytují. Ze zobrazovacích vyšetření u dětí preferujeme sonografické vyšetření svalů orbity a magnetickou rezonanci.

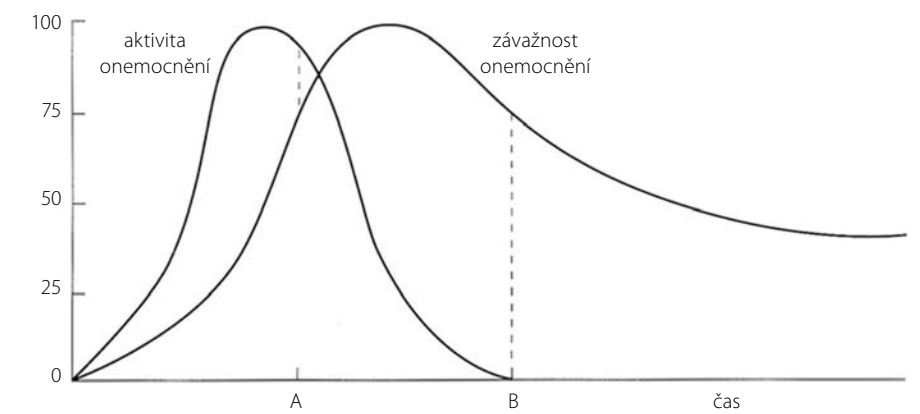
Případy endokrinních orbitopatií u dětí jsou závažnější především s ohledem na omezené léčebné možnosti na rozdíl od terapie dospělých. Velmi malý počet klinických studií u dětí a jejich nesourodá klasifikace neumožňují přesné určení aktivity onemocnění, čímž je znesnadněno vzájemné porovnávání léčebných opatření.

## Incidence

Existuje velmi málo klinických studií zabývajících se incidencí endokrinní orbitopatie u dětí. U dětí předškolního věku je výskyt veli-

ce sporadický. V dánské studii zkoumali výskyt ve 3 věkových kategoriích bez ohledu na pohlaví: 0–4 roky, 5–9 let a ve věku 10–14 let. Ve věkové kategorii 0–4 roky byl výskyt 0,1/100 000, ve věku 5–9 let 0,1–0,96/100 000 a ve věku 10–14 let 0,48–3,01/100 000 (1). V USA Bartley zkoumal výskyt endokrinní orbitopatie u dívek a hochů s Graves-Basedowovou tyreotoxikózou ve 3 věkových kategoriích. U dívek ve věku 5–9 let byl přibližně stejný jako ve věku 15–19 let: 3,5/100 000, zatímco u chlapců ve věku 5–9 a 15–19 roků byl výskyt prakticky nulový.

**Graf 1.** Rundleho křivka



U dívek a hochů ve věku 10–14 let byl výskyt endokrinní orbitopatie stejný 1,7–1,8/10 000 (2). Dutta publikoval vzácný případ teprve 3leté dívky s Graves-Basedowovou tyreotoxikózou a endokrinní orbitopatií, s hepatosplenomegalií, růstovým urychlením, krční lymfadenopatií a levostranným selháváním s dobrou odpovědí na správnou medikaci (3). Nárůst endokrinní orbitopatie stoupá s věkem. S příchodem puberty začíná „dospělý způsob života“ včetně kouření, které je považováno za jedno z hlavních zevních rizikových faktorů. Dotazníková evropská studie z r. 2005 hodnotila výskyt endokrinní orbitopatie u 1 963 dětí s juvenilní Graves-Basedowovou toxikózou ve věku 0–18 let. V zemích s prevalencí kouření mezi mládeží  $\geq 25\%$  byl výskyt endokrinní orbitopatie u juvenilní Graves – Basedowovy tyreotoxikózy 36,6% se stejným rozložením ve 2 věkových kategoriích do 10 let a 11–18 let (věk < 10 r. 50%, věk 11–18 r. 50%), zatímco v zemích s prevalencí kouření mezi 20–25% byl výskyt nižší 27,3%. Nejnižší výskyt endokrinní orbitopatie 25,9% byl v zemích s prevalencí kouření < 20%, ale s nejvyšší prevalencí u dětí ve věku 11–18 roků (< 10 r. 20%, 11–18 r. 80%) (4).

Odlišná situace je u dospělých, incidence u žen je častější 16/100 000 než u mužů 3/100 000. U dětí se převážně vyskytují jen lehčí formy endokrinní orbitopatie, u dospělých jsou lehčí formy endokrinní orbitopatie častější u žen než u mužů (9,3: 1), středně těžké formy (3,2: 1). Těžké formy jsou méně časté (1,4: 1), u dětí se s posledně jmenovanými prakticky neshledáme.

### Patogeneze

V posledních několika letech došlo k zásadním poznatkům v patogenezi onemocnění, přesto není dosud zcela objasněna. Všeobecně jde o autoimunitní onemocnění s velkou vazbou na Graves – Basedowovu toxikózu. Cílem autoimunitní reakce je společně sdílený antigen štítnou žlázou a tkání orbity. Možnými antigeny jsou TSH receptor, IGF-1 receptor, 1D protein, kolagen typu XIII (nový marker kongestivní EO), tyreoglobulin. Nejvíce popsané antigeny očního svalu jsou G2s protein, flavoprotein, calsequestrin, sarcalumenin. Ve štítné žláze dochází k lymfocytární infiltraci. Patologický proces v orbitě zahrnuje infiltraci T-lymfocyty s převahou subpopulace Th1 s nízkým zastoupením cytotoxických lymfocytů, zmnožení fibroblastů, mukopolysacharidových mas, tukové tkáně v pojivové tkáni svalového endomysia a perimysia a tukové tkáně orbity obklopující okohybné svaly. Glykosaminoglykany (GAG- chondroitin sulfát B

a chondroitin sulfát C) produkované orbitálními fibroblasty na sebe vážou vodu a bobtnají. Toto vše přispívá ke zvětšení objemu v orbitě, zvýšení tlaku a vytlačování bulbu z orbity s následnými projevy exoftalmu. Zvýšený tlak v orbitě vede dále ke snížení venózního odtoku a k ischemii tkáně. Změny též postihují i okohybné svaly. Dalším možným mechanismem vzniku a udržování endokrinní orbitopatie je vazba auto-protilátek na tyreoglobulin, který je vychytáván glykosaminoglykany z periferní krve (5).

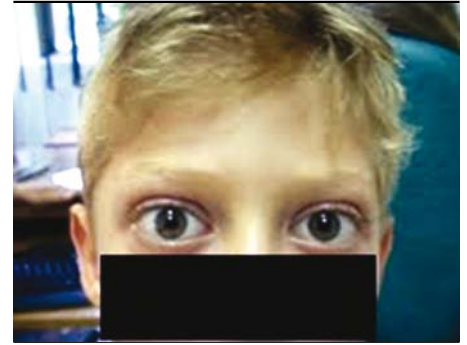### Klinický obraz

Podle klinického obrazu, vzhledu orbitální tkáně při zobrazovacím vyšetření a podle sérologického nálezu rozlišujeme dva subtypy endokrinní orbitopatie: formu kongestivní (u dětí nejčastější) a formu myopatickou (oftalmoplegickou). Kongestivní orbitopatie se vyznačuje exoftalmem (protruzí bulbů), chemózou (otokem spojivek, injekcí (zarudnutím) spojivek, otokem karunkuly (narůžovělého hrbolku ve vnitřním koutku oka), lagoftalmem (oční štěrbinou vzniklou nedovíráním víček při pokusu zavřít oči v důsledku retrakce a preseptálních otoků víček). U této formy je postižení svalů minimální. Výsledkem může být expoziční konjunktivitida nebo poškození rohovky.

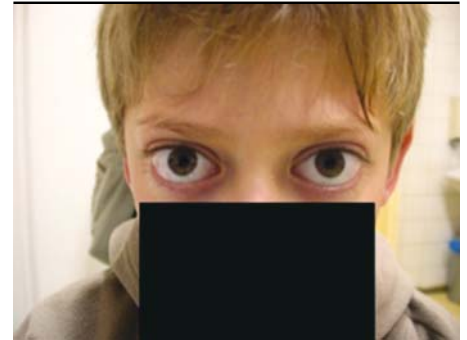
U prepubertálních dětí jsou nejvíce postiženy měkké tkáně orbity, v klinickém obraze se projeví dominujícím exoftalmem, otoky a zarudnutím spojivek. Děti mohou trpět fotofobií, pocitem pálení a řezání v očích, pocitem písku v očích a rozmazaným viděním v důsledku zvýšeného slzení. I když jsou tyto oční příznaky endokrinní orbitopatie vnímány dětmi velmi nepříjemně, nejsou tak závažné jako u dospělých. Těžké formy endokrinní oftalmopatie prakticky u dětí neprokazujeme. Se stoupajícím věkem se klinický obraz endokrinní orbitopatie začíná stále více podobat klinickému obrazu dospělých, u nichž se objevuje i svalové postižení vedoucí k omezené pohyblivosti bulbů až k optické dysfunkci. Nezáleží, zda je onemocnění spojeno s hypofunkcí nebo hyperfunkcí štítné žlázy.

Klinický obraz hyperfunkce štítné žlázy u prepubertálních dětí může začínat netypicky: poruchami soustředění, spánku, bolestmi břicha, zvracením, proto onemocnění nemusí být hned diagnostikováno. Současný výskyt retrakce horních víček způsobený aktivací sympatické stimulace m. tarsalis Mülleri a kontrakturu m. levator palpebrae superior u Graves-Basedowovy toxikózy vede k podezření na endokrinní orbitopatii a následně na hyperfunkci štítné žlázy. Zatímco pediatři diagnostikují endokrinní

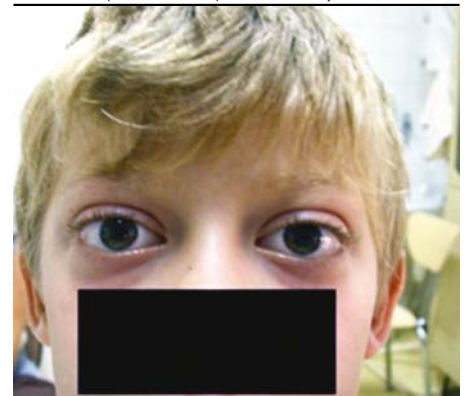
**Obrázek 1.** Endokrinní orbitopatie u 6letého chlapce – Kocherovo znamení



**Obrázek 2.** Aktivní endokrinní orbitopatie



**Obrázek 3.** Zklidnění endokrinní orbitopatie ve 12 letech (po 6 letech po totální thyreoidektomii)



orbitopatii nesprávně už při retrakci horních víček, i když se o endokrinní orbitopatii ještě nejedná, endokrinologové ji diagnostikují až při závažnosti očních změn dle klasifikace NOSPEC (při hodnotě 2 a více). Potvrzení hyperfunkce štítné žlázy (nízké TSH, vysoký free T4, pozitivita protilátek proti tyreoidální peroxidáze a proti tyreoglobulinu, zvýšený TRAK) a včasným zahájením tyreostatické léčby může být retrakce víček v určitém procentu případů reverzibilní.

O retrakci horního víčka mluvíme tehdy, pokud při pohledu vpřed okraj horního víčka nepřekrývá limbus rohovky o 0–2 mm a okraj dolního víčka se nedotýká limbu rohovky. Mezi limbem rohovky a horním víčkem je viditelný proužek skléry, tzv. Dalrympleův příznak. U každého dětského pacienta s podezřením na endokrinní orbitopatii vyšetříme též pohyb bulbu i při pohledu dolů.

**Tabulka 1.** Klasifikace závažnosti očních změn u endokrinní orbitopatie dle Wernera

Třída	Popis	Příznaky a symptomy	Příčina	Stanovení
0	Žádné příznaky			
1	Víčkové příznaky bez potíží	Retrakce víček	Vliv sympatiku	Víčková štěrbina v mm
2	Postižení měkkých tkání	Otok a zarudnutí víček, spojivky a karunkuly. Fotofobie, slzení, pocit písku v očích, orbitální bolest	Porucha venózního odtoku. Herniace tukové tkáně přes orbitální septum	Fotografie s odstupem času-dynamika změn
3	Protruze bulbů > 22 mm	Exoftalmus	Vzestup retrobulbárního tlaku vytlačující bulbus dopředu	Hertelův exoftalmometr v mm
4	Diplopie-postižení zevních očních svalů	Omezená pohyblivost bulbu Diplopie (intermitentní, nekonstantní, konstantní)	Otok svalů narušující svalovou relaxaci	Rozsah pohybu v různých pozicích pohledu. Pole jednoduchého binokulárního vidění
5	Postižení rohovky	Keratitida, ulcerace	Přílišná expozice rohovky	Vyšetření s bengálskou červení nebo fluoresceinem
6	Postižení očního nervu	Snížení zrakové ostrosti. Narušené barevné vidění. Defekty zorného pole	Tlak na optický nerv	Zraková ostrost, barevné vidění, zorné pole, pupilární reflex, funduskopie

**Tabulka 2.** Klasifikace závažnosti očních změn u endokrinní orbitopatie (NOSPECS)

<b>N</b> (no signs or symptoms)	žádné příznaky či subjektivní obtíže	
<b>O</b> (only signs, no symptoms)	víčkové příznaky bez subjektivních obtíží	
<b>S</b> (soft tissue involvement)	postižení měkkých tkání	0 není 1 minimální 2 mírné 3 výrazné
<b>P</b> (proptosis)	protruze bulbů	0 není 1 nárůst o 3–4 mm nad normál 2 nárůst o 5–7 mm nad normál 3 nárůst o 8 mm a více
<b>E</b> (extraocular muscle involvement)	postižení zevních očních svalů	0 není 1 omezení bulbu při extrémním pohledu 2 zjevné omezení pohybu bulbu 3 fixace bulbu
<b>C</b> (corneal involvement)	postižení rohovky	0 není 1 infiltrace 2 ulcerace 3 nekróza, perforace
<b>S</b> (sight loss)	postižení očního nervu	0 není 1 vyblednutí nebo útlak ZN, či výpadek ZP, ZO 20/20-20/60 2 stejné příznaky jako u 1, ZO 20/70-20/200 3 slepota, ZO menší než 20/200

Vysvětlivky: ZN – zrakový nerv, ZO – zraková ostrost, ZP – zorné pole

Pokud se horní víčko při pohledu dolů opožďuje za bulbem, chybí jeho souhyb s bulbem, nazývá se tento jev Graefeho příznak. Při přímém pohledu, kdy je bulbus fixován, např. u fotografování, dochází ke zvýraznění retrakce horního víčka, tzv. Kocherovo znamení. Na fotografiích mají jedinci „vytřeštěný pohled“. Další „víčkové“ příznaky endokrinní orbitopatie mohou být u dětí přítomny, ale nejsou tak časté: Stellwagův příznak – časté mrkání, Bostonův příznak – sakadovaný pohyb horního víčka při pohledu dolů, Rosebachův příznak – jemné chvění přivřených víček, Jellinekův příznak – abnormální hnědé pigmentace víček, Enrothův příznak – preseptální edém víček.

Fyziologicky se retrakce víček vyskytuje u novorozenců.

Kromě retrakce víček lze u dětí v počátku endokrinní orbitopatie pozorovat edémy víček

a periokulární oblasti. Jsou způsobeny zánětlivým prosáknutím a zmnožením objemu tukové tkáně, jsou polotuhé až tuhé a objevují se zpočátku po ránu. Otok je omezen pouze na orbitální část víček a charakteristicky končí při úponu septa – Enrothovo znamení.

### Vyšetřovací metody

Protruze bulbů se zjišťuje Hertelovým exoftalmometrem, který měří pozici bulbů ve vztahu k laterálnímu okraji orbity (asymetrie do 2 mm je v normě) a pohyblivost bulbů. U dětí se nesetkáváme s omezením pohyblivosti očních bulbů, ani s těžkým strabismem a neuropatií optiku.

### Zobrazovací metody

Ultrasonografie očních svalů jako neinvazivní vyšetření umožní posoudit jejich šíři

(norma do 5 mm), ohraničení, echogenitu, a tím aktivitu postižení svalů včetně fibrózní přestavby. Oftalmomyopatický syndrom u dětí není tak častý, ale přesto se může vyskytovat. Je převážně způsoben prosáknutím okohybných svalů. Nejčastěji je postižen dolní přímý sval, druhým přednostně postiženým svalem je vnitřní přímý sval. Mimo nich může být postižen kterýkoli oční sval nebo všechny svaly a můžeme pozorovat neobvyklé formy strabismu.

Výhodné je dopplerometrické vyšetření rychlosti průtoku krve a. ophthalmica, a. centralis retinae, a. ciliares breves a dle toho posoudit klinickou aktivitu onemocnění a její dynamiku. Z dalších vyšetřovacích metod je pro malou radiační zátěž vhodnější magnetická rezonance s přesným rozlišením měkkých tkání a posouze-

**Tabulka 3.** Hodnocení závažnosti endokrinní orbitopatie podle Evropské skupiny pro Gravesovu orbitopatii (EUGOGO)

<b>Lehká EO</b>	retrakce víček < 2 mm
	lehké postižení měkkých tkání
	exoftalmus < 3 mm pro danou rasu a pohlaví (pro většinu evropské populace platí exoftalmus < 3–24 mm)
	diplopie žádná či intermitentní (občasná, při únavě)
<b>Středně těžká EO</b>	Je-li přítomný aspoň jeden z příznaků:
	retrakce víček ≥ 2 mm
	střední nebo těžké postižení měkkých tkání
	exoftalmus ≥ 3 mm pro danou rasu a pohlaví
	diplopie nekonstantní (mimo primární postavení bulbu) nebo konstantní (v primární či čtecí poloze bulbu)
<b>Velmi těžká EO</b>	neuropatie optiku a/nebo postižení rohovky (expozční keratopatie)

ním zánětlivých změn než počítačová tomografie (CT scan orbit a paranasálních dutin).

### Laboratorní metody

Novým laboratorním markerem kongesivní formy endokrinní orbitopatie se zdají být autoprotiilátky proti kolagenu typu XIII, které mohou mít význam při monitoraci léčby (zatím se rutinně neužívají) a autoprotiilátky proti TSH receptoru (TRAK), korelující přímo úměrně s aktivitou nemoci.

Oftalmolog vyšetřuje zrakovou ostrost, oční pozadí, nitrooční tlak, zorné pole.

Pacienty zveme na kontroly 1x za 3 měsíce k posouzení dynamiky očních změn. Donesení starších fotografií a průběžně pořizované fotografie v ordinaci během sledování a léčby dokumentují, zda léčebná opatření jsou úspěšná. Všechna tato vyšetření mohou být ovlivněna subjektivní chybou, proto by je měl provádět vždy stejný lékař – endokrinolog.

Znalost očních příznaků, včasné určení diagnózy endokrinní orbitopatie a správné zhodnocení její aktivity a závažnosti jsou důležitým předpokladem k optimálnímu zahájení terapie a zlepšení prognózy očního postižení.

Závažnost endokrinní orbitopatie se popisuje řadou klasifikací dle L. Bartalena, dle Wernera (tabulka 1), dle NOSPECS klasifikace (tabulka 2), dle Evropské skupiny pro Gravesovu orbitopatii (EUGOGO) (tabulka 3) se uvádí dělení závažnosti endokrinní orbitopatie do tří kategorií – na lehkou, středně těžkou a velmi těžkou.

Kromě závažnosti onemocnění je nezbytné též stanovení skóre klinické aktivity onemocnění (CAS) dle Mouritse. Tento systém hodnotí v nově upravené formulaci celkem 7 bodů (tabulka 4). První 2 body hodnotí pacient, další již lékař. Přítomnost každého příznaku je hodnocena 1 bodem. Aktivní endokrinní orbitopatie je hodnocena při skóre CAS ≥ 4 a je indikací k nasazení terapie (6).

Endokrinní orbitopatie probíhá v několika fázích, jejichž znalost je nezbytná ke stanove-

ní léčebného postupu. V úvodní fázi dochází k manifestaci klinických příznaků, později ve fázi platí dojde ke stabilizaci a v konečné fázi spontánního zlepšení dojde k vyhasnutí aktivity onemocnění. Vzájemný vztah závažnosti onemocnění a aktivity onemocnění znázorňuje tzv. Rundleho křivka (graf 1). I když je aktivita onemocnění vyhaslá, přesto se může vyskytovat oční postižení různého stupně. Čím dříve se po objevení prvních příznaků aktivity zahájí terapie, tím je riziko trvalých následků menší.

### Terapie

Léčba endokrinní orbitopatie je vždy komplexní. Na prvním místě je tyreostatická léčba Graves-Basedowovy tyreotoxikózy (Thyrozol tbl.) vedena dětským endokrinologem s cílem co nejdříve znormálnízovat hladiny tyreoidálních hormonů (normalizace FT4 nastává nejdříve, TSH později). Důležitým ukazatelem aktivity onemocnění i aktivity endokrinní orbitopatie je hladina protilátek proti TSH receptoru (TRAK). Dlouhodobé užívání tyreostatik má řadu nežádoucích účinků (hepatopatie, leukopenie). Jestliže se nedaří hladiny hormonů zkompenzovat nebo dojde při postupném snižování dávky tyreostatika k relapsu tyreotoxikózy, definitivní řešení spočívá v chirurgickém odstranění štítné žlázy-totální tyreoidektomii, a to ve fázi zklidnění bez ohledu na věk dítěte. Co se týká přímo léčby endokrinní orbitopatie, většina lékařů preferuje metodu „wait-and-see“. Po nasazení tyreostatika a docílení eutyreózy dochází ke zlepšení endokrinní orbitopatie. Není dosud jasné, zda jde o přímý účinek tyreostatik nebo jde o normální průběh endokrinní orbitopatie. U dospívajících v období růstového spurtu dochází k zvětšení orbity a endokrinní orbitopatie se zdánlivě zlepšívá v důsledku její fyziologické dekomprese. Kortikoidy běžně užívané v léčbě endokrinní orbitopatie u dospělých ve formě perorálního podávání prednisonu nebo intravenózních pulzů methylprednisolonu neindikujeme u prepubertálních a pubertálních dětí s ohledem na řadu nežádoucích účinků (ná-

**Tabulka 4.** Skóre klinické aktivity dle Mouritse (CAS)

Upravená formulace
■ spontánní retrobulbární bolest
■ bolestivost při pohybu očí
■ zarudnutí víček
■ injekce spojivek
■ chemóza spojivky
■ otok karunkuly
■ otoky víček

růst hmotnosti, imunosuprese, růstová retardace). Pouze v ojedinělých případech, kdy pacient je již euthyreoidní a nedojde ke zlepšení endokrinní orbitopatie nebo dojde k zhoršení očních změn, kortikoterapii zvažujeme (7). U adolescentů se management léčby endokrinní orbitopatie již velmi blíží dospělým (8).

Perorálně se podává prednison v iniciální dávce 1 mg/kg/den a postupně se vysazuje během následujících týdnů dle klinické odpovědi (pravidelné kontroly). Bezpečný je pokles o 5–10 mg/týdně. U aktivních a těžších orbitopatií je metodou první volby pulzní léčba glukokortikoidy – metylprednisolonu jednak pro vyšší účinnost, rychlý protizánětlivý a intenzivní imunosupresivní efekt a též pro menší výskyt nežádoucích účinků. Pro intravenózní podávání glukokortikoidů existují různá dávkovací schémata, přesto se shodují v doporučené kumulativní dávce, která nepřekračuje 6g. Podává se 1g Methylprednisolonu v infúzi 500ml fyziologického roztoku během 2 hodin po dobu 3 dnů. Celý cyklus se může opakovat. V období mezi cykly pulzní terapie glukokortikoidy a krátce po posledním cyklu se na několik měsíců podává perorálně Prednison v udržovací dávce 10–30 mg.

Před zahájením terapie se doporučuje vyšetření jaterních funkcí a markerů virových hepatitid, před aplikací pulzní terapie a po ní je nezbytné pravidelné sledování pacienta, kontroly mineralogramu, glykémie a EKG.

Z podpůrných léčebných opatření je na prvním místě zákaz kouření v domácím prostředí

s ohledem na věk dítěte (děti rodičů-kuřáků jsou coby pasivní kuřáci vystaveni velkému riziku). Dospívající jedinci, kteří začínají kouřit, mají velkou tendenci riziko kouření podceňovat, proto je nutné dětské pacienty důrazně upozornit na negativní vliv kouření na rozvoj a udržování endokrinní orbitopatie a doporučit jim naprostou abstinenci kouření. Význam má podávání anti-oxidantů (pentoxyfilin, selen, vitamin E) (9, 10). V případě lagofthalmu doporučujeme lokálně na noc nasadit plavečkové brýle k vytvoření „vlhké komůrky“ zabraňující vysychání rohovky.

Pokrok v léčbě endokrinní orbitopatie spočívá v návrhu nových léčebných možností díky zásadním poznatkům o patogenezi onemocnění. U dětí může být jednou z možností perspektivní léčby endokrinní orbitopatie terapie intravenózními imunoglobuliny bez rizika nežádoucích účinků. Léčba analogy somatostatínů a retrobulbární iradiace jsou indikovány u těžkých a aktivních forem endokrinní orbitopatie dospělých. U starších dětí byla somatostatínová analoga vyzkoušena jen v rámci malé klinické studie bez výrazného efektu a nejsou proto indikovány. U dětí je kontraindikována radioterapie orbit, orbitální dekomprese nebo chirurgie na očních svalech (11).

Úspěšná léčba je vždy závislá na komplexní spolupráci dětského endokrinologa řídicího léčbu, dětského oftalmologa a otorinolaryngologa za současné podpůrné psychoterapie rodičů a dítěte. Vzhledem k závažnosti onemocnění by měla být léčba endokrinní orbitopatie vedena v Centrech pro léčbu endokrinní orbitopatie navržené v r. 2008 Evropskou skupinou pro léčbu endokrinní orbitopatie (EUGOGO). S tím souvisí i snaha vytvořit tato centra pro dětskou populaci (8).

### Literatura

1. Lavard L, Ranlov I, et al. Incidence of juvenile thyrotoxicosis in Denmark 1982–1988. A nationwide study. *EJE* 1994; 130: 565–568.
2. Bartley GB, Fatourehchi V. The incidence of Graves' ophthalmopathy in Olmsted County, Minnesota. *Am J. of Ophthalmopathy* 1995; 120: 511–517.
3. Dutta MK, Gundurthi A, Garg MK, Kotwal N. Juvenile Graves' disease with ophthalmopathy, lymphadenopathy, accelerated growth and congestive cardiac failure. *Indian J Pediatr.* 2012; 79(5): 670–672.
4. Krassas GE, Segni M, Wiersinga WM. Childhood Graves' ophthalmopathy: results of a European questionnaire study. *Eur J Endocrinol.* 2005; 153(4): 515–521.
5. Hrdá P, Novák Z, Šterzl I. Endokrinní orbitopatie. *Farmakoterapie pro praxi/Sv.41, Praha Maxdorf, 2009: 109.*
6. Mourits MP, Koornneef L, Wiersinga WM, et al. Clinical criteria for the assessment of disease activity in Graves' ophthalmopathy: a novel approach. *Br.J Ophthalmol* 1989; 73: 639–644.

7. Gogakos A, Boboridis K, Krassas GE. Pediatric aspects in Graves' orbitopathy. *Pediatr Endocrinol Rev.* 2010; 7(Suppl 2): 234–244.

8. Bartalena L, Baldeschi L, Dickinson A, et al. European Group on Graves' Orbitopathy (EUGOGO). Consensus statement of the European Group on Graves' Orbitopathy of management of Graves' Orbitopathy. *Eur J Endocrinol.* 2008; 158(3): 273–285.

9. Krassas GE, Wiersinga W. Smoking and autoimmune thyroid disease: the plot thickens. *Eur J Endocrinol.* 2006; 154(6): 777–780.

10. Krassas GE, Perros P. Prevention of thyroid associated-ophthalmopathy in children and adults: current views and management of preventable risk factors. *Pediatr Endocrinol Rev.* 2007; 4(3): 218–224.

11. Krassas GE, Gogakos A. Thyroid-associated ophthalmopathy in juvenile Graves' disease-clinical, endocrine and therapeutic aspects. *J Pediatr Endocrinol Metab.* 2006; 19(10): 1193–206.

*Článek vznikl s podporou MZČR, Projekt koncepčního rozvoje výzkumné organizace 00023761 (Endokrinologický ústav, Praha).*

*Článek doručen redakci: 9. 9. 2014  
Článek přijat k publikaci: 27. 11. 2014*

**MUDr. Marcela Dvořáková, Ph.D.**  
Endokrinologický ústav  
Národní 8, 116 94 Praha 1  
mdvorakova@endo.cz

